



УНИВЕРСИТЕТСКА БОЛНИЦА  
**АЛЕКСАНДРОВСКА**

# Клиничен случай

Д-р Любомир Досев

Д-р Георги Димитров

УМБАЛ Александровска  
Клиника по кардиология

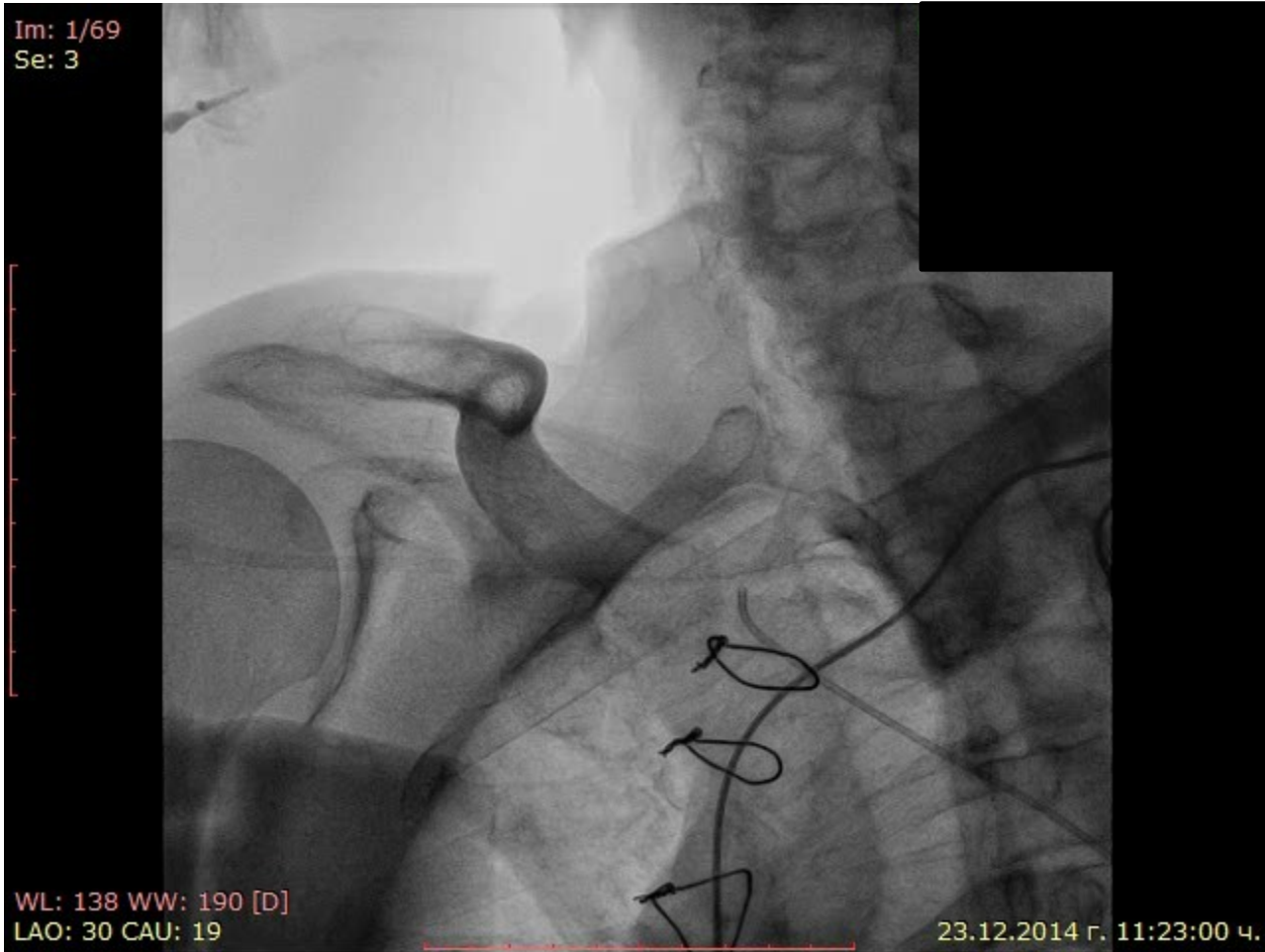
# Клиничен случай

- Мъж на 80 години
- AVR 2007 SJM N25 – високостепенна Ао стеноза и умерена AR
- Перманентно ПМ
- Имплантиран VVIR 2013
- Артериална хипертония
- ЕКГ – ритъм от кардиостимулатор
- Ехокардиография – ФИ 27%, ТДО/ТСО 156/114 мл, размери на ЛК 66/58 мм, умерена MR, добра функция на аортна протеза
- ХБН IV ст - GFR 23 мл/мин
- Постъпва със застойна и хиподебитна сърдечна недостатъчност



УНИВЕРСИТЕТСКА БОЛНИЦА  
**АЛЕКСАНДРОВСКА**

Im: 1/69  
Se: 3



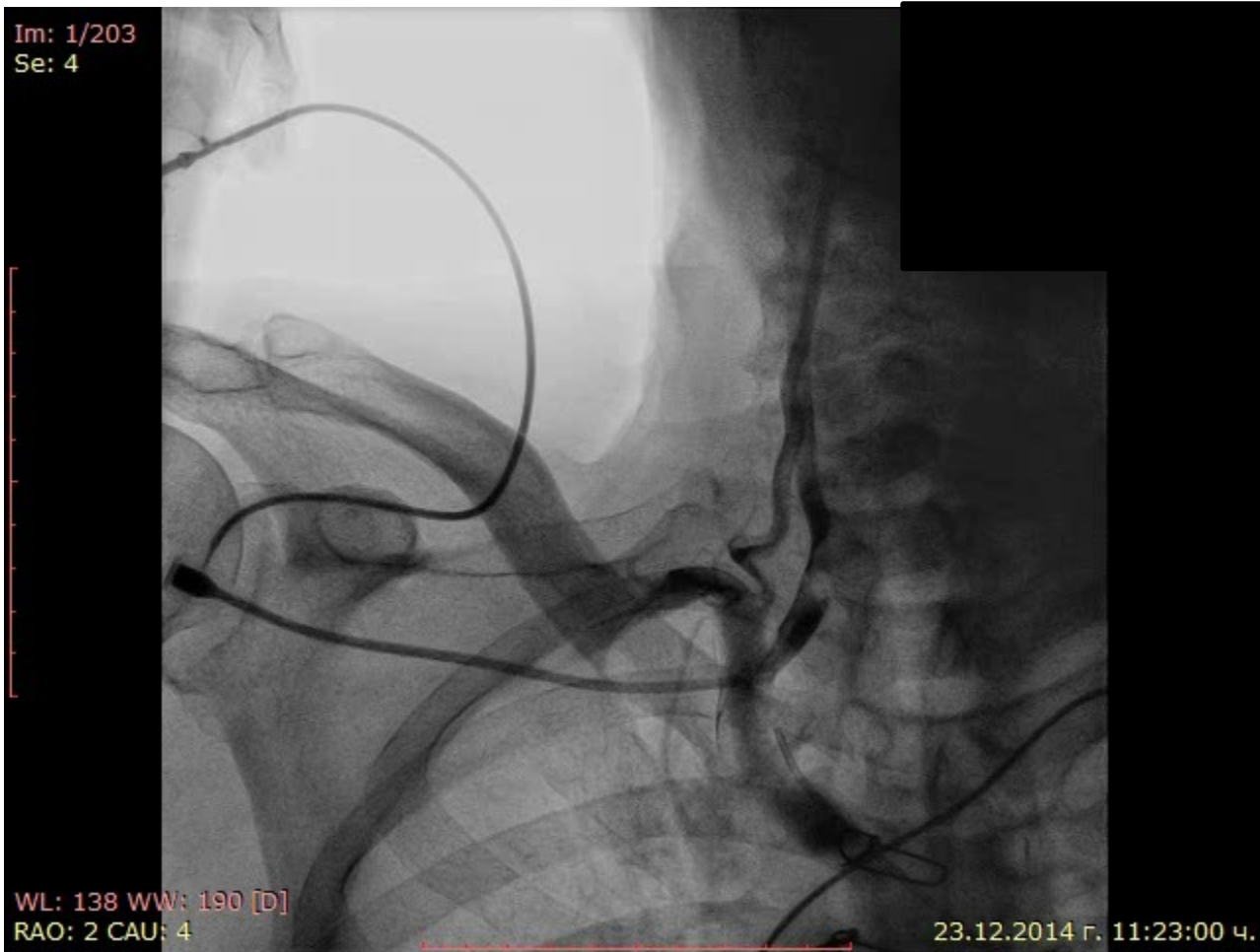WL: 138 WW: 190 [D]  
LAO: 30 CAU: 19

23.12.2014 г. 11:23:00 ч.



УНИВЕРСИТЕТСКА БОЛНИЦА  
**АЛЕКСАНДРОВСКА**

Im: 1/203  
Se: 4



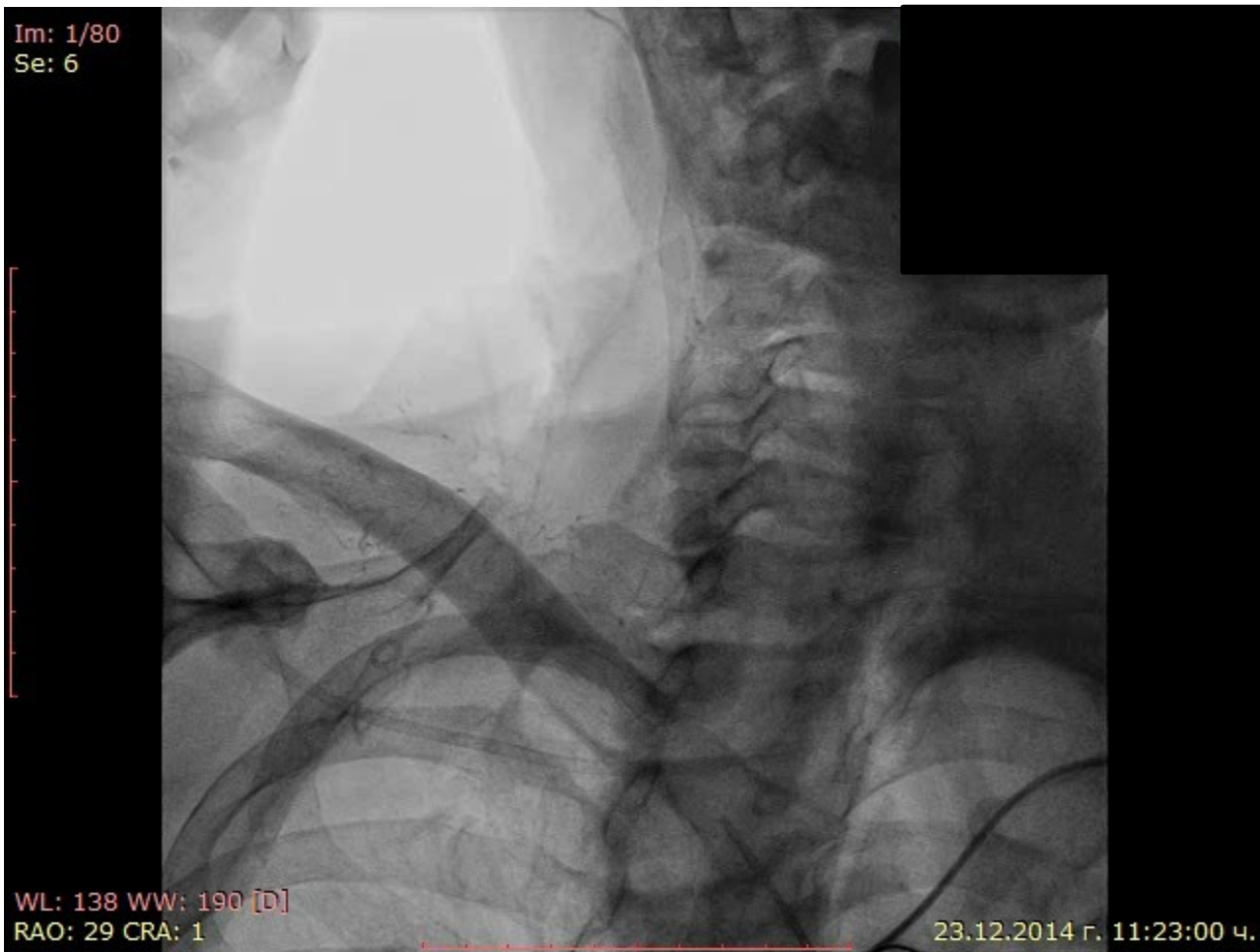
WL: 138 WW: 190 [D]  
RAO: 2 CAU: 4

23.12.2014 г. 11:23:00 ч.



УНИВЕРСИТЕТСКА БОЛНИЦА  
**АЛЕКСАНДРОВСКА**

Im: 1/80  
Se: 6



WL: 138 WW: 190 [D]  
RAO: 29 CRA: 1

23.12.2014 г. 11:23:00 ч.

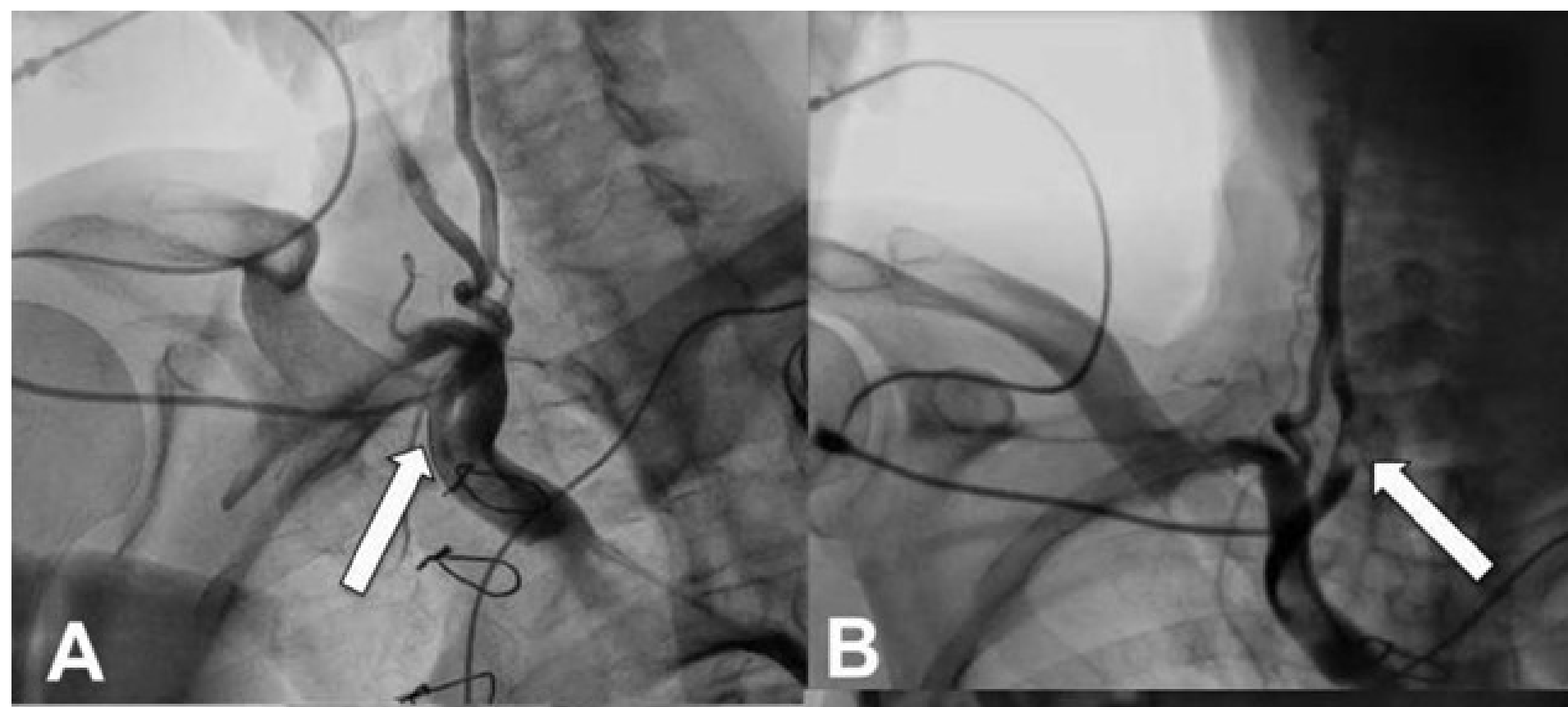
# Какво виждате?



УНИВЕРСИТЕТСКА БОЛНИЦА  
**АЛЕКСАНДРОВСКА**



УНИВЕРСИТЕТСКА БОЛНИЦА  
**АЛЕКСАНДРОВСКА**



# Какво ще е поведението



УНИВЕРСИТЕТСКА БОЛНИЦА  
АЛЕКСАНДРОВСКА

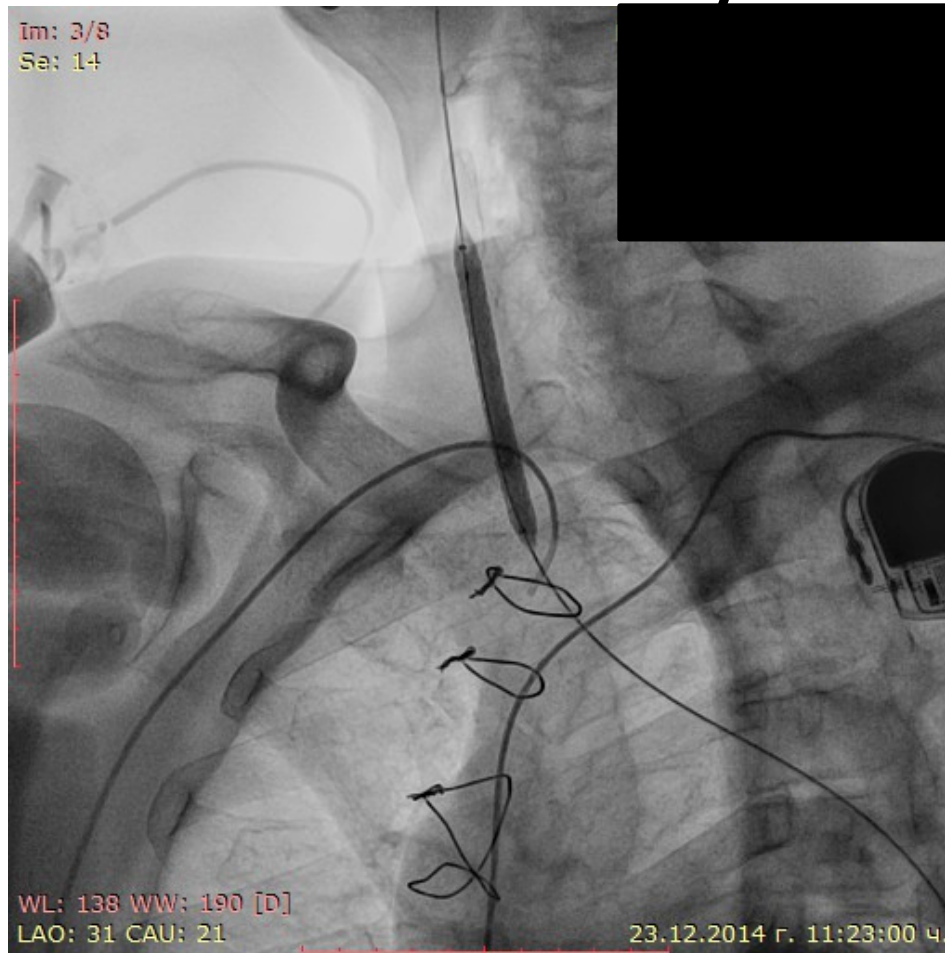
- Мануална компресия
- Ендоваскуларно
- Хирургично



# Имплантация на стент графт Advanta V-12 - 6/59мм



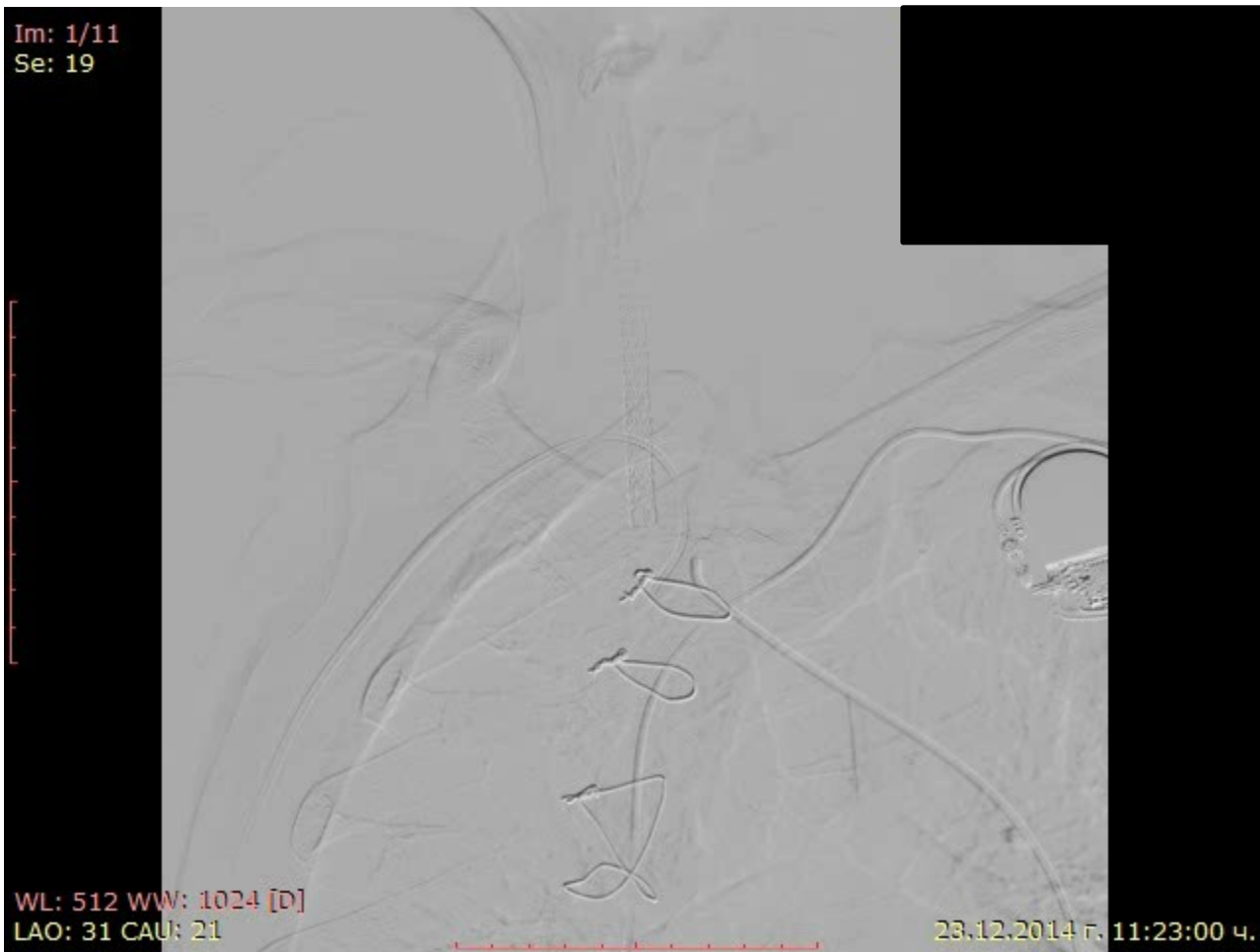УНИВЕРСИТЕТСКА БОЛНИЦА  
АЛЕКСАНДРОВСКА





УНИВЕРСИТЕТСКА БОЛНИЦА  
**АЛЕКСАНДРОВСКА**

Im: 1/11  
Se: 19

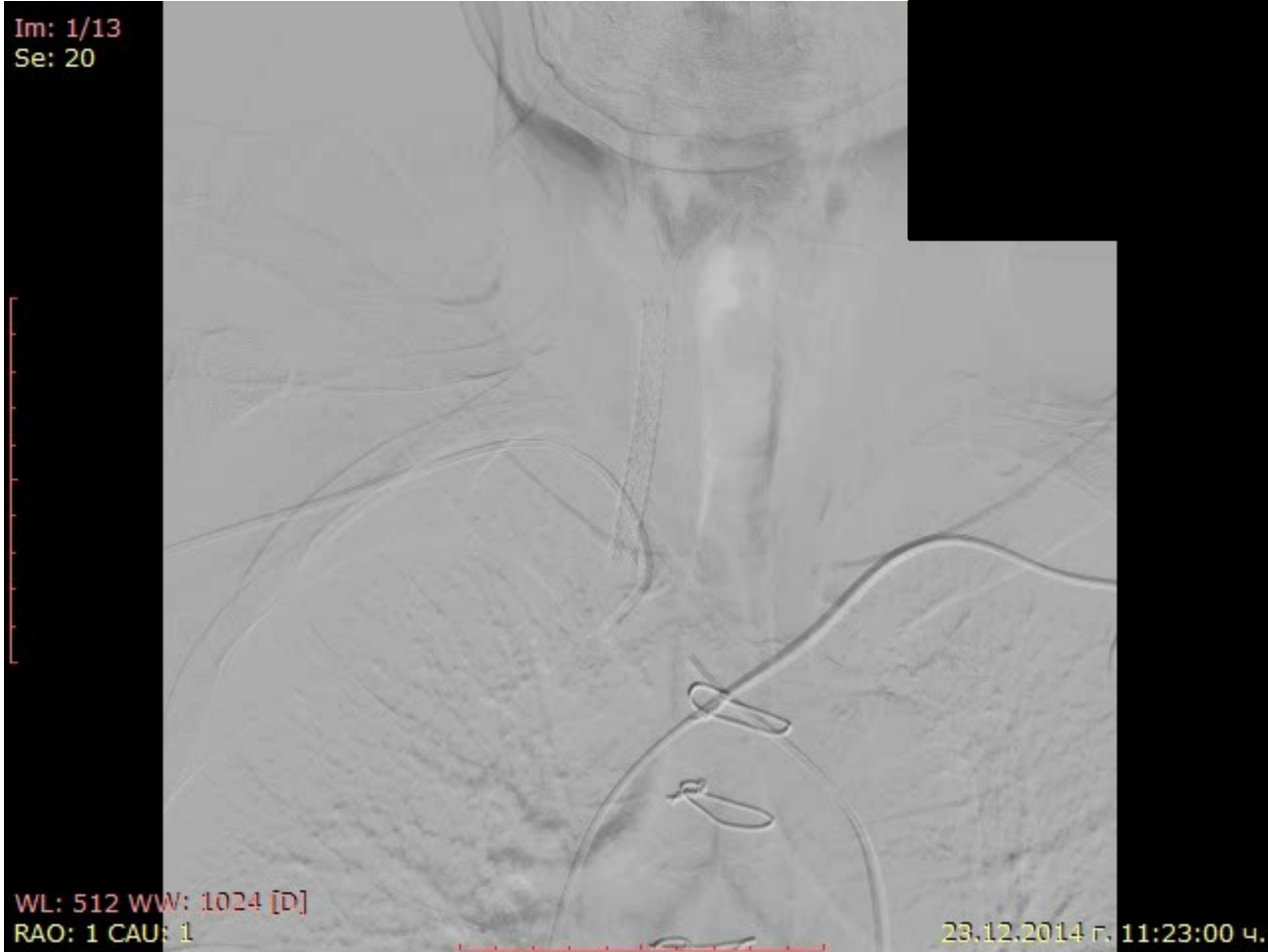

WL: 512 WW: 1024 [D]  
LAO: 31 CAU: 21

23.12.2014 г. 11:23:00 ч.



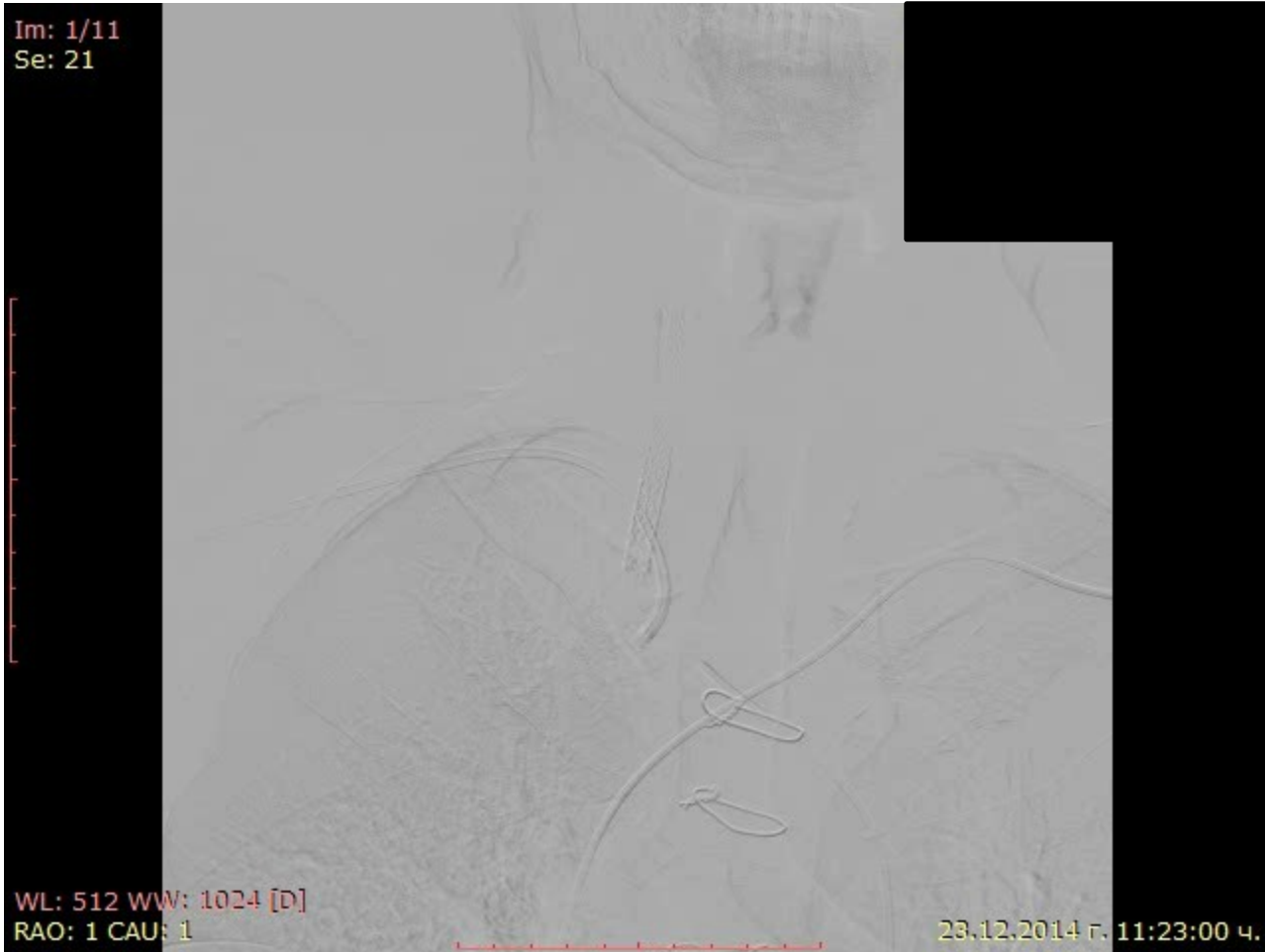УНИВЕРСИТЕТСКА БОЛНИЦА  
**АЛЕКСАНДРОВСКА**





УНИВЕРСИТЕТСКА БОЛНИЦА  
**АЛЕКСАНДРОВСКА**

Im: 1/11  
Se: 21



WL: 512 WW: 1024 [D]  
RAO: 1 CAU: 1

23.12.2014 г. 11:23:00 ч.



УНИВЕРСИТЕТСКА БОЛНИЦА  
**АЛЕКСАНДРОВСКА**

Im: 1/11  
Se: 22

WL: 512 WW: 1024 [D]  
RAO: 25 CAU: 12

23.12.2014 г. 11:23:00 ч.

# Каква ще е противотромботичната терапия



УНИВЕРСИТЕТСКА БОЛНИЦА  
АЛЕКСАНДРОВСКА

- Двойна антриагрегантна
- Тройна противотромботична
- Аспирин/Клопидогрел/Тикагрелор/Празугрел + Синтром
- Синтром без антиагреганти



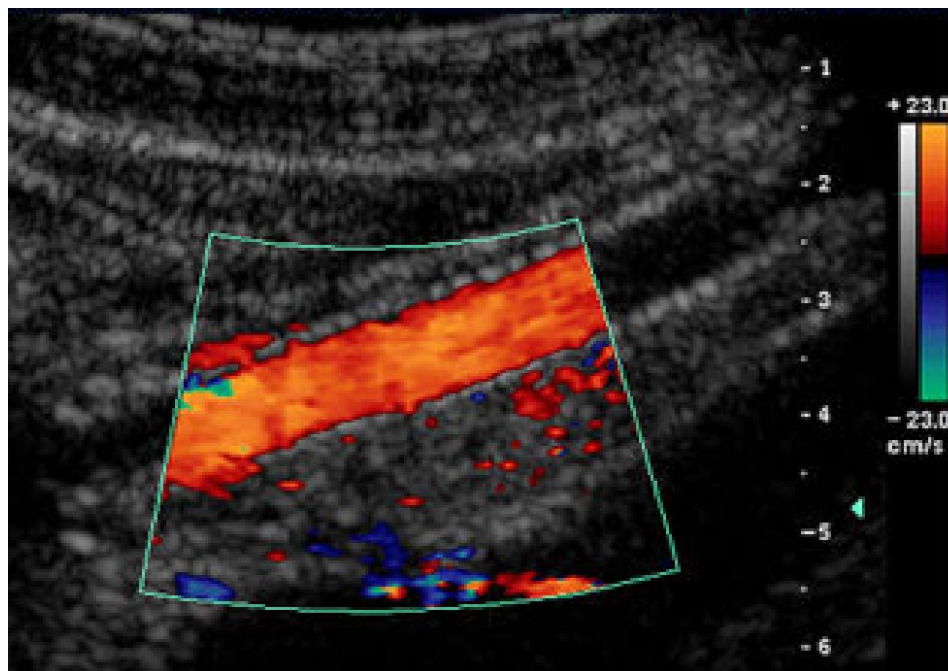
- **Терапия при изписването**
  - Бизопролол 2,5 мг
  - Спиринолактон 50 мг
  - Фурантрил 160 мг
  - Моноприл 10 мг
  - Аспирин 100 мг
  - Клопидогрел 75 мг
  - Синтром

# Месец след изписването



УНИВЕРСИТЕТСКА БОЛНИЦА  
АЛЕКСАНДРОВСКА

- Прходим стент – Доплер УЗ
- Без неврологична симптоматика
- Без данни за кървене





# Дисекация на коротидна артерия

- Интимално разслояване
  - Мурален хематом
  - Аневризмално разширяване
- Основна причина за тромбемболизъм – мозъчен инсулт
- 201 пациенти третирани ендovasкулярно
  - 99,1 % успешно
  - Образно проследяване (средно 16,5 месеца)
    - Интимална хиперплазия 2 пациента
    - 70% инстенг рестеноза при един пациент
    - Оклузия на третирания съд при два пациента
    - Аневризмално разширение при един пациент
    - 3,3% общо са тези пациенти и всички са асимптомни

Благодаря за вниманието!



УНИВЕРСИТЕТСКА БОЛНИЦА  
АЛЕКСАНДРОВСКА