УМБАЛ “Св. Екатерина”
гр. София
Проф. Д-р Г. Начев

Клиничен случай

Клиника по кардиохирургия

Анамнеза
А.М.Я. мъж на 39 год. (2007 г.)

На 15 год. възраст установен сърдечен порок – диагностицирана коарктация на аортата.

През 1985 год. извършена хирургична интервенция – операция на Vossschulte.

Индикации и методи на лечение на коарктация на аортата.

- Какви са индикациите за корекция на КоАо?
- Какви видове корекция на КоАо познавате?

Индикации за интервенции при коарктация на аортата (2014 ESC Guidelines on the Diagnosis and Treatment of Aortic Diseases)

Препоръки	Клас	Ниво
При всички пациенти с неинвазивно измерена разлика между горни и долни крайници >20 mmHg, независимо от симптомите, но със хипертония на горни крайници (>140/90 mmHg при възрастни), абнормен отговор на АН при физическо натоварване или значима ЛК хипертрофия е показана интервенция.	I	C
Независимо от градиента на АН, хипертензивни пациенти с >50% стеснение на Ао отнесено към Ао диаметър на диафрагмено ниво (доказано от ЯМР, КАТ или инвазивна ангиография) трябва да се обсъди интервенция.	II a	C
Независимо от градиента на АН и наличието на АХ, пациенти с >50% стеснение на Ао отнесено към Ао диаметър на диафрагмено ниво (доказано от ЯМР, КАТ или инвазивна ангиография) може да се обсъди интервенция.	II a	C

Видове интервенции

Table 14.1 Surgical milestones.

Surgical procedure	Author	Year	Country
Resection with end-to-end anastomosis	Crafoord [5]	1944	Sweden
Prosthetic interposition graft	Gross [64]	1951	USA
Prosthetic patch augmentation	Vossschulte [6]	1957	Germany
Subclavian flap aortoplasty	Waldhausen and Nahrwold [7]	1966	USA
Resection with extended end-to-end anastomosis	Amato [8]	1986	USA

Интервенционална балонна дилатационна ангиопластика с евтл. имплантация на стент

Анамнеза

До 2006 год. – светъл период, когато се появява лесна умора и прекордиална опресия при физически усилия с акцелерация през последните 2 месеца.

Физикално изследване

Леко увредено общо състояние,везикуларно дишане двустранно ,отслабено в ЛБО,единични др. Влажни хрипове двустранно.

Сърдечно-съдов статус: РСД, СЧ 74 /мин, диастолен шум с пунктум максимум II д.м.р., с пропагация по левия стернален ръб. АН 160/60 ммжив д.р 150/60 мм.жив.л.р

ЕКГ – син. Ритъм, ляв позиционен тип, волтажни критерии за ЛК-хипертрофия

Лаборатория – в референтни граници

ЕКГ
Синусов ритъм, ляв позиционен тип, волтажни критерии за ЛК-хипертрофия

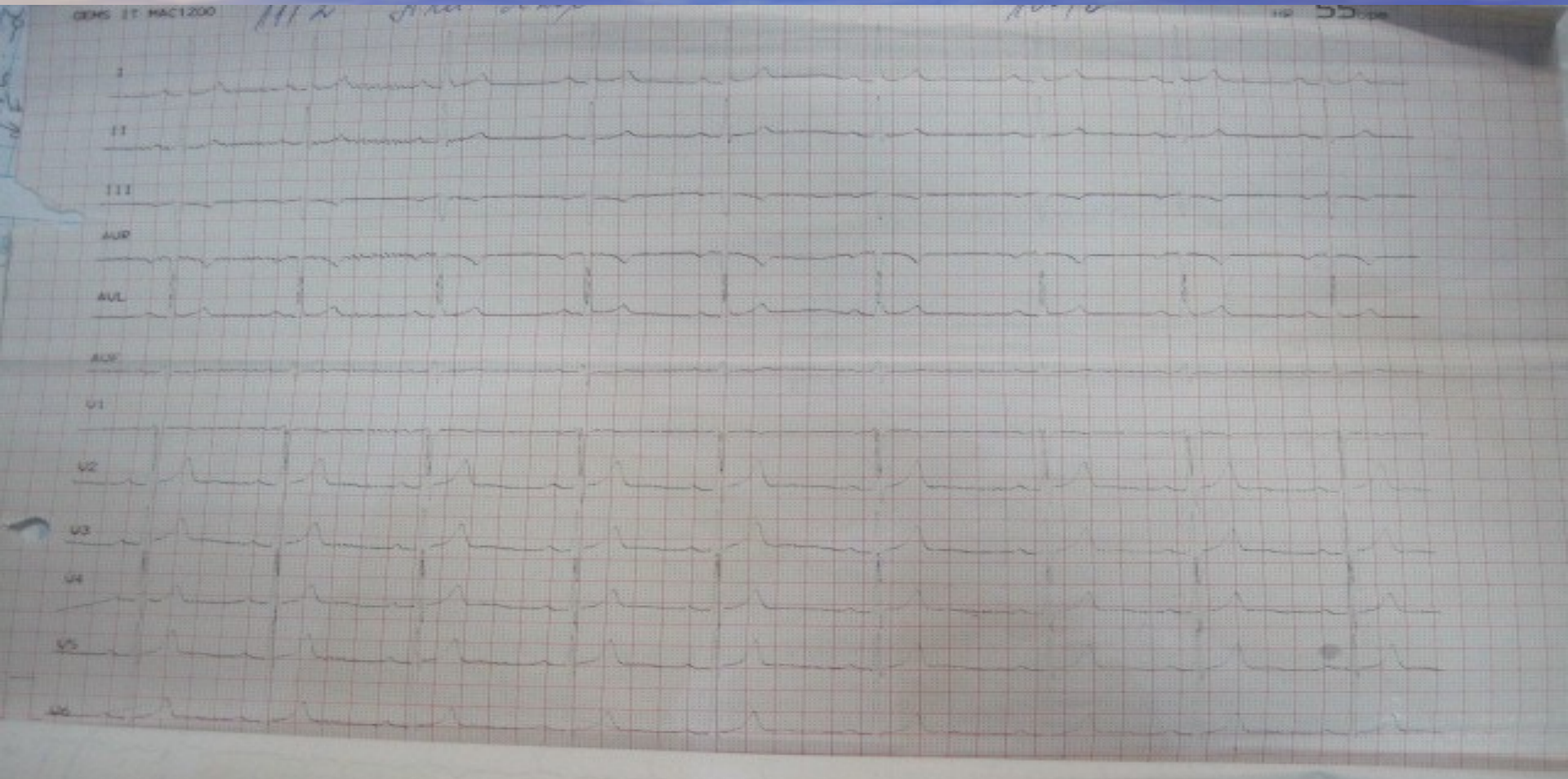

Рентгенография на бял дроб и сърце:

Двустранно разгърнат белодробен паренхим, усилен хилусен и надхилусен рисунък, застоен.

Хилуси – застойни.

КД синуси – свободни.

Сърдечна сянка – удължена ЛК дъга, изразена Ао и пулмонална дъга.

ЕхоКГ

- ЛП – 28 мм, ЛК – без сегментни нарушения в кинетиката, МКП – 12мм, ЗСЛК – 12 мм, ТДО/ТСО – 183/103 мл, ФИ – 44%
- Ао клапа – изглежда бикуспидна, АИ III ст., Ао клапен пръстен 40 мм, възходяща Ао – 59.8 мм, Ао дъга – 30 мм, десцендента Ао около 40 мм.
- Митрална клапа – нежна, МИ – 0+, Трикуспидална клапа – ТрИ I ст., без БАХ
- Перикард и плеври – без изливи

Диференциална диагноза

1. Аортна инсуфициенция

Индикации за оперативно лечение при тежкостепенна аортна регургитация (2014 ESC Guidelines on the Diagnosis and Treatment of Aortic Diseases)

Препоръки	Клас	Ниво
При симптомотични пациенти.	I	B
При асимптоматични пациенти с ФИ при покой ≤ 50%	I	B
При пациенти, които подлежат на CABG или оперативна корекция на асцендентна аорта и/или друга клапа.	I	C
При асимптоматични пациенти с ФИ при покой >50% с тежкостепенна ЛК дилатиция: ТДР > 50 mm, или ТСР > 50 mm или ТСР > 25 mm/m^2 тел. площ	II a	C

2. Аортна инсуфициенция при анулоаортна ектазия

Индикации за оперативно лечение при анулоаортна ектазия - независимо от тежестта на аортната инсуфициенция (2014 ESC Guidelines on the Diagnosis and Treatment of Aortic Diseases)

Препоръки	Клас	Ниво
При пациенти с анулоаотна ектазия с максимален диаметър на асцендентната аорта ≥ 50 мм при пациенти със синдром на Марфан	I	C
При пациенти с анулоаотна ектазия с максимален диаметър на асцендентната аорта: 1. ≥ 45 мм при пациенти със синдром на Марфан и рискови фактори 2. ≥ 50 мм при пациенти с бикуспидна аортна клапа и с рискови фактори 3. ≥ 55 мм при други пациенти	IIa	C

3. Аортна инсуфициенция при анулоаортна ектазия и бикуспидна аортна клапа

Поведение при пациенти с анулоартна ектазия и бикуспидна аортна клапа (2014 ESC Guidelines on the Diagnosis and Treatment of Aortic Disease)

Препоръки	Клас	Ниво
При пациенти с бикуспидна аортна клапа, оперативна корекция на асцендентната аорта е индицирана при : 1. диаметър на асцендентната аорта или аортния корен > 55 mm 2. диаметър на асцендентната аорта или аортния корен > 50 mm при наличие на друг рисков фактор 3. диаметър на асцендентната аорта или аортния корен > 45 мм, когато е предвидено и аортно-клапно протезиране	I	C
Да се обсъди включване на бета-блокер при пациенти с бикуспидна аортна клапа и анулоаортна ектазия > 40 мм	II b	C
Поради фамилна предиспозиция се препоръчва скрининг на роднини по първа линия	II a	C
При пациенти с еластопатия или бикуспидна аортна клапа с анулоаортна ектазия (>40mm), изометрични физически натоварвания с високо статично натоварване трябва да се ограничат	III	C

Допълнителни методи за изобразяване на аортата

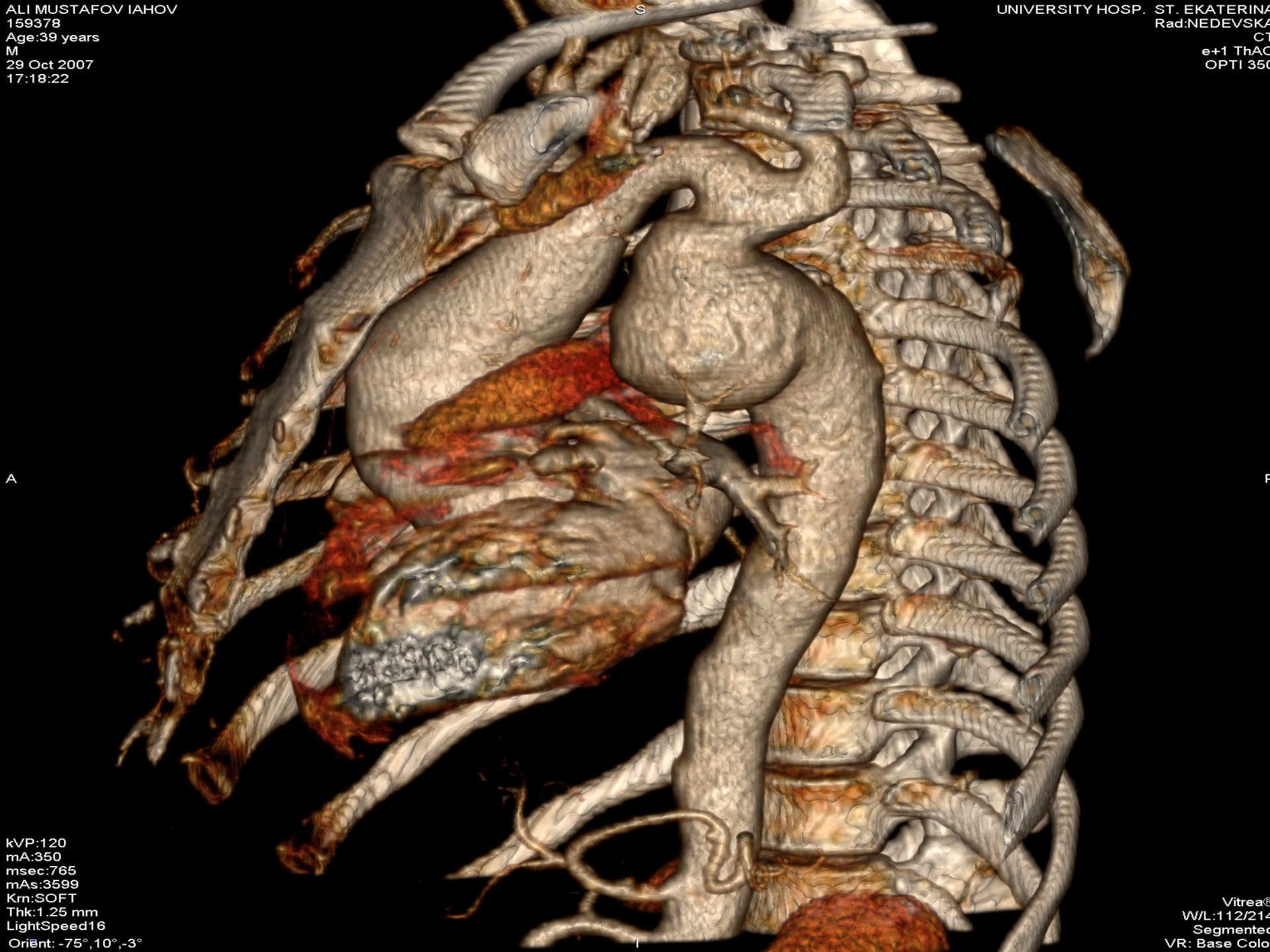
ALI MUSTAFOV IAHOV
159378
Age:39 years
M
29 Oct 2007
17:18:22
S
UNIVERSITY HOSP. ST. EKATERINA
Rad:NEDEVSKA
CT
e+1 ThAC
OPTI 350
A
kVP:120
mA:350
msec:765
mAs:3599
Krn:SOFT
Thk:1.25 mm
LightSpeed16
Orient: -75°,10°,-3°
I
Vitrea
W/L:112/214
Segmented
VR: Base Colo

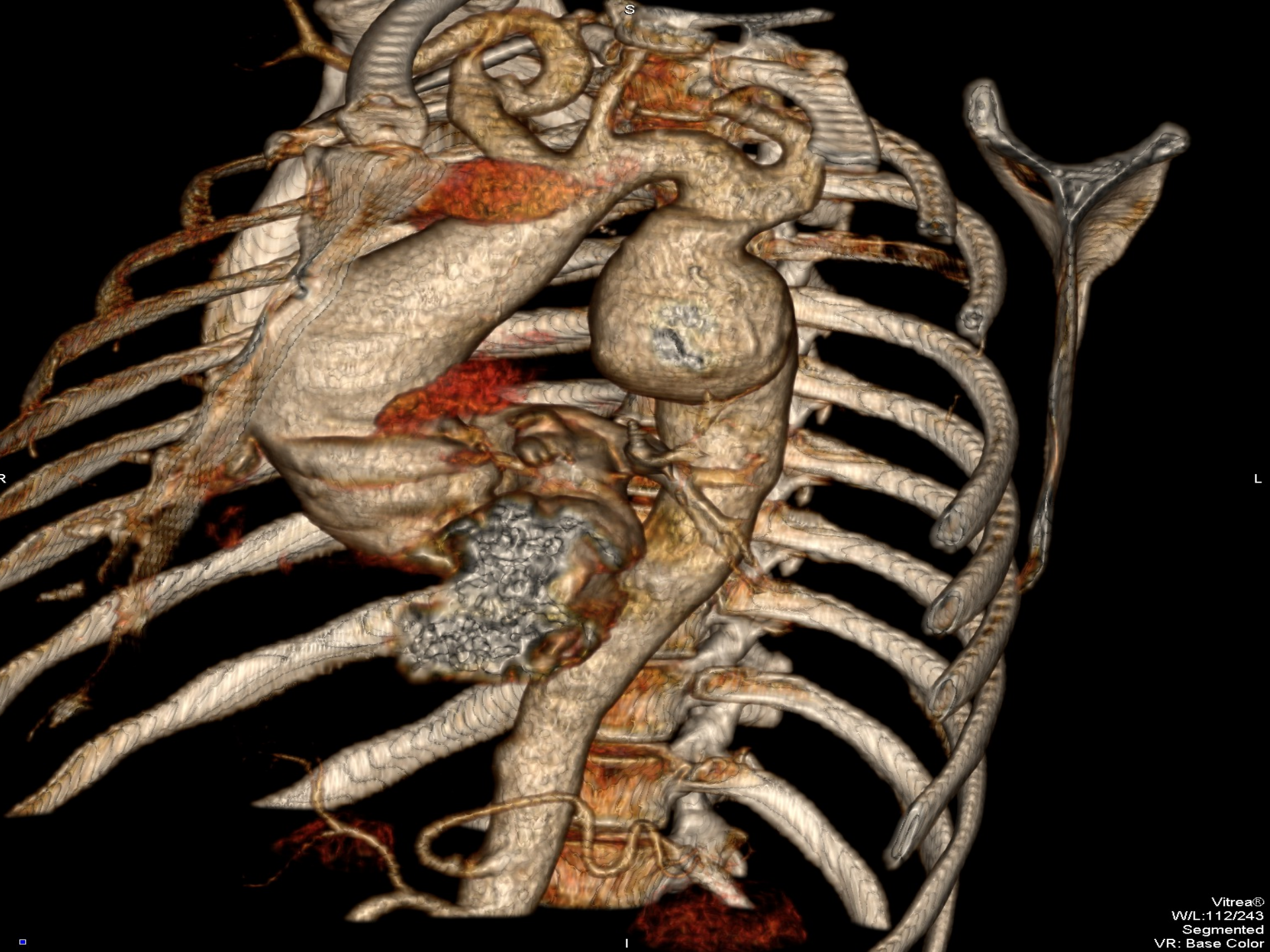
S
R
L
I
Vitrea®
W/L:112/243
Segmented
VR: Base Color

- Ао асценденс – на нивото на truncus pulmonalis – дилатирана 56.4 мм, на нивото на коронарните остиуми – 48 мм
- Ао дъга – елонгирана, с размери в референтни граници – 22 мм, хомогенно контрастиран лумен, по-дистално разполовена и по-широка a. subclavia sin.
- Ао десценденс – в проксимален сегмент (непосредствено след a. subclavia sin.) прегъната, елонгирана и фузиформено дилатирана с максимален размер 56/69 мм, с уплътнени стени и калцификати по стената. Дължината на дилатирания сегмент е 78 мм, с рязък преход към дистална торакална аорта. Без пристенна тромбоза.
- Ао абдоминалис – в референтни граници, без пристенна тромбоза.

КАТ

Какви са нормалните размери на сегментите на аортата?

Segments of the ascending & descending aorta

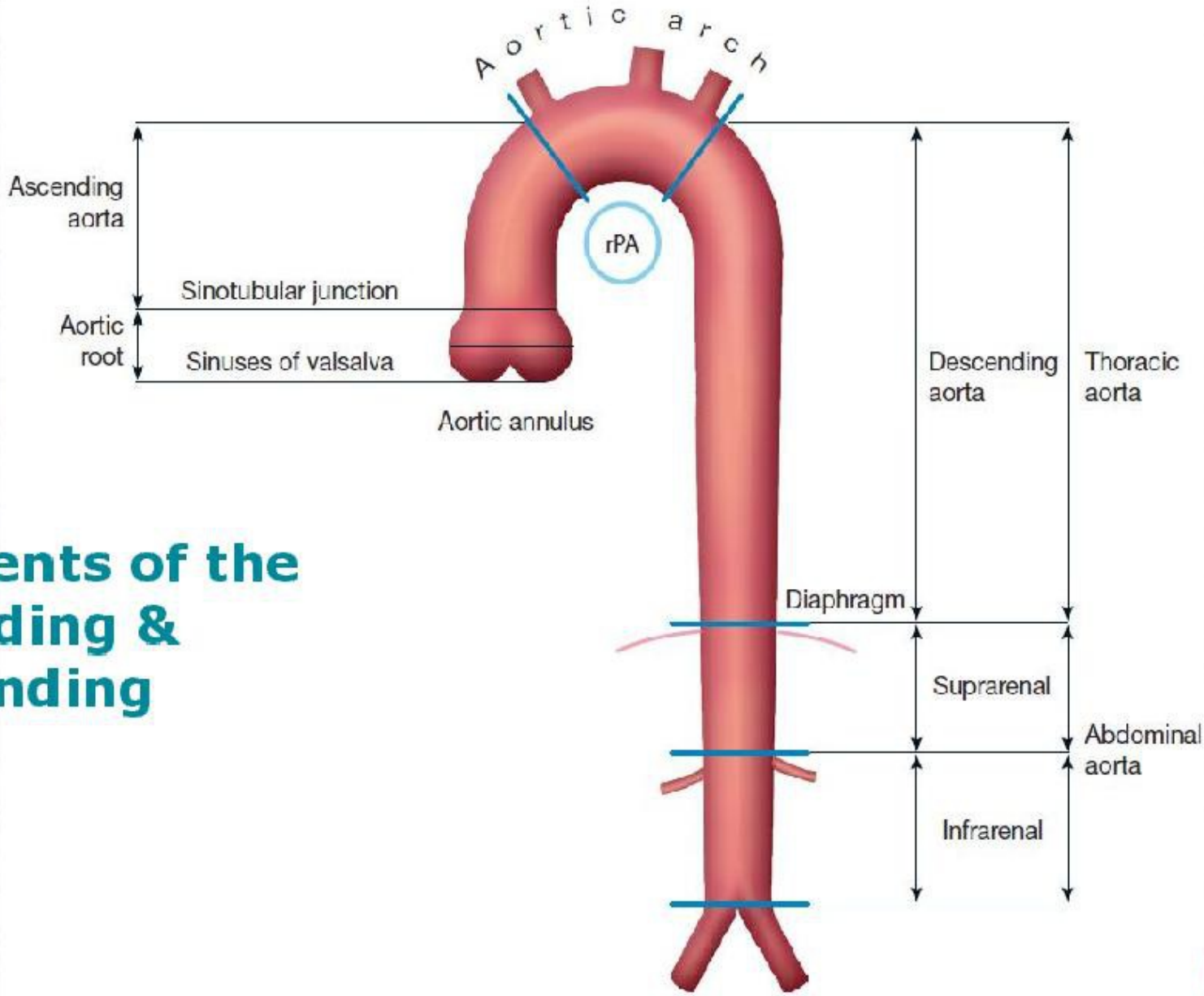

European Heart Journal (2014); 35:2873–2926 - doi:10.1093/eurheartj/ehu281
EUROPEAN SOCIETY OF CARDIOLOGY®

Echocardiography in aortic diseases: EAE recommendations for clinical practice

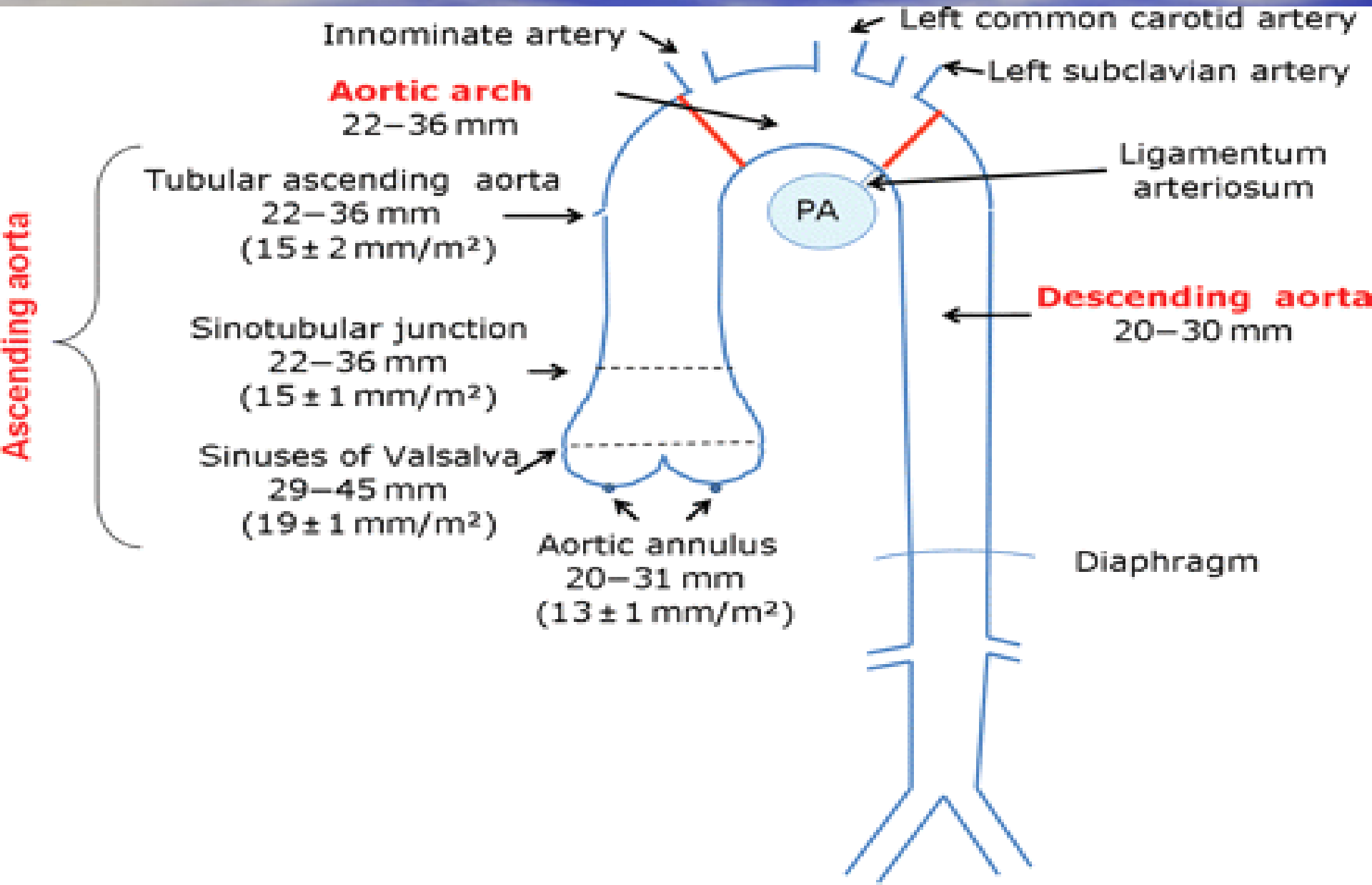

Индикации за интервенции при аневризма на гръдната аорта (2014 ESC Guidelines on the Diagnosis and Treatment of Aortic Diseases)

Индикации за интервенции при аневризма на асцендентната аорта (2014 ESC Guidelines on the Diagnosis and Treatment of Aortic Diseases)

Препоръки	Клас	Ниво
Оперативна корекция е показана при пациенти с аневризма на аортния корен с максимален диаметър на аортата ≥ 50 мм за пациенти със синдрома на Марфан	I	C
Оперативна корекция трябва да се обсъди при пациенти с аневризма на аортния корен с максимален диаметър на аортата : 1. > 45 mm за пациенти със синдрома на Марфан и рискови фактори 2. > 50 mm при пациенти с бикуспидна аортна клапа и рискови фактори 3. > 55 мм за останалите пациенти без еластопатия	II a	C
Нисък праг за предприемане на интервенция трябва да се обсъди според телесната площ при с малък ръст или в случай на бърза прогресия, аортна регургитация, планирана бременност или по желание на пациента	II b	C

Индикации за интервенции при аневризма на аортна дъга (2014 ESC Guidelines on the Diagnosis and Treatment of Aortic Diseases)

Препоръки	Клас	Ниво
Оперативна корекция трябва да се обсъди при пациенти с изолирана аневризма на аортната дъга с максимален диаметър > 55 mm	II a	C
Оперативна корекция на аортната дъга трябва да се обсъди при пациенти с аневризма на аортната дъга, които вече имат показания за хирургия по повод съседна аневризма, локализирана в асцендентната или десцендентната аорта	II b	C

Индикации за интервенции при аневризма на десцендентната аорта (2014 ESC Guidelines on the Diagnosis and Treatment of Aortic Diseases)

Препоръки	Клас	Ниво
TEVAR трябва да се обсъди като метод за предпочитане при подходяща анатомия	II a	C
TEVAR трябва да се обсъди при пациенти с аневризма на десцендентната аорта с максимален диаметър ≥ 55 мм	II a	C
Когато TEVAR не е технически възможен, оперативна корекция трябва да се обсъди при пациенти с аневризма на десцендентната аорта с максимален диаметър ≥ 60 мм	II a	C
Когато е показана интервенция, при пациенти със синдром на Марфан или друга еластопатия, оперативната корекция е за предпочитане пред TEVAR	II a	C

Хирургични техники при заболявания на аортата (2014 ESC Guidelines on the Diagnosis and Treatment of Aortic Diseases)

Препоръки	Клас	Ниво
Дренаж на цереброспиналния ликвор се препоръчва при хирургия на торакоабдоминалната аорта за намаляване на риска от параплегия	I	B
Аортноклапно протезиране посредством реимплантационна или ремоделираща техника с аортна анулопластика се препоръчва при млади пациенти с анулоаортна ектазия и трикуспидна аортна клапа	I	C
За корекция на остра аортна дисекация тип А се препоръчва "open distal" техника на анастомоза, избягвайки се аортното клампиране (при парциална или тотална корекция на аортната дъга)	I	C
При пациенти с заболявания на съединителната тъкан, при които е показана хирургия на аортата се препоръчва да се заменят и аортните синуси	I	C
Селективна антеградна церебрална перфузия трябва да се обсъди при хирургия на аортната дъга за намаляване на риска от мозъчен инсулт.	II a	B
При хирургия на аортната дъга или при дисекация на аортата то аксиларната артерия трябва да се обсъди като първи избор за канюлация	II a	C
Ляв сърдечен байпас трябва да се обсъди при корекция на десцендентната аорта или на торакоабдоминалната аорта за осигуряване на дистална органна перфузия	II a	C

Ascending aortic & aortic arch surgery

(A) Ascending aortic replacement from sinotubular junction to cranial ascending aorta.

(B) Hemi-arch replacement encompassing the concavity of the aortic arch.

(C) Total arch replacement using a trifurcated technique for the supra-aortic vessels.

(D) Frozen elephant trunk technique including total arch replacement using the island technique.

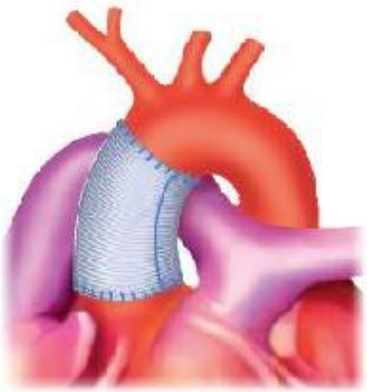

A - Supracommissural ascending aortic replacement

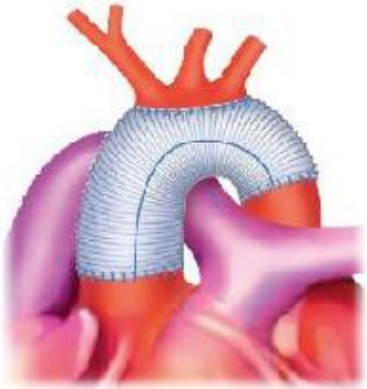

C - Total arch replacement

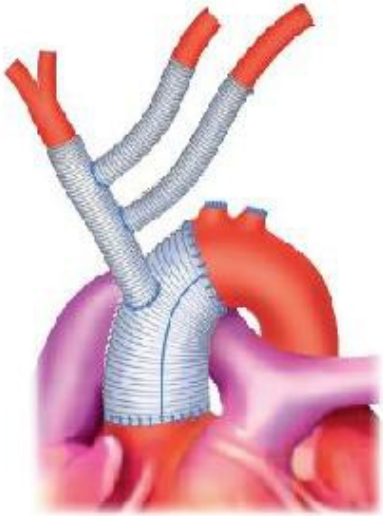

B - Hemiarch replacement with rebranching of supra-aortic vessels (trifurcated graft)

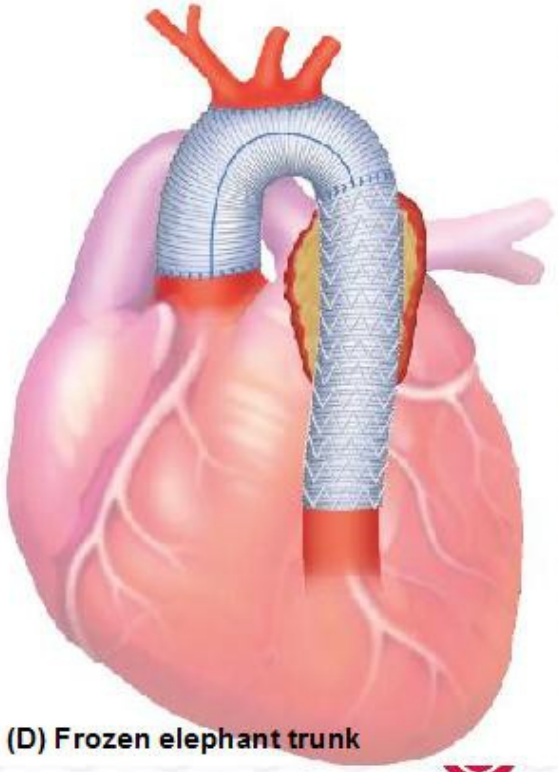

(D) Frozen elephant trunk

European Heart Journal (2014); 35:2873–2926 - doi:10.1093/eurheartj/ehu281
EUROPEAN SOCIETY OF CARDIOLOGY®

Different methods for aortic arch debranching

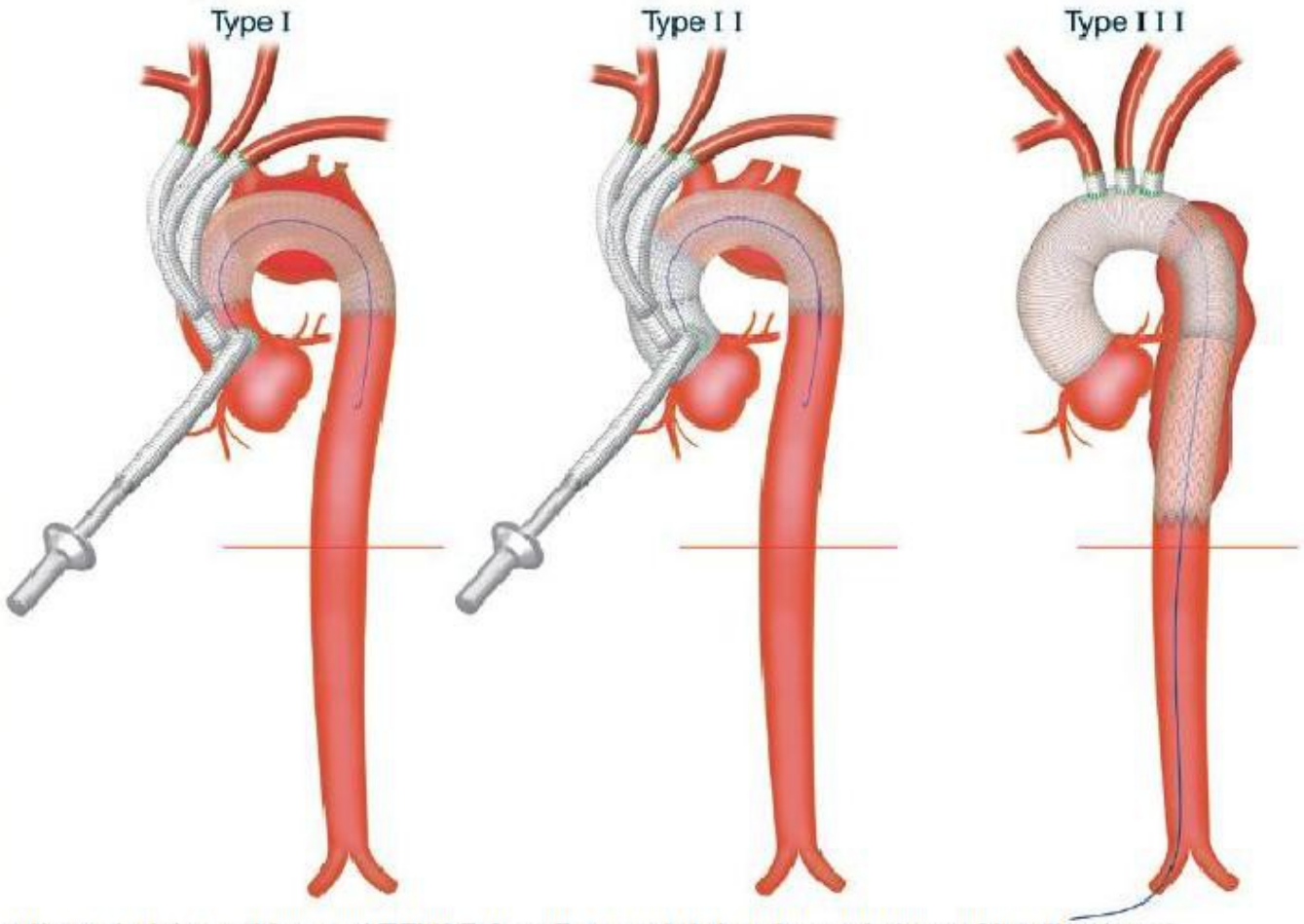

Type I: Total aortic arch debranching and TEVAR for off-pump total arch repair (use of beating heart cardiopulmonary bypass optional).

Type II: Total aortic arch debranching and TEVAR in combination with ascending aortic replacement in patients with proximal disease extension for total thoracic aortic repair

Type III: Total aortic arch replacement with conventional elephant trunk technique and distal extension by TEVAR in patients with distal disease extension, for total thoracic aortic repair.

European Heart Journal (2014); 35:2873–2926 - doi:10.1093/eurheartj/ehu281

EUROPEAN SOCIETY OF CARDIOLOGY®

Aortic root surgery in aortic dissection

(A) Concept of valve-sparing aortic root repair, excision of diseased aorta, and isolation of coronary ostia.

(B) Reimplantation technique supporting the aortic annulus by the Dacron prosthesis – David

(C) Remodelling technique without annular support – Yacoub

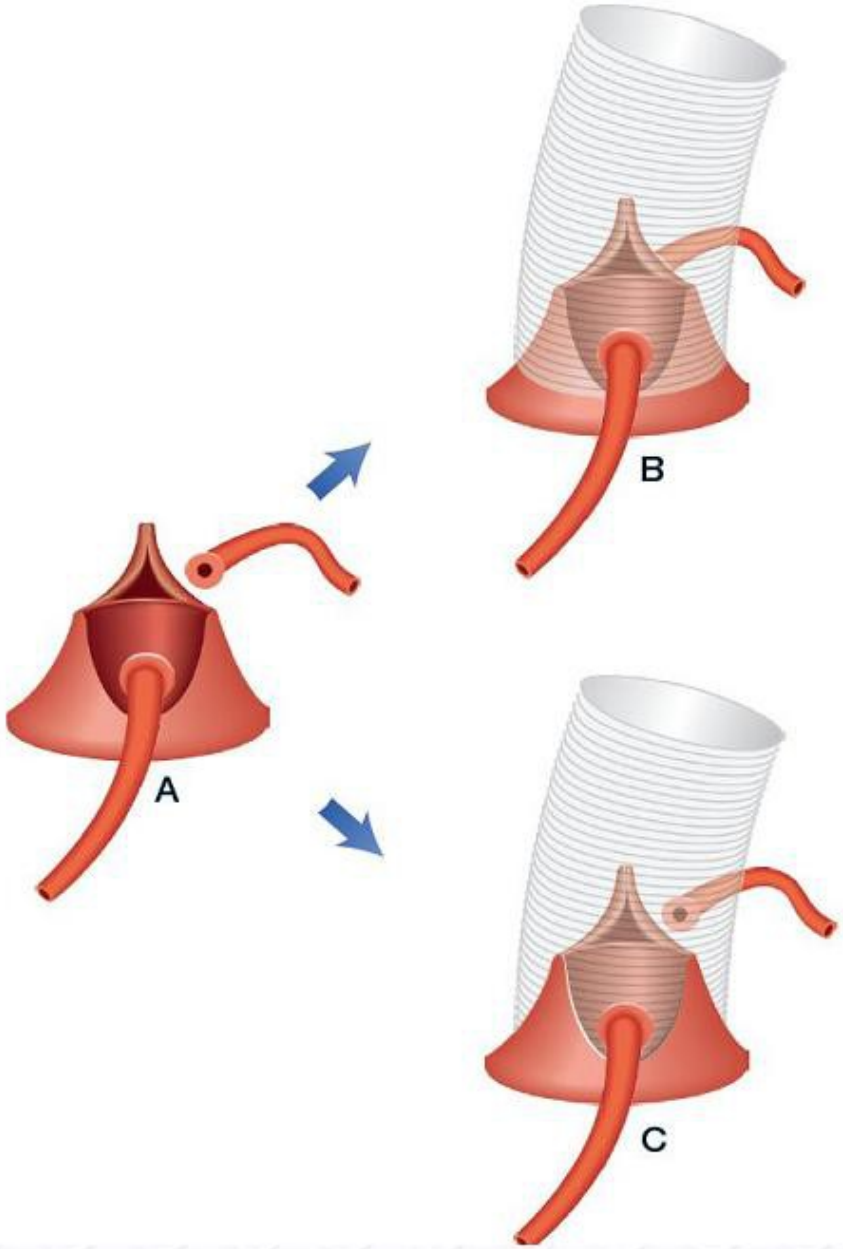

European Heart Journal (2014); 35:2873–2926 - doi:10.1093/eurheartj/ehu281
EUROPEAN SOCIETY OF CARDIOLOGY®

Предложете варианти на терапевтично поведение

1. Консервативно лечение
1. Оперативно лечение – възможви вариянти.
2. Интервенционално лечение
3. Комбинирано лечение – едноетапно,двуетапно.

Предложете варианти на терапевтично поведение

Консервативно лечение
Оперативно лечение – възможни вариянти.
Интервенционално лечение
Комбинирано лечение – едноетапно,двуетапно

Предложете варианти на терапевтично поведение

- Консервативно лечение
- Оперативно лечение – възможни вариянти.
- Интервенционално лечение
- Комбинирано лечение – едноетапно,двуетапно

Операция

Едноетапна корекция – операция Bentall/ De Bono в комбинация с имплантация на ендоваскуларен стент-графт както следва: Канюлиране на феморалните съдове, започване на екстракорпорална циркулация, охлаждане до 20◦C, клампаж на аортата, аортотомия и кардиоплегичен арест. Резекция на аортната клапа и асцендентната аорта. В условията на циркулаторен арест и под директен контрол се имплантира ендоваскуларен стент-графт тип Gore Excluder TAG system; W. L. Gore, Sunnyvale, California, USA в десцендентата аорта през феморалната артерия. Време на общ циркулаторен арест – 5 мин. Възстановяване на ЕКК, обезвъздушаване на аортата и клампаж. Извърши се операция на Bentall/De Bono по типичен начин с кондюит Sorin Carbonart 27/30 conduit.
Екстубация на 6-ти постоперативен час, гладко протекъл следоперативен период, без неврологични усложнения, пациентът е изписан на 12-ти постопретивен ден.

Oblique
Ex: 9032
Se: 102 +c
LP: 120.9
DFOV 32.6cm
STANDARD
SRP
UNIVERSITY HOSP. ST. EKATERINA
ALI MUSTAFOV IAHOV
M 39 159917
Nov 05 2007
A
R
I
P
L
S
35.2/MIP 1.0section
kv 120
mA 350
0.8
1.2 mm/ 375:1/1.2sp
Tilt: 0.0
10:13:38 AM
W = 850 L = 352
ILA
B

Контролен КАТ

Състояние след протезиране на възходяща аорта, AVR и ендоваскуларно имплантиране на протеза в десцендентна торакална аорта. Нормално визуализиране на асцендентната аорта, механична аортна клапна протеза, нормалнао визуализиране и добре позиционирана протеза в десцендентната аорта, напълно изолирана и тромбозирала аневризма. Дискретен ендолик по медиалния контур на протезата – вероятно свързан с порьозната структура на протезата.

classification of Endoleaks

Type I: Leak at graft attachment site above, below, or between graft components (Ia: proximal attachment site; Ib: distal attachment site).

Type II: Aneurysm sac filling retrogradely via single (IIa) or multiple branch vessels (IIb).

Type III: Leak through mechanical defect in graft, mechanical failure of the stent-graft by junctional separation of the modular components (IIIa), or fractures or holes in the endograft (IIIb).

Type IV: Leak through graft fabric as a result of graft porosity.

Type V: Continued expansion of aneurysm sac without demonstrable leak on imaging (endotension, controversial).

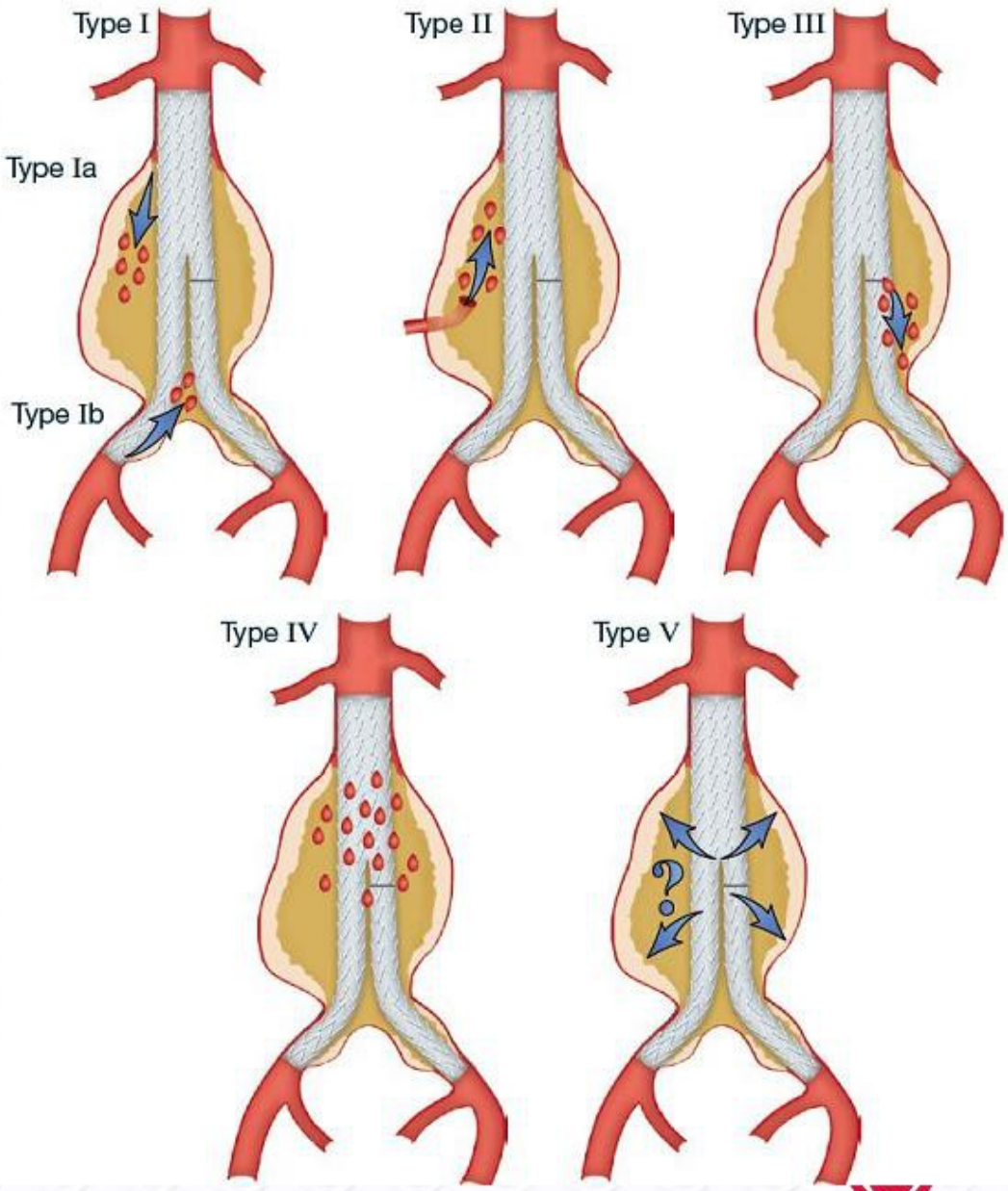

European Heart Journal (2014); 35:2873–2926 - doi:10.1093/eurheartj/ehu281
EUROPEAN SOCIETY OF CARDIOLOGY®

Синдром на Loyez-Dietz
(въпрос за бонус точки)

Генетично автозомно-доминантно заболяване на съединителната тъкан, дължащо се на дефект на TGFB рецептор 1 и 2. Характезира се с хипертелоризъм, аневризми с различна локализация и артериална тортуозност.

“Първо започни да правиш необходимото. После направи възможното и изведнъж ще успееш да постигнеш невъзможното”

Франц от Асизи

Благодаря Ви за вниманието !