Клиничен случай

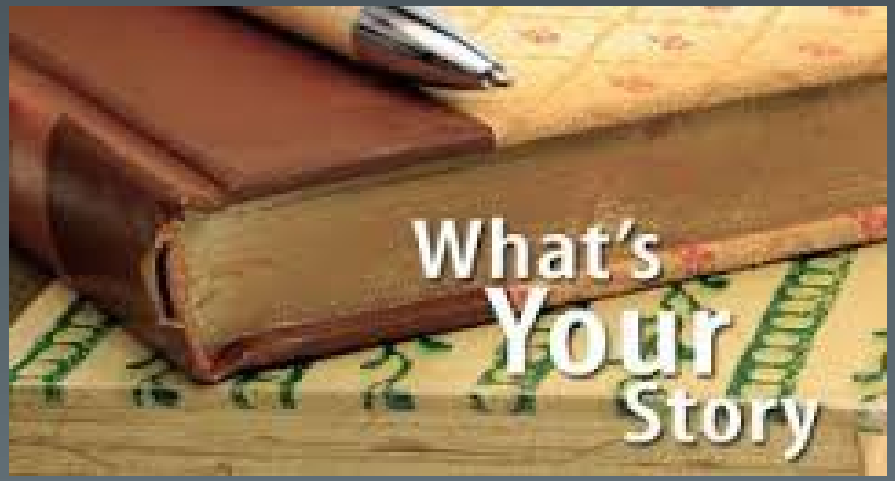

УМБАЛ „Св. Екатерина”

Анамнеза

Жена на 70г.

2011 г. - диагностицирана високостепенна Ао стеноза и АоИ; по повод начална клин. изява на СН; отказала оперативно лечение.

От м.10/2014г.- прогресираща, рефрактерна на лечение СН- лесна умора, задух и кашлица.

13.01.2015 г.- хоспитализирана по спешност в друг клиничен център с масивна форма на БТЕ.

Проведена по спешност пулмоангиография- установени двустранни белодробни яздещи тромби- проведена селективна фибринолиза и тромб-фрагментация двустранно.

В хода на пролежаването диагностицирани феморо-поплитеална флеботромбоза на ляв долен крайник и тумор с овариален произход. Тромбоза на VCI. Малък асцит.

КТ на малък таз (01/2015)- Срединно и в левия аспект на таза се намира обемна формация с хетерогенна структура и резки очертания, с мекотъканноеквивалентна зона с разнокалибрени калцификати и кистозна зона, с размери 98/90/74мм с нехомогенно постконтрастно усилване. Дилатирани кръвоносни съдове към ляв яйчник. Находката компримира матка, пикочен мехур и сигма. Матка- в антеро-верзио флексио, очертанията й са неотграничими от описаната формация. Не се визуализират сигнификантно увеличени лимфни възли. Прекомпресионна умерена дилатация на дебело черво с аероколия, единични оформени хидро-аерични нива. Тромбоза на VCI. Малък асцит.

Заключение: Ту формация на ляв яйчник с инфилтрация към матка, компресия на съседни структури, значимо на сигма със субилеусни промени.

22.01.2015г.- преведена в Университетска болница за «долекуване» по повод персистиращ субфебрилитет, задух (със смесен произход) при мин. физически усилия, пристъпен нощен задух, персистираща кашлица с необилна експекторация и рентгенови данни за двустранна инфаркт- пневмония- продължено двойно антибиотично лечение

Обективно състояние

- Увредено общо състояние
- Кожа и видими лигавици-бледи.
- ДС - нормостеничен гр.кош, сонорен перкуторен тон, везикуларно дишане с удължен експириум, отслабено до липсващо в дясно долно и средно белодр. поле.
- ССС - РСД, фр.70уд/мин, АН 100/70мм/жив, глухи сърд.тонове, груб систолен шум по целия прекордиум с р. мах. на Ао позиция 5/6 с каротидна пропагация, отслабен А2
- Корем- мек, неболезнен при палпация, палпира се голяма туморна формация в лява ингвинална област.
- Крайници- оточен ляв долен крайник с варикозни промени

Лабораторни показатели

Хб- 107

Креатинин/Урея- 97/ 4

Билирубин об/дир- 30/ 13

CRP- 43

ASAT/ ALAT- 70/ 75

CA 125- 112,6 (0- 35)

CEA- 2,54 (1,4- 5)

CA19-9 - 13,6 (0- 37)

ЕКГ

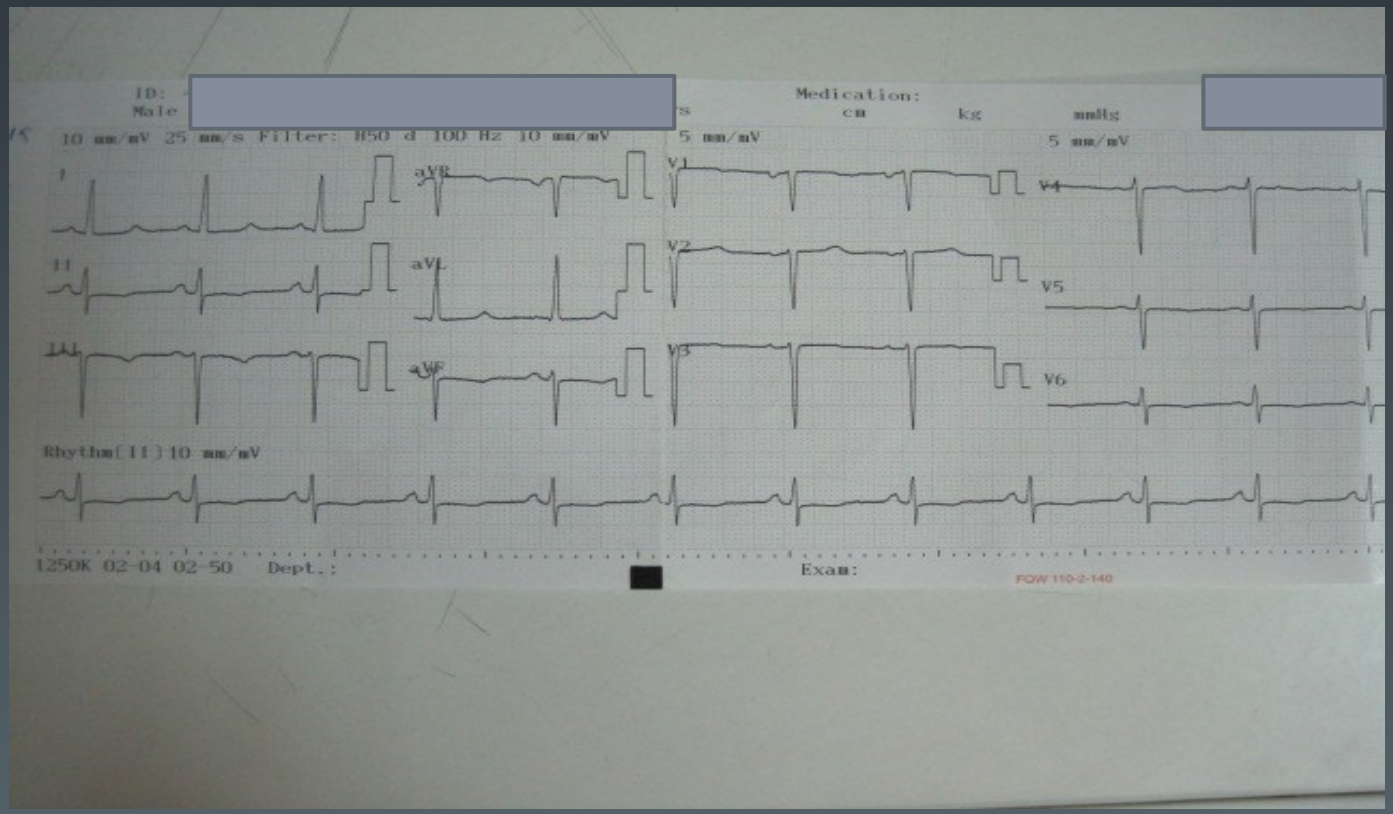

ЕКГ – синусов ритъм, ляв тип ел. позиция, ЛК хипертрофия

Рентгенография пулмо ет кор

застойни промени, сърце с Ао- конфигурация

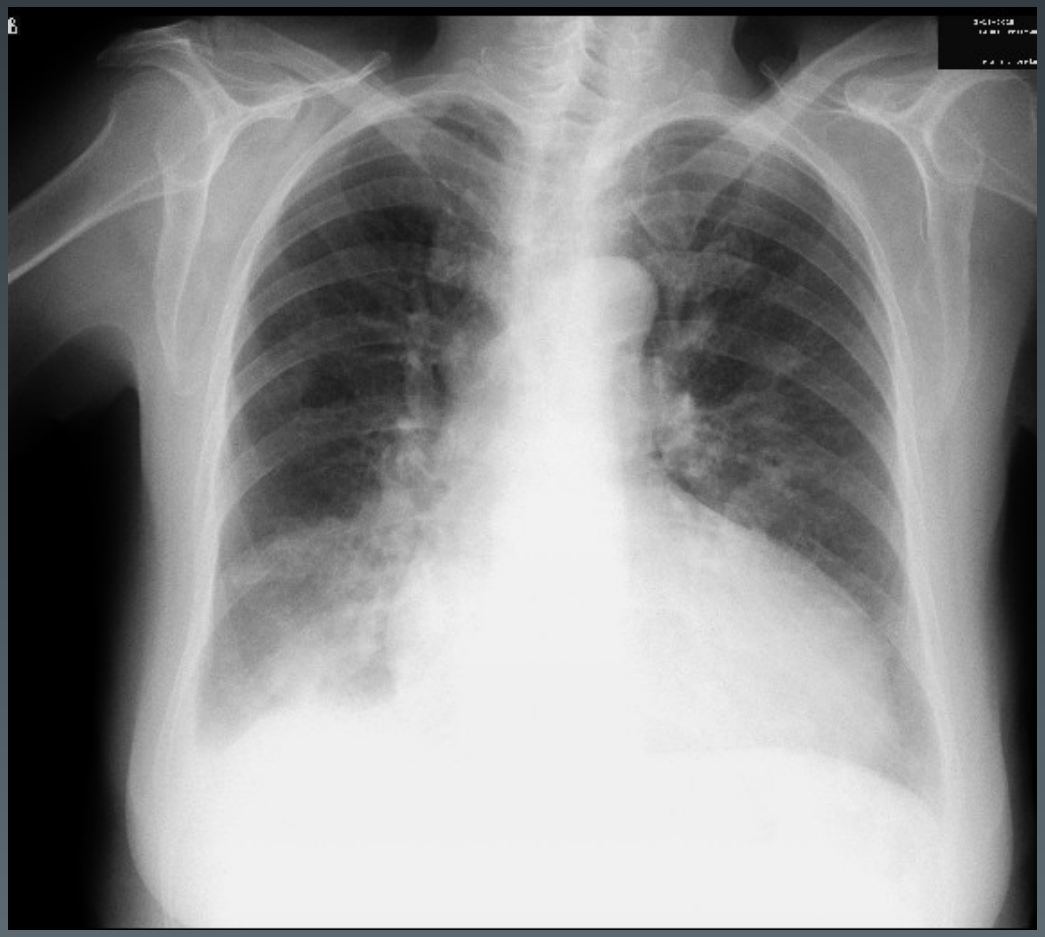

ЕхоКГ

ЛК-без сегментни нарушения в кинетиката.

МКП- 13 мм, ЗСЛК-14 мм

ТДР/ТСР-59/42 мм, ФИ- 54%;

ТДО/ТСО-183/97мл. ФИ-47%

Ао корен- 29 мм, възх.Ао -31 мм, ЛП-45 мм.

КЛАПЕН АПАРАТ:

Митрална клапа- уплътнена, МиИ -I+ст., диас.дисфункция

Ао клапа- дегенеративно променена, пиков сист. град. 85мм.жив. среден сист. град. 48мм.жив. АоИ-IIIст., РНТ-169м/сек, Ао клапен пръстен-21мм

Трикуспидална клапа- ,Тр.И до IIст. ИИСНДК- 48-70мм.жив.

ДК-38мм, ДП-45/38 мм

Перикард и плеври -без изливи.

Диагноза

СП. Високостепенна Ао стеноза. Високостепенна АоИ. Нискостепенна МиИ. Умерена ТрИ. Високостепенна БАХ. СН-III-IV ФК.

Овариален тумор.

Съст. след БТЕ масивна форма- 13.01.2015 г. Двустранни инфаркт-пневмонии. Дихателна недостатъчност – рестриктивен тип.

Феморо-поплитеална флеботромбоза на ляв долен крайник. Тромбоза на вена кава инфериор.

Лекостепенен анемичен синдром.

Хемороидална болест.

Медикаментозна алергия.

Терапевтично поведение

Euroscore 19%

1. Медикаментозно лечение.

- високостененна АоС- преживяемост???

- Ту процес в малък таз- малигненост???/ преживяемост???

2. Оперативно лечение

- опер. лечение на гинекологичния проблем- риск от страна на ССС и ДС ???

- опер. лечение на Ао-порок- ЕКК и обща анестезия; напреднал Ту процес в малък таз и тромбоза на VCI; тежка напреднала ДН- рестриктивен тип; периопер. риск ???

Терапевтично поведение

3. TAVI- достъп (тромбоза на VCI); обща анестезия; интрапроцедурна и последваща антиагрегантна терапия ??? (висок риск от кървене при последващата гинекологична операция)

4. Комбинирана гинекологична операция и аортно клапно протезиране едноетапно- голяма по обем оперативна намеса с висок периоперативен риск (ЕКК и обща анестезия; напреднал Ту процес в малък таз и тромбоза на VCI; тежка напреднала ДН, рестриктивен тип,

Допълнително диагностично уточняване:

- СКАГ- придружаваща коронарна патология
- КТ на гръден кош- степен на белодробна перфузия
- Консултация с гинеколог- операбилност на Ту процес

СКАГ: Коронарни артерии- без стенози.

КТ на гръден кош:

Бели дробове- двустранно се откриват масивни зони на консолидация с различна плътност и големина, най- голямата е в десен долен лоб дорзално.

Трункус пулмоналис - 27мм, хомогенно контрастиран.

Без дефекти в лумена са и белодробните артерии двустранно. Главни, лобарни и част от сегментните артерии са контрастирани хомогенно.

Медиастинум - без патологични формации , без сигнификантна лимфаденомегалия.

Трахея и главни бронхи - свободни, без данни за компресия или дислокация.

Плеври - без данни за изливи. Перикард - без излив.

Заключение:

Без данни за актуална масивна БТЕ. Реканализирани съдове. Описаните промени на паренхима на белите дробове са вероятно инфарцирани зони.

КТ

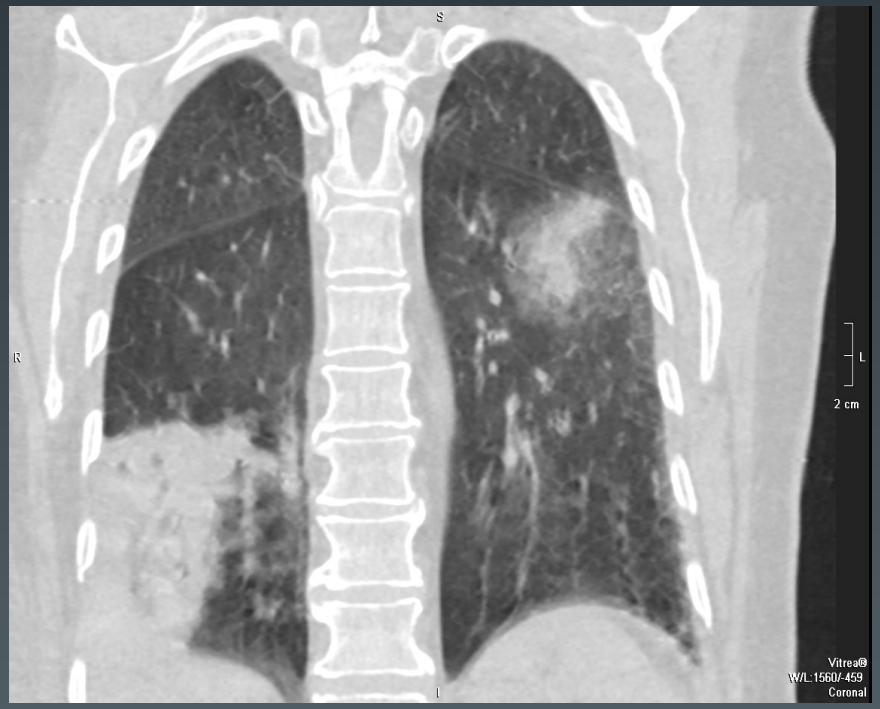
S
R
L
2 cm
Vitrea®
W/L:1560/-459
Coronal
I

S
R
L
3 cm
Vitrea®
W/L:600/150
Coronal 20.81mm MIP
I

Консултация с гинеколог:

Вагинален преглед- малкият таз е ангажиран от формация с диаметър около 15 см с кръгла форма, ограничена (но не липсваща подвижност), неболезнена. Не е възможно ограничаването й от матката. Най-вероятно тумор с произход от левите аднекси.

ДД: Миома утери

Подлежи на оперативно лечение.

Оперативно лечение

Тотална хистеректомия и аднексектомия,

последвана от

AVR Carbomedics № 21

Характеристика на Ту процес

Макроскопска: Поликистозен тумор с размер 13/7см; многокамерна киста с гладки стени и сламено- жълто, бистро съдържимо. В единия край се намери участък със сламеножълт цвят и d=5 см.

Хистологично изследване: Многокамерен серозен цистаденом, в единични участъци с умерена ядрена дисплазия.

Ранен постоперативен период

Гладко излизане от ЕКК, с ниски дози КХА.

Екстубирана на 10ч. Без неврологична симптоматика.

Афебрилна.

Свалени перикарден дрен на 2 ден и коремен дрен на 3 ден. Кръвозагуба- компенсирана с биопродукти (Ер-маса и ПЗП).

Изведена от КАИЛ на 3 ден.

Раздвижена до степен на самообслужване.

Нормални лабораторни показатели.

ЕКГ- без динамика

ЕхоКГ- ФИ 45%, AVR- PG 19mmHg, ТрИ до II ст. СНДК 24 мм жив.

Перикард и плеври- без изливи

Дехоспитализирана на 10 постпоперативен ден.

Терапия: Синтром - по схема, Метопролол - 50мг, Фуроземид

40мг, Амлодипин - 2 х 5мг, Периндоприл - 2 х 5мг,

Езомепразол - 2 х 1 табл

Проследяване на 15 ден

ЕхоКГ:

ЛК - ТДО/ТСО - 125/83мл., ФИ - 47%

ЛП - 34мм.

<u>Клапен апарат</u>

МИ - 0+-Iст.

АоК - механична протеза, пиков СГ - 17мм/жив., среден СГ - 11мм/жив.

ТрИ - до IIст., без БАХ.

ДК - 36мм., ДП - 45/38мм.

Перикард и плеври - без изливи.

Благодаря за вниманието