Клиничен случай

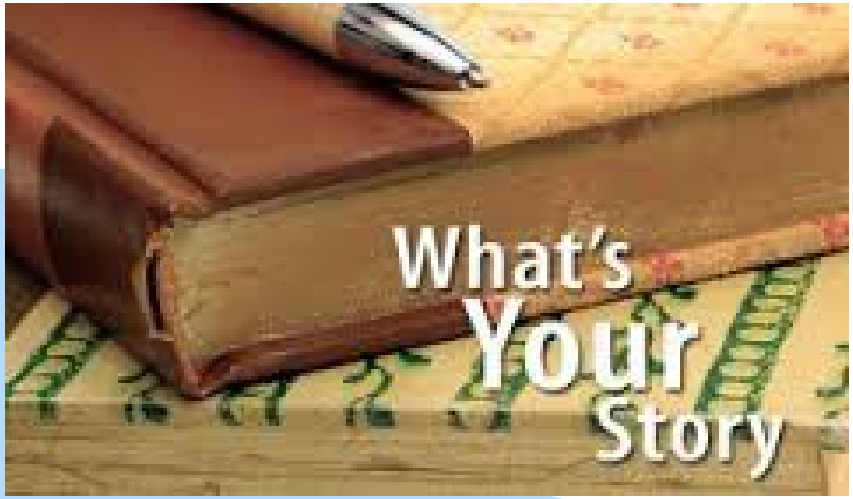

* УМБАЛ „Св. Екатерина“

Мъж, 73 год.с доказана:

ИБС. Двуклонова кор. болест. С-ние след неуспешен опит за реканализация на СТО- RCA (2013). С-ние след два МИ (2007,1984). Умерена ЛК дисфункция с МИ до II ст. АХ IIIст. Дислипидемия.

Придружаващи заболявания:

Захарен диабет II тип ИНЗТ. ХБН I ст. Анемичен синдром. ХАНК. С-ние след PTA и стент на a.femoralis superficiais dextra и TEA на a.iliaca dextra. С-ние след bypass femoro-poplitealis (2014)

Анамнеза

2013г.- СКАГ (в друга кардиологична клиника) по повод САП по данни от медицинска документация. Установена - Двуклонова коронарна болест с оклузия на RCx и RCA , ЕхоКГ данни за умерено подтисната ЛК ф-ция и МиИ до II ст.

Предприета интервенционална процедура - неуспешен опит за реканализация на RCA, в последствие преценен за опт. медикаменозно лечение.

Повод за хоспитализацията – субективно чувство на задух с пристъпен х-р, обичайно вечер по едно и също време, често свързано с по-високи стойности на АН, без ясна връзка с физическо усилие, преминаващ спонтанно без медикаменти след няколко минути.

Без типична стенокардна симптоматика. Без ритъмно-проводна патология. Субоптимален контрол на АН до 160/100 мм жив.

Проведен ВЕТ- на 75 WW - неинформативен (прекратен поради умора и слабост в долни крайници).

Обективно състояние

* Мъж на видима възраст, отговаряща на действителната. В запазено общо състояние.
* ДС - везикуларно дишане двустранно, без застойни хрипове.
* ССС - РСД, фр.80уд/мин, АН 130/80мм/жив, ясни сърд.тонове, 2/6 систоличен шум на сърд. връх, пропагиращ към аксилата

Медикаментозно лечение до хоспитализацията

От 2013 г пациента е на лечение:

* Perindopril 2,5 mg
* Nebivolol 2x5 mg
* Amlodipin 5 mg
* Simvastatin 10 mg
* Clopidogrel – 75 mg
* ASA – 100 mg
* Sintrom по сх.
* Agapurin
* Metfodiab

Лабораторни изследвания

* *Хемоглобин – 109*
* Креатинин – 125
* Урея – 8,9
* Креатининов клиърънс 52.65ml/min
* CK-MB – 16,2
* CPK – 59
* Кр. Захар – 5,8/3,6/7,4
* BNP- 89 (0-150)
* АКР- pH 7.43,PCO2 39 mmHg, PO2 90.7 mmHg, S02 97.3%
* BE 2.8mmol/l

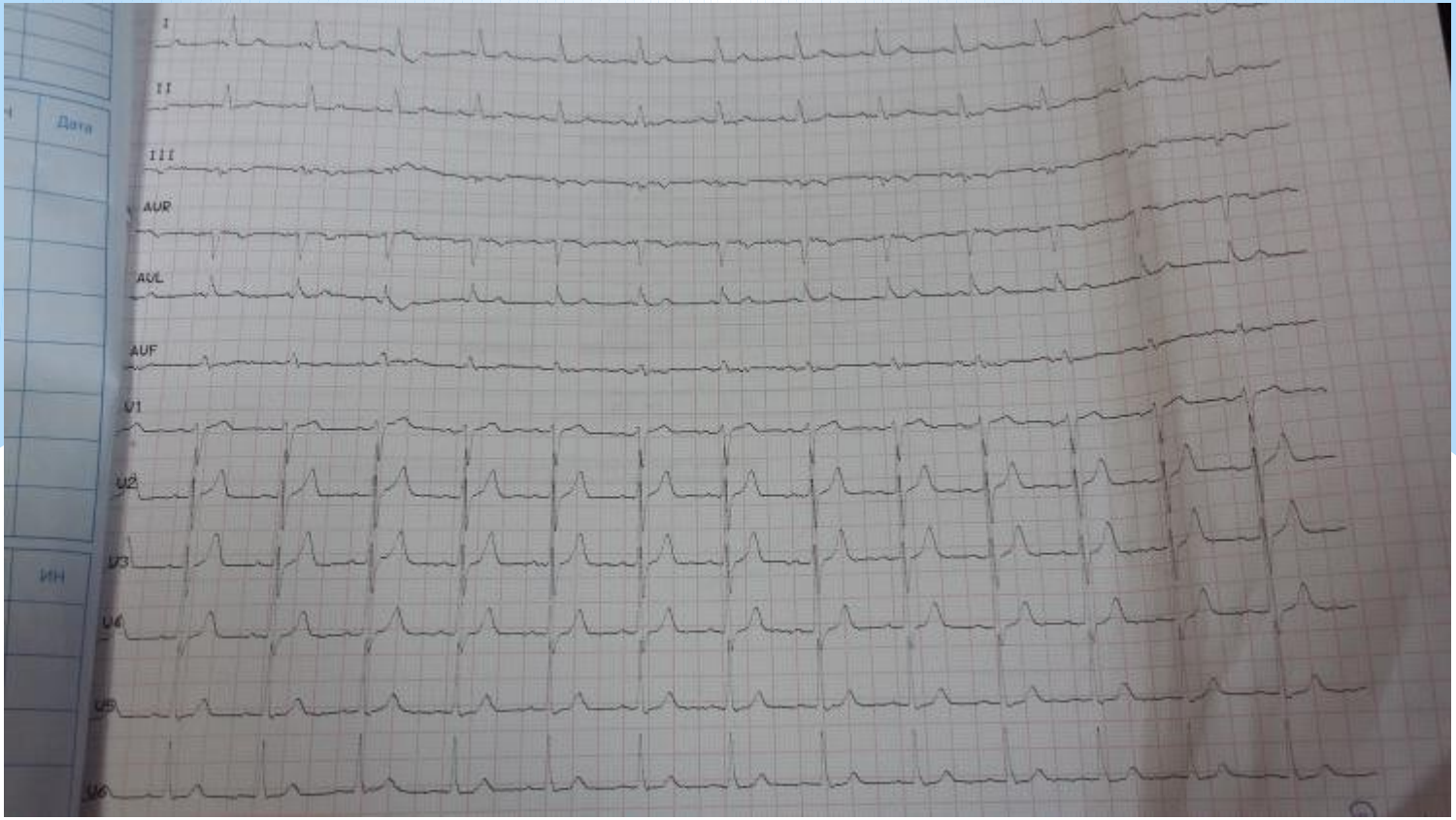

ЕКГ- синусов ритъм, индиф. ел.позиция, фр.82 уд/мин.

Рентгенография пулмо ет кор

Бели дробове- разгърнат паренхим.

Без данни за огнищни и инфилтративни промени.

Без застойни промени.

Свободбни КД синуси.

Неразширена сърдечна сянка.

ЕхоКГ

ЛК- долно-базална хипокинезия,

МКП – 14 мм , ЗСЛК – 12 мм

ТДО/ТСО – 129/67 мл ФИ – 48 %

Ао-корен – 40 мм, възх. Ао-37 мм, АКС – 14мм

ЛП- 46 мм

Клапен апарат

Митрална клапа – фиброкалцинозни промени, доплер данни за диастолна дисфункция , МиИ – I-II ст.

Аортна клапа- дегенеративно променена , без патол. систолен градиент, без АоИ

Трикуспидална клапа – ТрИ- I ст., ИИСНДК – 25 mm Hg.

Перикард и плеври – без изливи.

Без съществена динамика в показатели на ЛК и клапен апарат (от 2013г.)

Инвазивно изследване

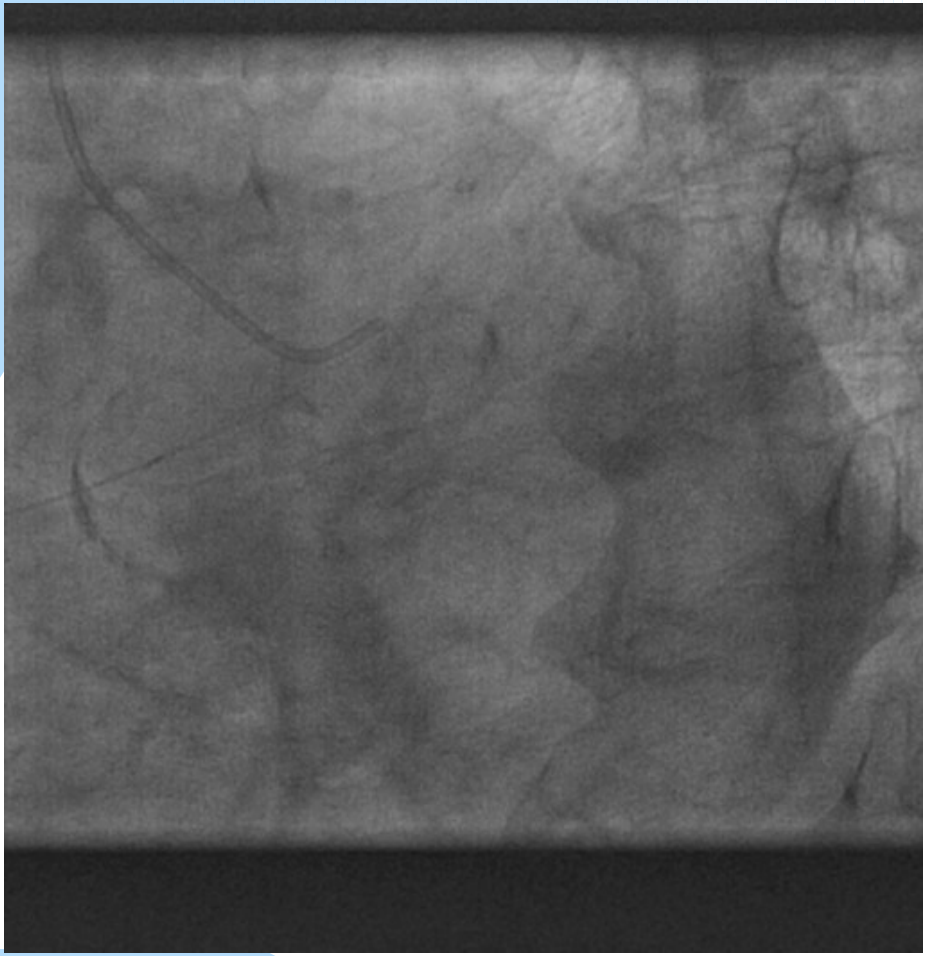

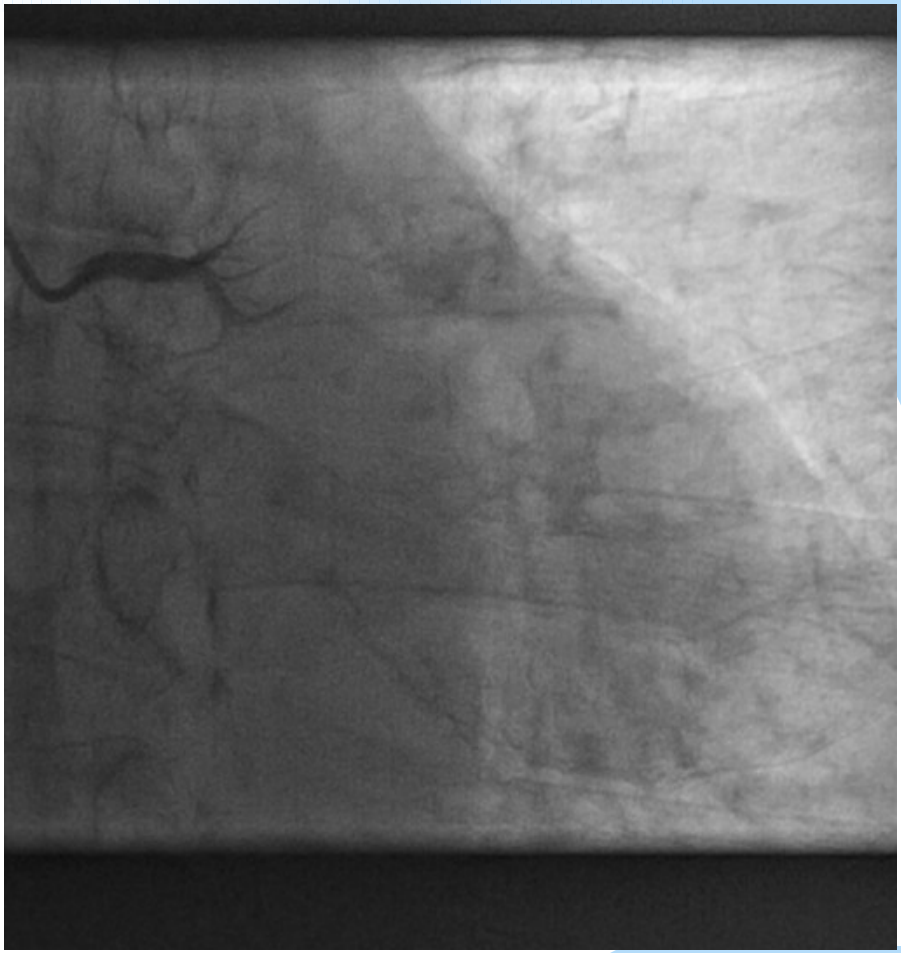

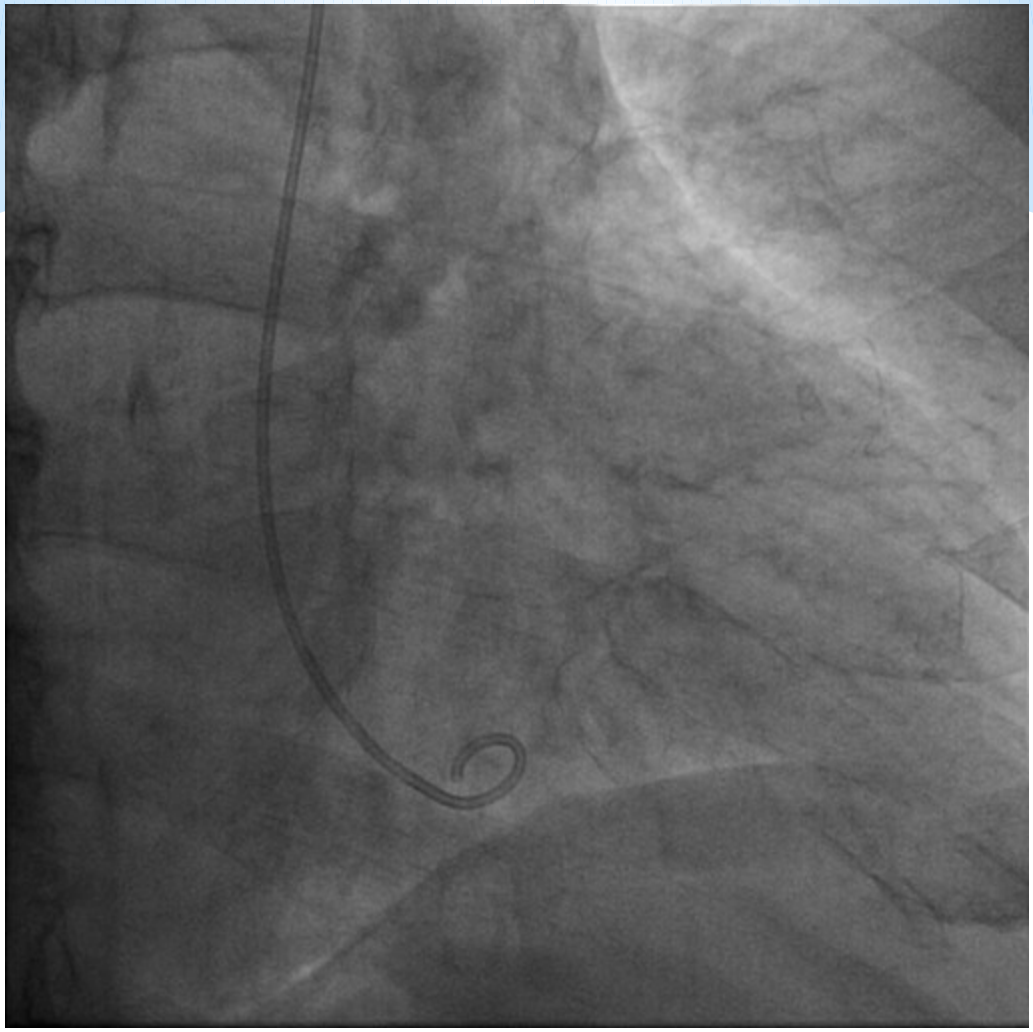

ДД

* 1. задух от сърдечен произход – без застойни промени от Ро- графията, траен синусов ритъм,без ЕКГ данни за ЛК обременяване, норма на BNP, липса на повишено налягане в ДК измерено индиректно,
* 2. задух от белодробен произход- добър АКР, без Ро-графски данни за фиброзни промени
* 3. задух от медикаментозен произход – бета-блокер, АСЕ инхибитор и АДФ-блокер, инхибитор на Tromboxan A2.

Поведение

Euro SCORE – 2,37 %

Syntax score – 20.5

1. Консервативно лечение

- без стенокардна симптоматика, липсва динамика в ЕхоКГ-ската находка- помпена функция, клапни лезии; липса на прогресия на коронарните лезии и гранична МИ от ЛВГ

Решение за реваскуларизация

2. Интервенционално лечение – PCI ???

3. Хирургична реваскуларизация- CABG x2 (венозни графтове- RCX,RCA)- риск- прогноза

- без стенокардна симптоматика, липсва динамика в ЕхоКГ-ската находка- помпена функция, клапни лезии; липса на прогресия на коронарните лезии и гранична МИ от ЛВГ

Решение

* Perindopril 2,5 mg
* Nebivolol 2x5 mg
* Amlodipin 5 mg
* Simvastatin 10 mg
* Clopidogrel – 75 mg
* ASA – 100 mg
* Sintrom по сх.
* Agapurin
* Metfodiab

* Оптимална доза АСЕ
* Бримков диуретик
* Спиране на антикоагулантната терапия и клопидогрел
* Нитрат към терапията

Контролен преглед на 30 ден – асимптомен, при обичайна физическа активност АН в референтни стойности.

Благодаря за вниманието