

Пациент със СТЕМИ като усложнение на емболия

Д-р Борислав Борисов
Отделение по кардиология
МБАЛ "Тракия"
гр. Стара Загора

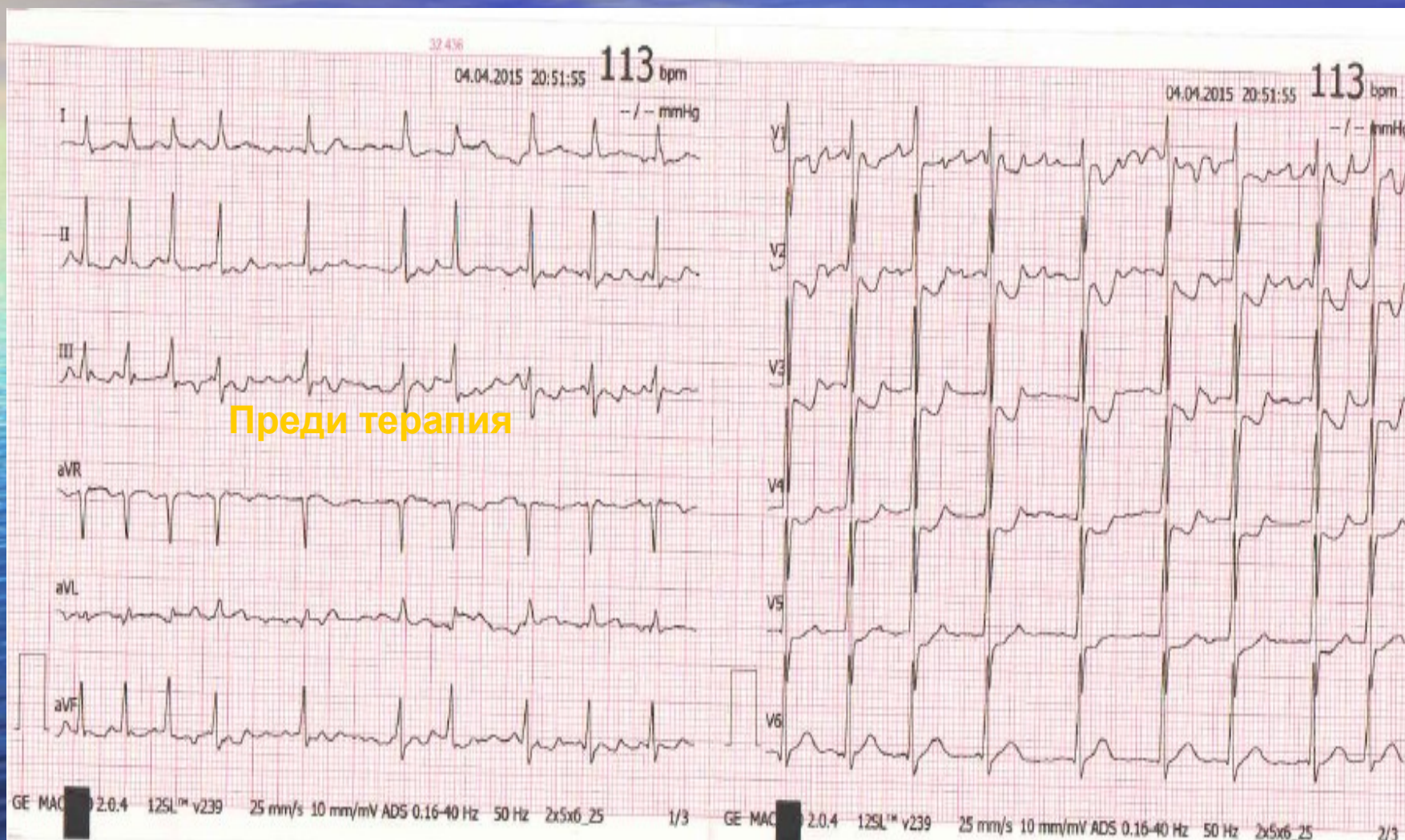
Демографски данни и анамнеза

- Спешна хоспитализация чрез СЦ.
- Жена, 50 г.
- Дебют на типична стенокардна болка при усилие, неприминаваща в покой.
- Задух в покой.
- Преди 30 г. с балонна ангиопластика на Ми клапа за ревматична Ми стеноза.
- Не е проследявана след процедурата и не приема медикаменти.
- Тютюнопушене – 20 цигари дневно.

От статуса

- Полуортопноично положение.
- Везикуларно дишане без хрипове – 22/мин.
- Аритмична СД 130-150/мин., усилен Т1, ТМО.
- АКН 140/90

От изследванията ЕКГ



От изследванията ТТехоК

- ЛП – 47, площ 30
- ЛК – ТСР/ТДР 40/57, МКП 11, ЗСЛК 11, заднобазална хипокинезия, ТСО/ТДО 69/143, ФИ 52%
- Ми кл. – фиброзно променена, неподвижно ЗМП, Гр 14/5, площ планиметрична 2.0 кв. см., регургитация 2 ст.
- Тр рег. 2 ст. с очаквано Рс.джк 42 mmHg
- Отказ за ТЕЕ от пациентката

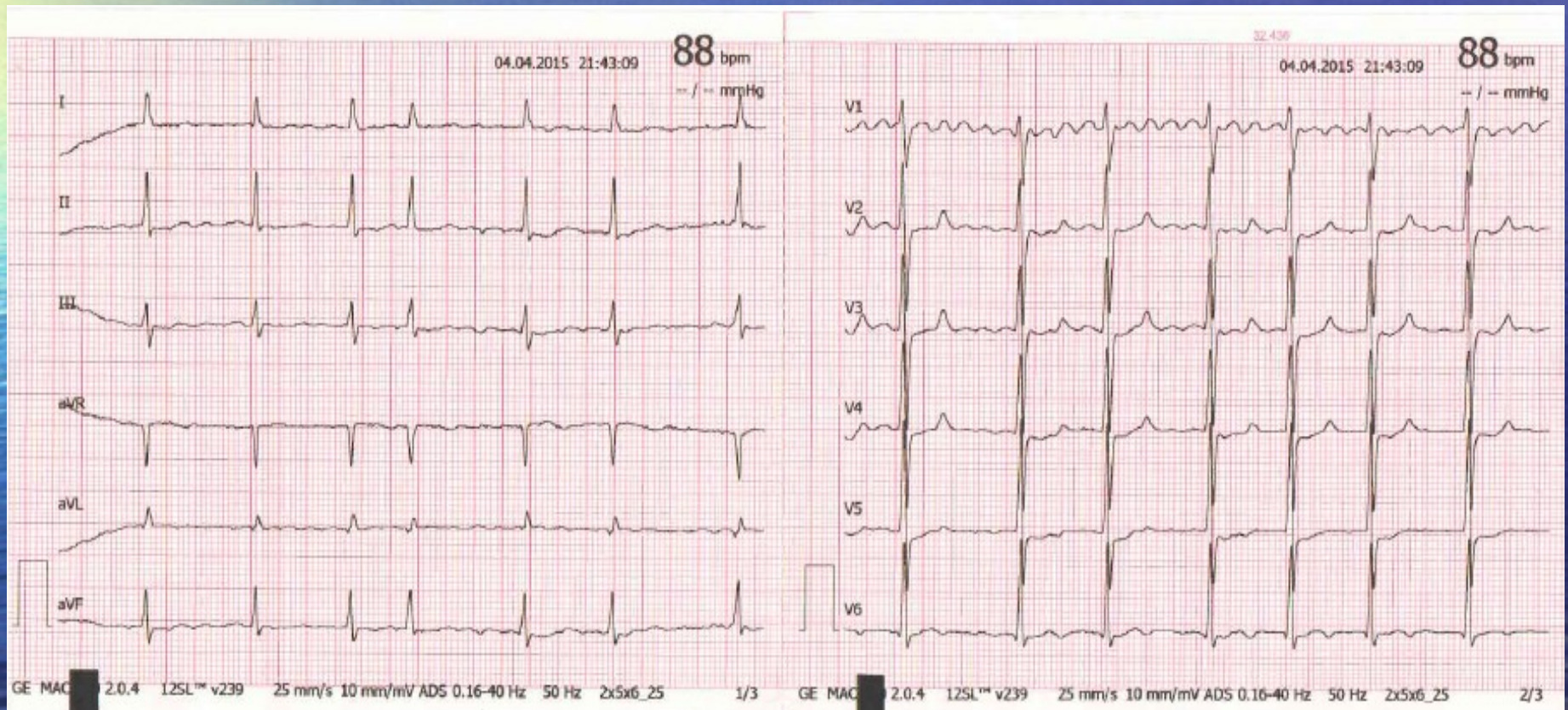
От изследванията Клинична лаборатория

- Креатинин - 68 мкмол/л
- Кр. захар – 7.85 7.10 ммол/л
- Холестерол - 6.28, HDL-C - 1.39, ТГ -0.98, LDL-C 4.45 ммол/л
- КК – до 2012 U/I
- МВ – до 278 U/I
- Тропонин I – до 143 ng/ml

Терапия

- НТГ и.в.
- АСА 100 мг
- Фондапаринукс 2.5 мг s.c.
- Бизопролол 2x5 мг
- Зофеноприл 2x7.5 мг
- Розувастатин 40 мг
- Тораземид 10 мг болус, 50 мг/ 60 мин.
инфузия

От изследванията ЕКГ




След терапия

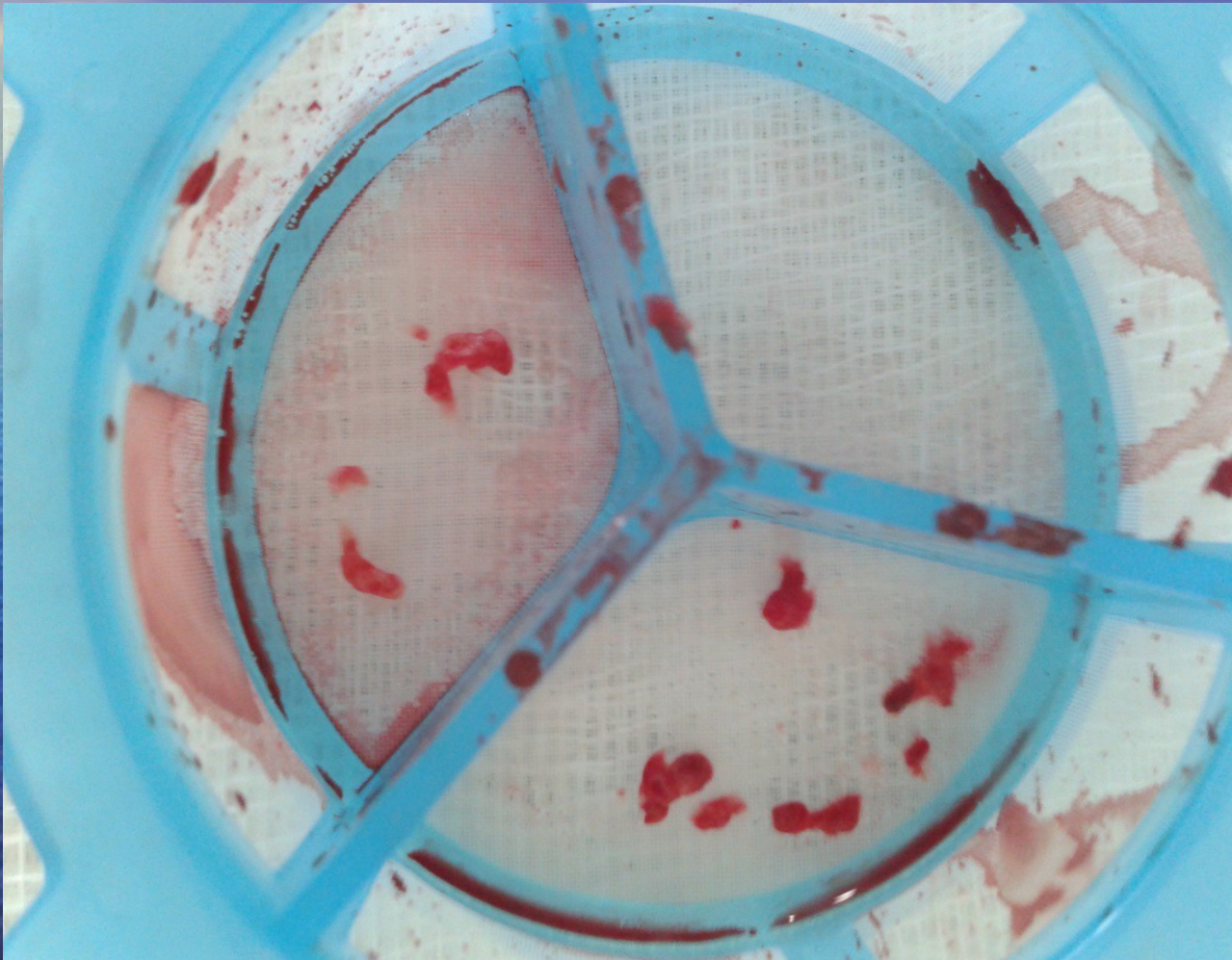
СКАГ



Тромбаспирация



Тромбаспирация результат



Краен резултат



Терапия за дома

- Бизопролол 2x5 мг
- Зофеноприл 2x7.5 мг
- Розувастатин 20 мг
- Тораземид 10 мг
- Клопидогрел 75 мг
- Омепразол 2x20 мг
- Аценокумарол – според INR

Тромбоемболизъм и МИ

- МИ от ТЕ се среща рядко – 11 случая от 17 469 аутопсии (0.06%) ⁽¹⁾
- От пациентите с МИ 13% са с ТЕ, причинени от:
 1. Клапна сърдечна болест – 40%.
 2. Кардиомиопатии – 29%.
 3. Коронарна атеросклероза – 16%.
 4. ПМ – 24%. ⁽²⁾

1. Wenger NK, Bauer S. Coronary embolism: review of the literature and presentation of fifteen cases. *Am J Med* 1958;25(4):549–557.

2. Prizel KR, Hutchins GM, Bulkley BH. Coronary artery embolism and myocardial infarction. *Ann Intern Med* 1978;88(2):155–161.

CLINICAL PRACTICE GUIDELINE

2014 AHA/ACC/HRS Guideline for the Management of Patients With Atrial Fibrillation: Executive Summary



After coronary revascularization in patients with CHA₂DS₂-VASc score ≥ 2 , it may be reasonable to use clopidogrel concurrently with oral anticoagulants but without aspirin


IIb

B

(83)

83. Dewilde WJ, Oirbans T, Verheugt FW, et al. Use of clopidogrel with or without aspirin in patients taking oral anticoagulant therapy and undergoing percutaneous coronary intervention: an open-label, randomised, controlled trial. *Lancet* 2013;381:1107–15.

Благодаря за вниманието!



БОЛНИЦА ТРАКИЯ

Грижата, от която се нуждаете!

