Реваскуларизационни стратегии при остър коронарен синдром без СТ елевация и триклонова коронарна болест, базирани на съвременните препоръки

Вземане на решение при предизвикателни случаи-

С. Сардовски, И. Желева, В. Гелев
Кардиологична клиника, Токуда блница

Случай 1

- 67 год мъж, пушач

- Дебют на остра(под 24 часа) гръдна болка в покой, интермитираща и продължителна до няколко часа преди прегледа

- Без предшестваща стенокардия, без терапия

- С анамнеза за клаудикацио на дясна подбебдрица на 50м

Стъпка 1 - първоначална клинична оценка и работна Диагноза

- Типична ангинозна симптоматика
- С ХАНК - отслабени до липсващи артериални пулсации на десните аа. тибиалис постериор и дорзалис педис
- Хемодинамично стабилен
- ЕКГ – Q зъбец в долните отвеждания, дълбоко негативни Т вълни в прекордиума и ДББ

Диагноза: Остър коронарен синдром без СТ елевация (НСТЕМИ)

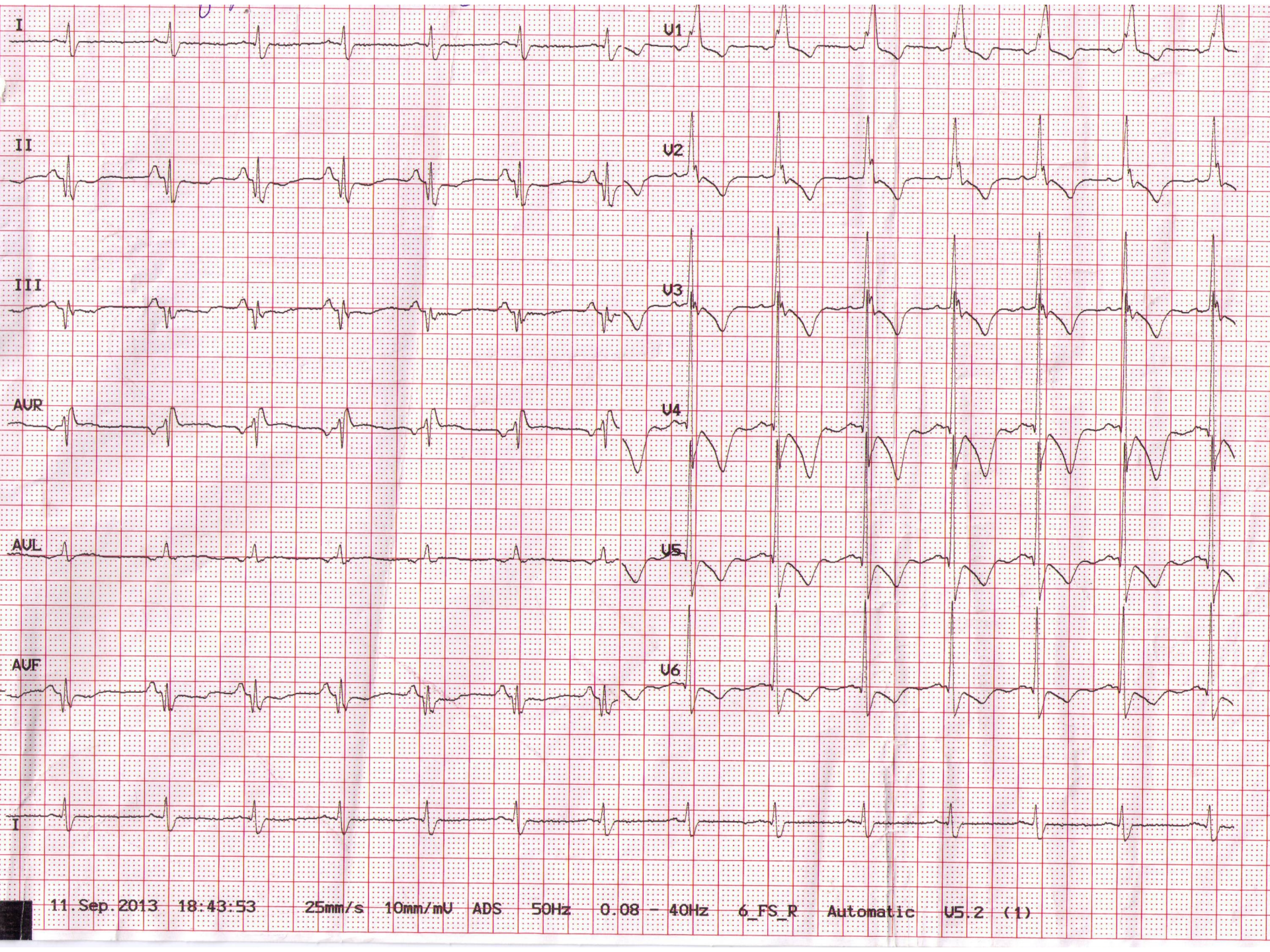
I
II
III
AUR
AUL
AUF
I
U1
U2
U3
U4
U5
U6
11.Sep.2013 18:43:53 25mm/s 10mm/mV ADS 50Hz 0.08 - 40Hz 6_FS_R Automatic U5.2 (1)

Стъпка 2- валидизиране на Дг и рискова оценка

Тази стъпка определя поведението ни по-нататък – директно насочване към катетаризационната или в отделение и/или допълнителни изследвания, каква медикаментозна терапия

Допълнителни изследвания и медикаментозна терапия

- На пациента е взета кръв за изследвания
- Осъществена е ЕХОКГ- с ФИ 48%, при долно-базална аневризма и хипокинезия на задна стена, базален септум и върхово-септално, малка МР
- На пациента са дадени аспирин 500мг, тикагрелор 180мг, хепарин 5000Е ив, НГ, фентанил

Следва определяне на риска

Точкови системи (GRACE, TIMI)

- GRACE score- рискови ф-ри

  Възраст
  Сърдечна честота
  САН
  Креатинин
  Симптоми на СН
  Отклонение на СТ- сегмента
  Сърдечни ензими
  Сърдечен арест

- TIMI score

  Възраст >65 год
  ≥3 рискови ф-ри за ИБС
  Известна ИБС (стеноза ≥50%)
  Аспирин в последните 7 дни
  Тежка ангина (≥2 епизода за 24 часа)
  Отклонение на СТ- сегмента ≥0.5 mm?
  Сърдечни ензими

Основни препоръки относно времето за коронарография(СКАГ)

Guideline	Година	Време	Селектиране на пациенти
ESC	2011	Спешно (до 2 час)	животозастрашаващи белези като: тежка персистираща ангина, значими ЕКГ промени, значими аритмии или хемодинамична нестабилност
		Рано (до 24 час)	GRACE score >140, динамика на Тн, динамични ЕКГ промени, без рецидив на ангина
		До 72 ч Не/ елективно инвазивна	Липса на рецидив на ангина, белези на СН, начални ЕКГ промени или след 6-9 часа, Тн(и на 6-9ч), индуцирина ангина
ACC/AHA	2012	Незабавно инвазивна	рефракторна ангина, хемодинамична или електрична нестабилност(без значима коморбидност или противопоказания)
		Ранно инвазивна	стабилизирани пациенти с повишен риск за клинични събития
		Не/ елективно инвазивна	липса на висок риск или такива с тежка коморбидност

Guidelines

Рисковата оценка е важна относно времето за СКАГ и в тази връзка TIMI или GRACE системите са полезни, но и други фактори са от значение като: диабет, бъбречна ф-я, левокамерна ф-я, предишни реваскуларизации.

Мета- анализ включващ проучванията FRISC, ICTUS, RITA-3 and FRISC-II демонстрира ясна полза за рутинната инвазивна стратегия, особено изразена при високорисковите пациенти

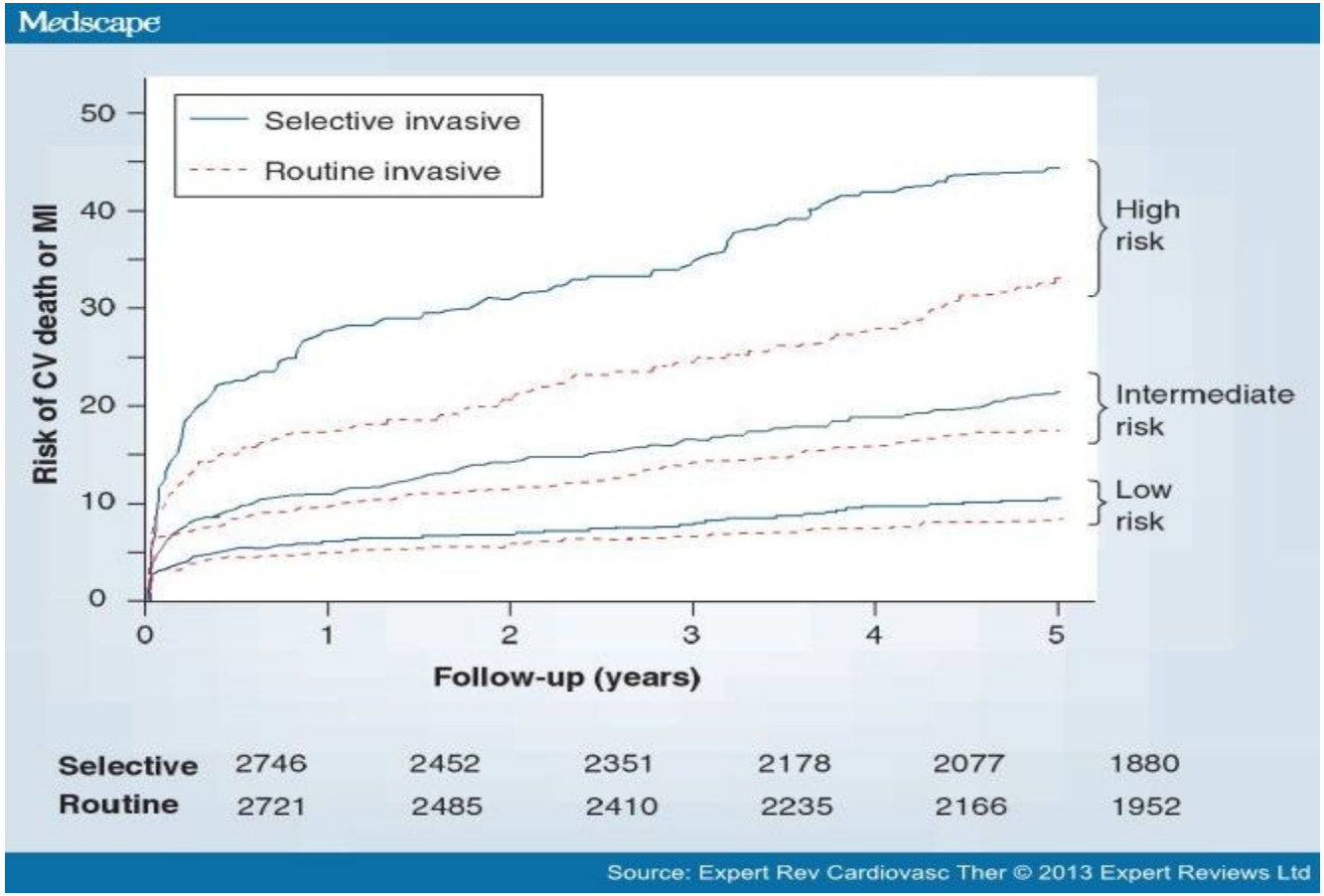

Стъпка 3- Решение за инвазивна стратегия

Поради рефракерна ангина, долната аневризма от ЕХОКГ, ЕКГ с данни за друга миокардна зона в риск, пациента е преценен като високорисков и е насочен за:

спешна коронарография(СКАГ)

междувременно идва повишен Тн -2 микрг/л(0.013)

От СКАГ - данни за триклонова коронарна болест

- ЛАД- 99% стеноза в среден сегмент, ТИМИ 2
- ЛЦХ- оклузия след бифуркация с ОМ, ретроградно изпълване
- ДКА- оклузия в среден сегмент, ретроградно изпълване от ЛАД

СКАГ

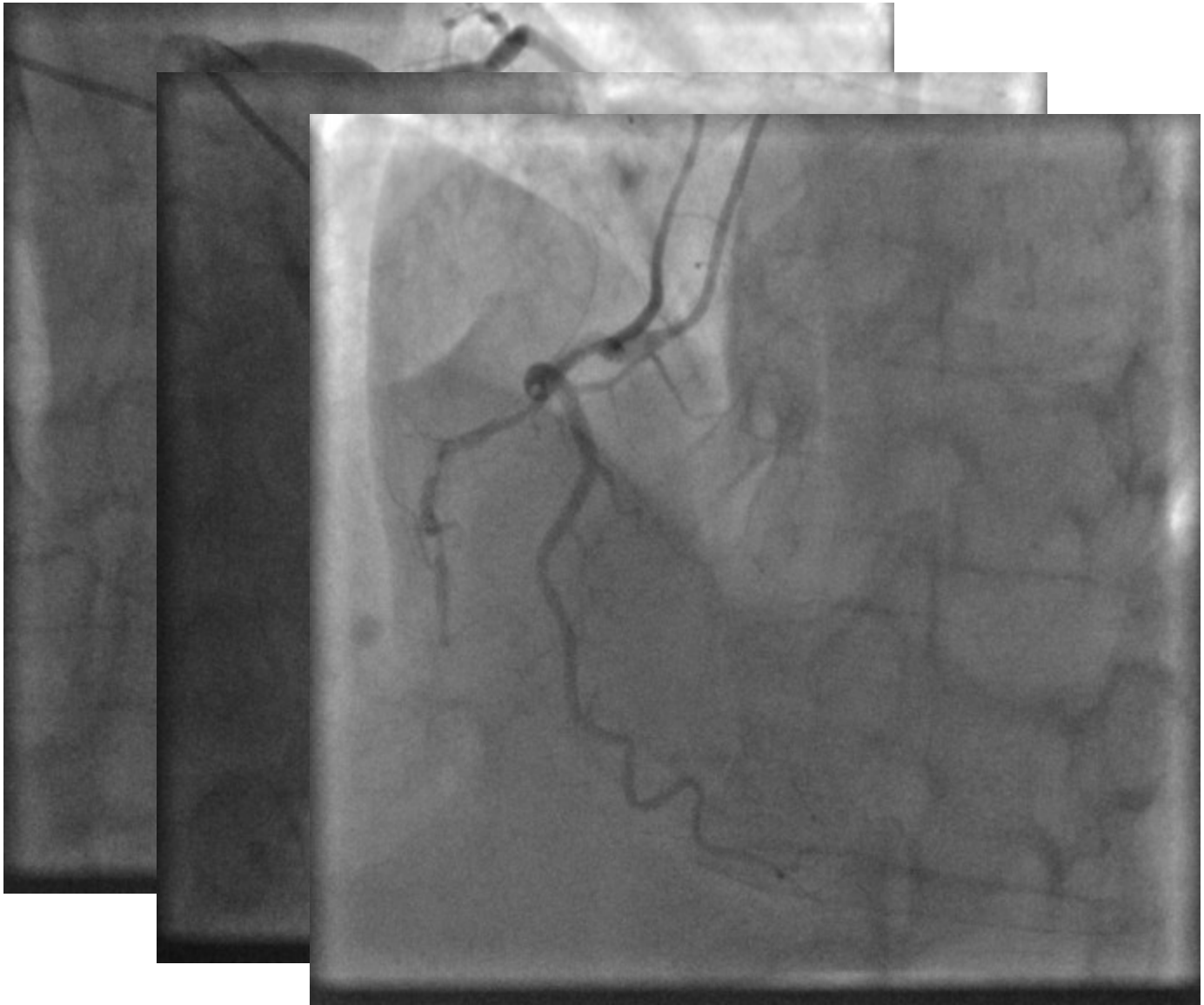

ESC Guidelines for the management of acute coronary syndromes (ACS) in patients presenting without persistent ST-segment elevation

Eur. Heart J. 32(23), 2999–3054(2011).

СКАГ помага за диагнозата и за установяване на “виновната” лезия. Обаче, дори чрез СКАГ определянето на виновната лезия е често предизвикателство; диагнозата трябва да се поставя като се има впредвид ЕКГ промените, сегментната кинетика и ангиографски белези като ексцентричност, неравни ръбове, разязвявания, мъглявост и дефекти в изпълването, предполагащи интракоронарна тромбоза, влседствие руптура на плака.

И имайки това в предвид “мислим”:

ДКА- с оформена аневризма в нейната зона; ЛЦХ- оклузия с пълнене по епикардни колатерали; ЛАД- стеноза с белези на нестабилна плака, ТИМИ 2 кръвоток

ЕКГ- негативни Т в прекордиума(висока предиктивна стойност за ЛАД стеноза)

И следва решението, че ЛАД- стенозата е “виновната”, което ни води до.....

Стъпка 4 - имаме ангиографски резултат и “виновна” лезия, но каква да е реваскуларизацията – ПКИ и/или АКБ

ESC Guidelines

Препоръките за избор на тип реваскуларизация при НСТЕМИ са подобни на тези при планови процедури. При пациенти с едноклонова болест(15%) ПКИ на на виновната лезия е първи избор. При многоклонова болест(50%) решението се взема индивидуално, според локалните протоколи за действие, изработени от “Heart Team”. Последователен подход, състоящ се от третиране на виновната лезия с ПКИ, последвана от елективна АКБ, при доказана исхемия и/или чрез функционална оценка(FFR) на останалите лезии, може да е полезна при някои пациенти.

При всички проучвания сравняващи ранна с късна стратегия или инвазивна с медикаментозна стратегия, решението относно дали да се извърши ПКИ или АКБ е по преценка на изследователя.

2011 ACCF/AHA/SCAI Guideline for PCI

Така индикациите за реваскуларизация се подсилват от остротата на оплакванията, големината на исхемия и способността да се постигне пълна реваскуларизация. Изборът на реваскуларизация, основно се определя от същите особености като при стабилни пациенти.

Ангиографски риск скор- SYNTAX

- SYNTAX score=32

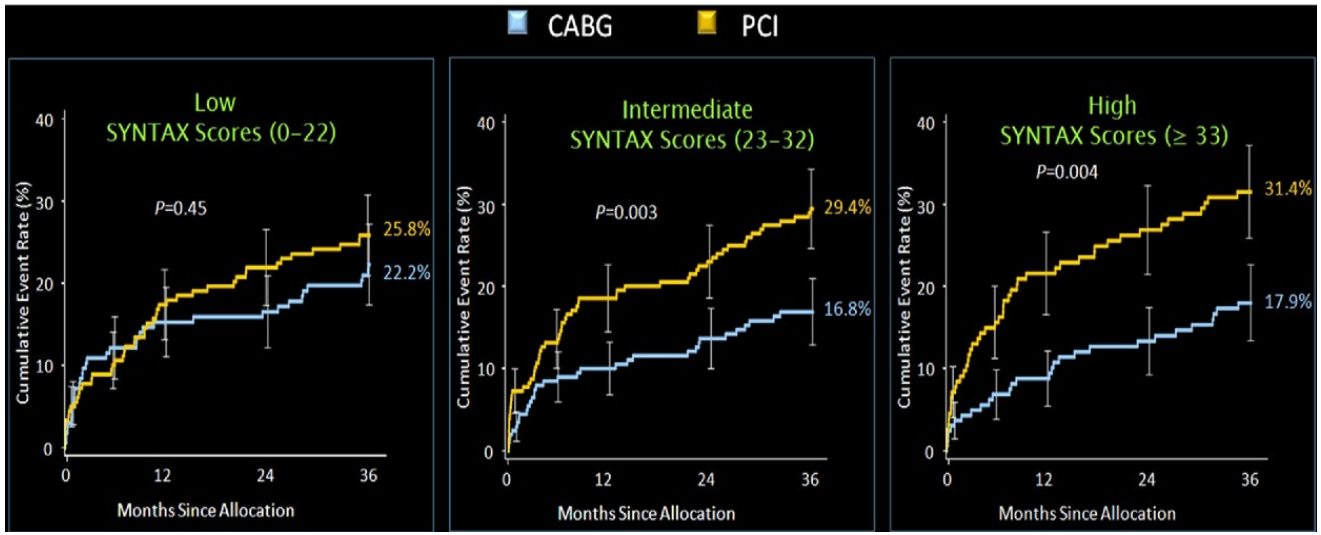

Cumulative Incidence of MACE in Patients With 3-Vessel CAD Based on SYNTAX Score at 3-Year Follow-Up in the SYNTAX Trial Treated With Either CABG or PCI

Wijns W, et al. Eur Heart J. 2010;31:2501-2555

Subset of CAD by Anatomy	Favors CABG	Favors PCI
1 VD or 2 VD; non-proximal LAD	IIb C	I C
1 VD or 2 VD; proximal LAD	I A	IIa B
3 VD simple lesions, full functional revascularization achievable with PCI, SYNTAX score ≤ 22	I A	IIa B
3 VD complex lesions, achievable with PCI, SYNTAX score > 22 incomplete revascularization	I A	III A
Left main (isolated or 1 VD, ostium/shaft)	I A	IIa B
Left main (isolated or 1 VD, distal bifurcation)	I A	IIb B
Left main + 2 VD or 3 VD, SYNTAX score ≤ 32	I A	IIb B
Left main + 2 VD or 3 VD, SYNTAX score ≥ 33	I A	III B

Нашето решение

- ДКА(аневризма) и ЛЦХ(дистална) са с нисък потенциал за АКБ- съвместно решение с кардиохирург. На пациента е предложена ПКИ.

- Предприе се ПКИ на ЛАД- предилатация с балон 2,5/20мм, имплантация на МИС 3/23мм/10атм., постдилатация с NC балон 3/8/16атм

ПКИ х 1 МИС на ЛАД

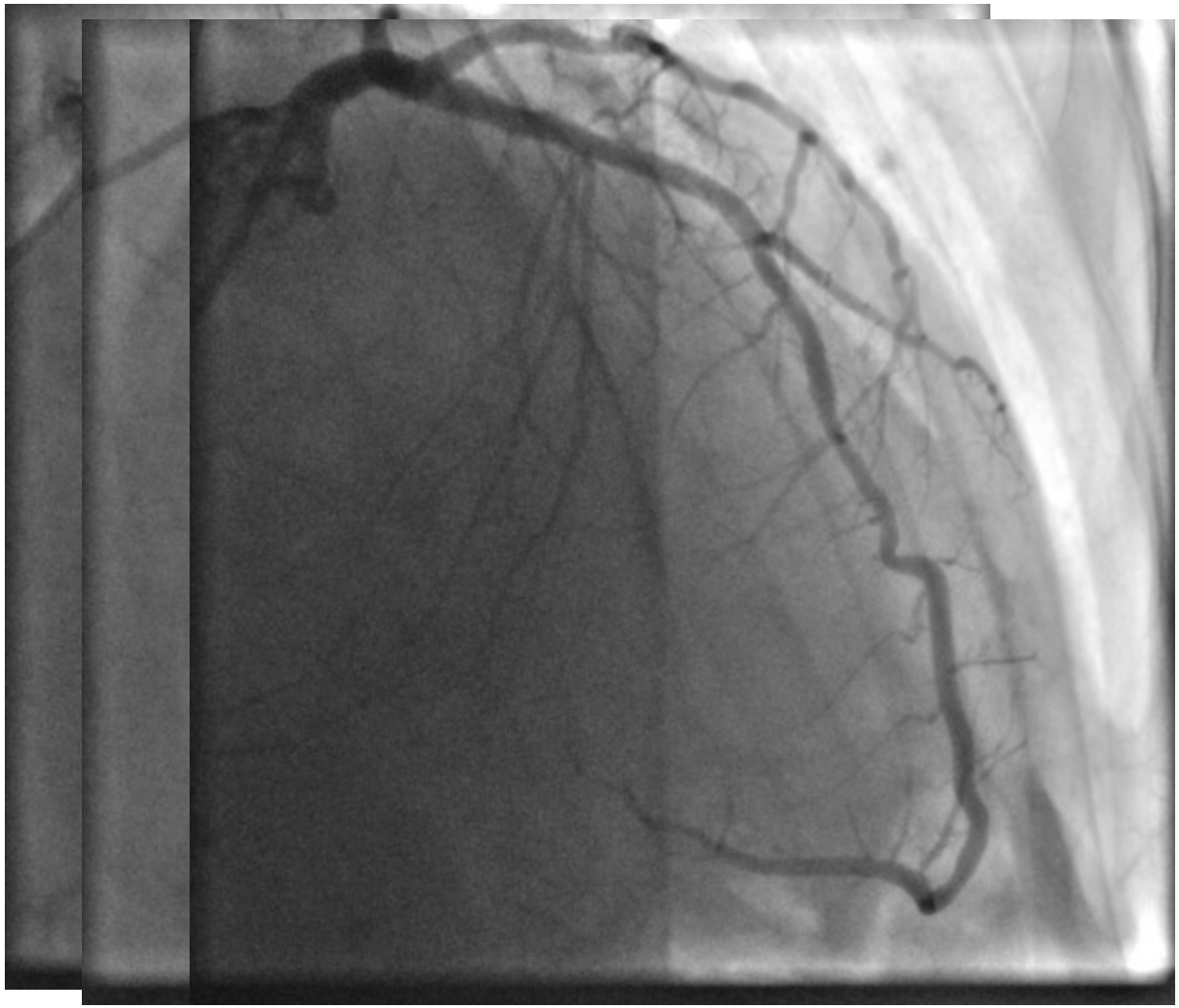

Случай 2

- 59 г жена, пушач,ЗД(НИЗТ), АХ
- С ангина при усилие 2 ФК от 1 год с акцелерация до 3-4 ФК последната седмица, като в последните 24 часа и интермитентна тежест - задух и в покой
- Амбулаторна терапия- КА, б-блокер, аспирин, метформин
- ЕКГ- QS V 1-4 с ST елевация 0,5мм , Q в долните отв. с ST елевация 0,5мм, СТ депресия 1,5мм I и AVL
- ЕХОКГ- ФИ=40%, върхово-долна, септална и предна хипо-акинезия
- Тропонин 1,25микрг/л(0.013)
- Хемодинамично стабилна
- Тикагрелор 180мг

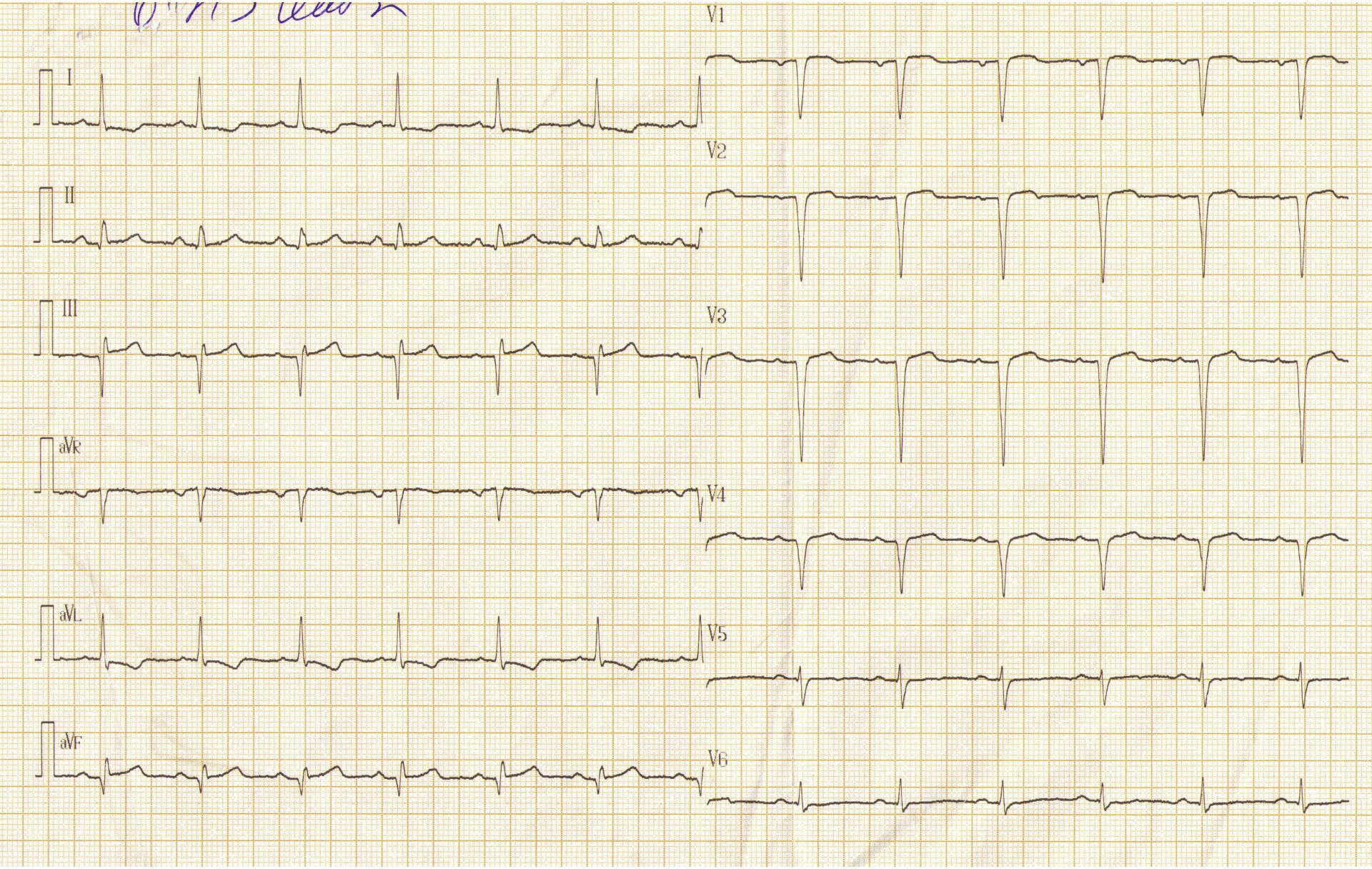
I
II
III
aVR
aVL
aVF
V1
V2
V3
V4
V5
V6

Стъпки 1,2 и 3:висок риск
Решение за спешна инвазивна стратегия

Многоклонова КБ

ЛМ- неравности

ЛАД- дифузно “променен” проксимален сегмент, оклузия в среден сегмент с ретроградно изпълване от ДКА. Д1- високостепенни стенози.

ЛЦх- високостепенна стеноза, бифуркация с ОМ1(0-1-1) и дистален диаметър на съда до 1мм.

ДКА – високостепенни стенози по всички сегменти

СКАГ

- Angi

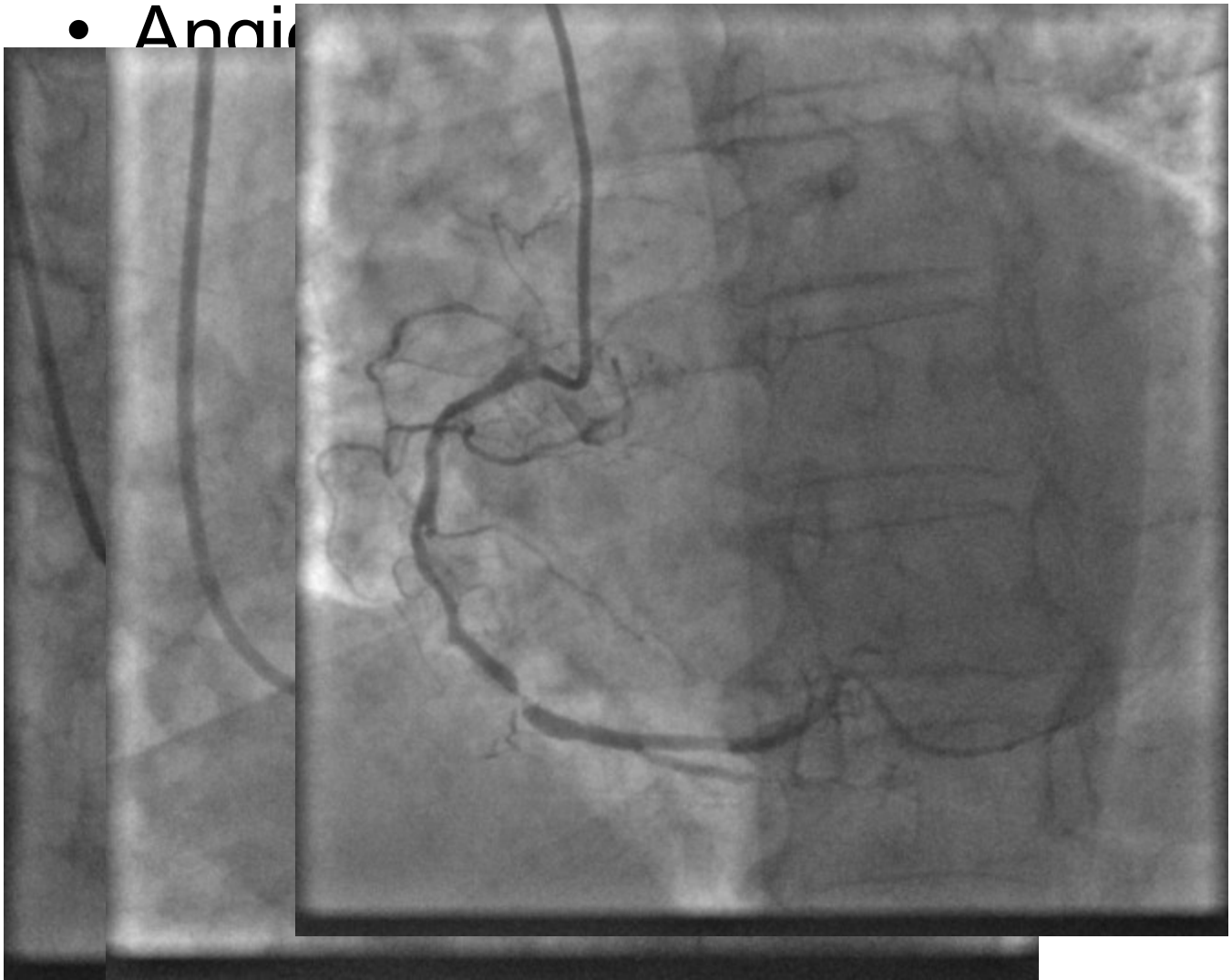

Стъпка 4- избор на реваскуларизация

Поради наличието на многоклоновата КБ и :

- ЗД
- ЛК систолна дисфункция
- технически неподходяща за ПКИ

пациентката е насочена за АКБ, която е осъществена и 6мес след процедурата се чувства добре.

Случай 3

- 70г мъж,непушач, САП 2 ФК от 5год
- В последната седмица с акцелерация на ангината до 3-4 ФК
- С анамнеза за злокачествен тумор на простатата
- ЕКГ- СТ депресия 2мм в I AVL V2-6
- EHOKG- EF= 48% предна и предно-септална, латерална хипокинезия
- Негативен Тн

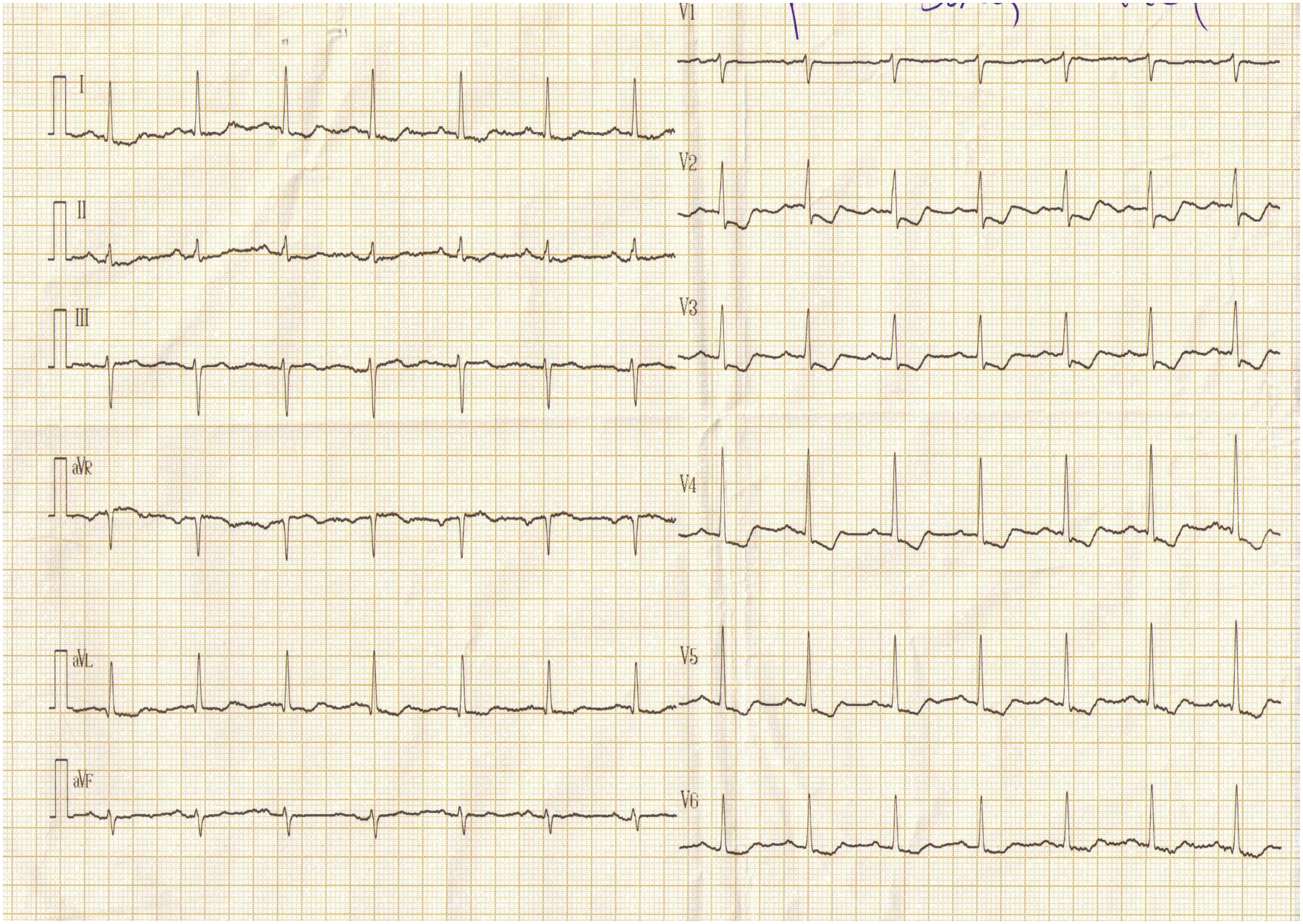
I
II
III
aVR
aVL
aVF
V1
V2
V3
V4
V5
V6

Инвазивна ранна стратегия и СКАГ

Триклонова КБ

- ЛМ-30-40% остиална стеноза
- ЛАД- 85% проксимална стеноза с оклузия в среден сегмент, изпълване ретроградно
- ЛЦХ- 95% проксимална стеноза
- ДКА- калциран, дифузно променен съд с високостепенни стенози в проксимален, среден сегмент и субтотална оклузия дистално

СКАГ

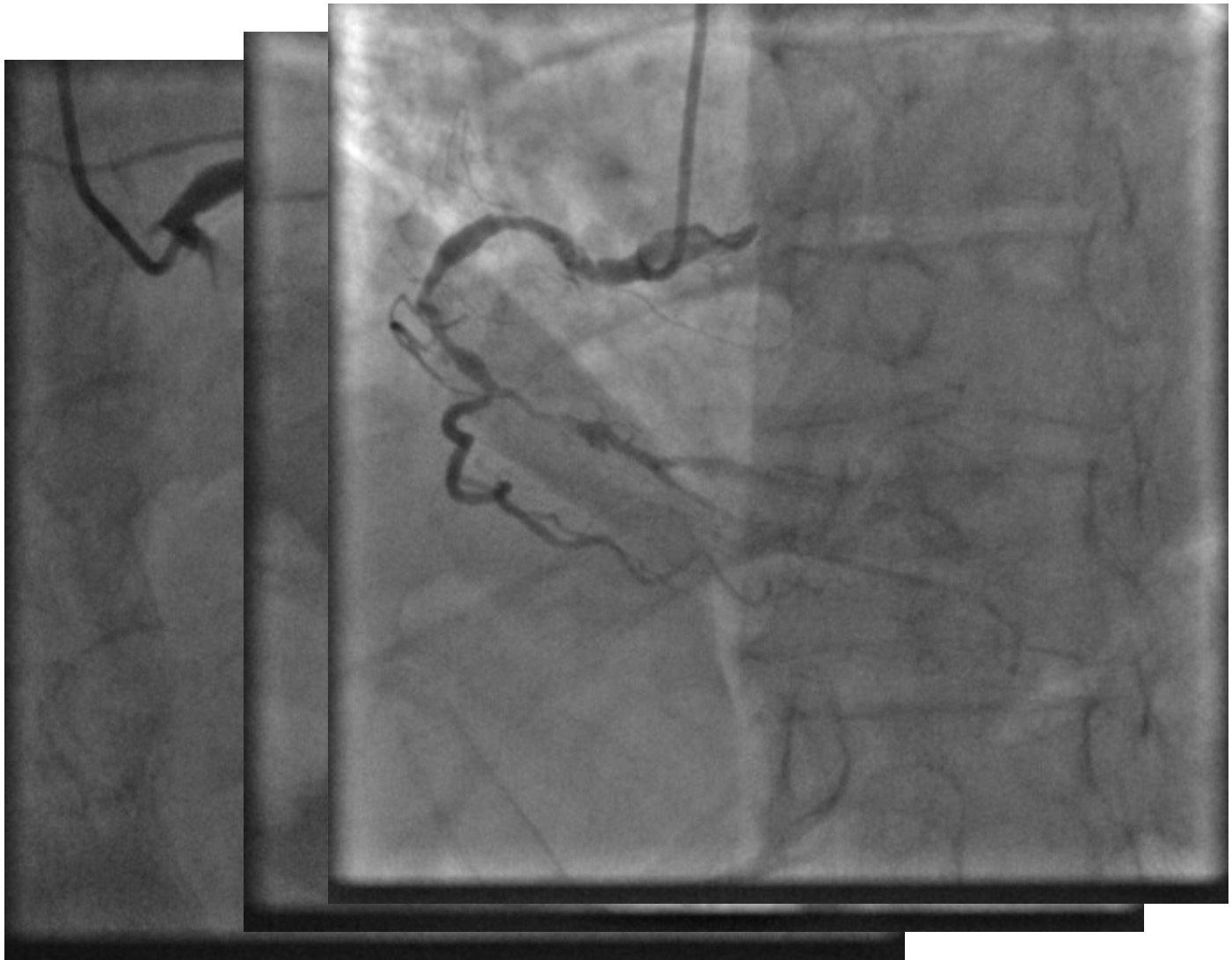

Избор на реваскуларизация-хибридна

ПКИ е изключително рискова-практически “една” артерия и пациента е показан за АКБ. Обсъден с кардиохирург- и поради злокачественото заболяване, при което оперативна реваскуларизация в условията на ЕКК е нежелателно, пациента е предложен за хибридна реваскуларизация:

първи етап: частична оперативна- OPCAB x 1 Lima-LAD

и на 5 постоперативен ден:

втори етап: ПКИ на ЛЦХ (Resolute 2,75/14/12atm- 3 мес ДАПТ)

ПКИ на ЛЦХ след ОРСАВ х 1(LIMA-LAD)

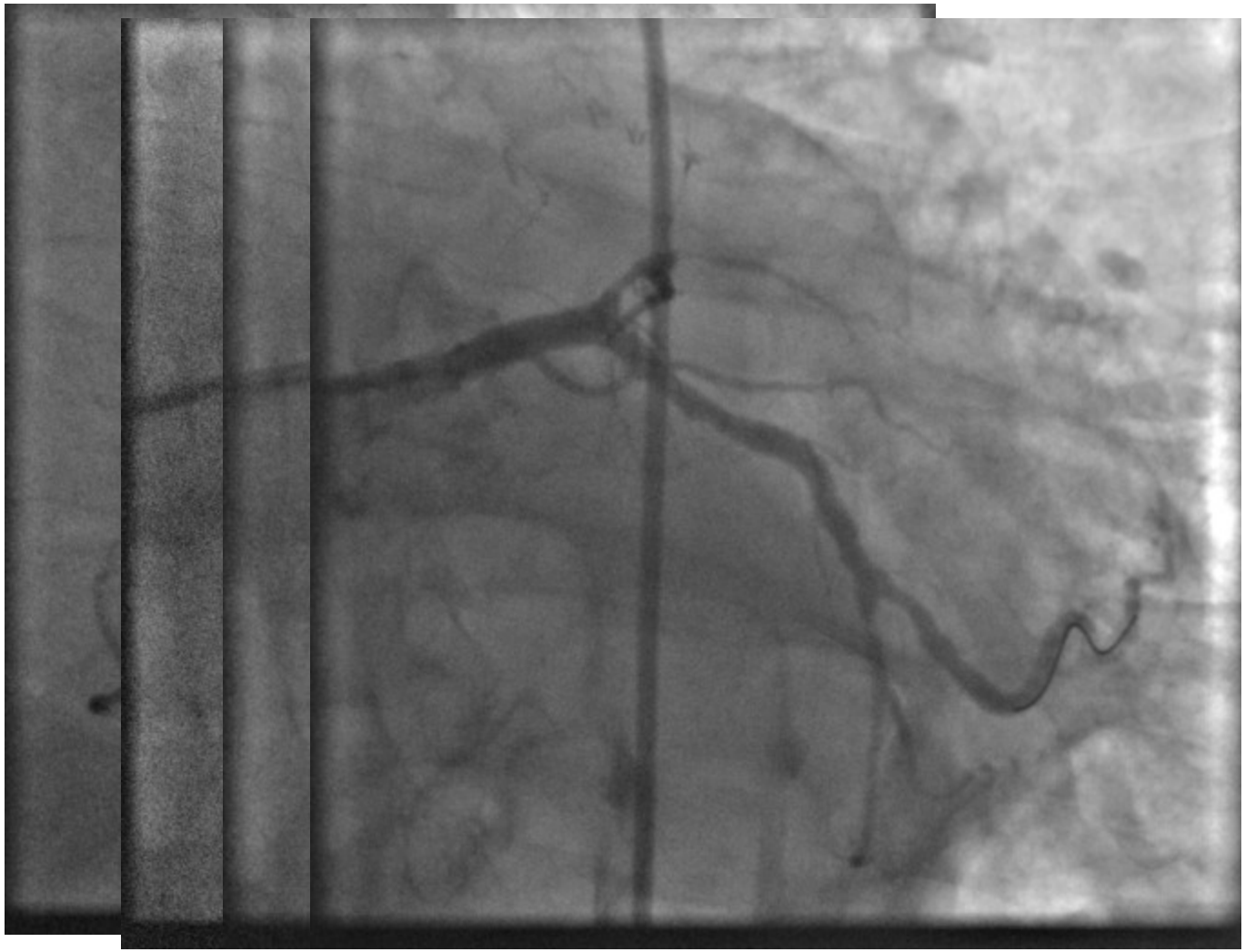

- Остава като вариант трети етап за реваскуларизация на ДКА, при доказване на исхемия.

- Пациентът е асимптомен на 3 месец, когато е проведен стрес тест, който е негативен на завършени 100 W и ДП=20000 и преценен, че на този етап остава на медикаментозна терапия и поведение спрямо тумора.

БЛАГОДАРЯ ЗА ВНИМАНИЕТО