ZOFEN – доказано в практиката

Д-р Деспина Стефанова
ИНВАЗИВНА КАРДИОЛОГИЯ
УМБАЛ“СВ. ГЕОРГИ“ гр. ПЛОВДИВ

АНАМНЕЗА

- М.П.Х. жена на 75г. , тегло 100кг., ръст 160см.

- От около 12 часа с пристъпно протичаща ретростернална болка в покой, от 2 часа със силна постоянна болка, с ирадиация към лява ръка без вегетативна симптоматика.
- От 1 месец със сърдечен дискомфорт, недостиг на въздух, лесна умора при обичайни и над обичайните физически усилия.
- С дългогодишна артериална хипертония с лош контрол на кръвното налягане.

- Придружаващи заболявания: Захарен диабет IIтип от 3-4г., Исхемичен мозъчен инсулт 2012г., Хрон. пиелонефрит

- Провеждала лечение с: Linipril 2x10мг., Isodinit 2x20мг., Diaprel MR 60мг. 1т/с., Vicetin 2x10мг., Aspirin protect 100мг. 1т./в.

РИСКОВИ ФАКТОРИ

- Артериална хипертония
- Захарен диабет
- Обезитас
- Дислипидемия
- Възраст

СТАТУС

- Жена на видима възраст, отговаряща на действителната. Умерено увредено общо състояние. Обезитас. Заема активно положение в леглото. Адекватна. Ориентирана. Афебрилна. Кожа и видими лигавици – розови. ПЛВ и Щ.Ж. – б.о.
- ДС – симетричен гръден кош. Чисто везикуларно дишане.
- **ССС – Перкуторно разширена лява сърдечна граница на 2см от ЛМКЛ. РСД, глуховати тонове, систолен шум на върха 2/6 с пропагация към аксилата, фр. 65уд./ мин., АН 180/75**
- Корем- мек, неболезнен, респираторно подвижен. Без хепатоспленомегалия. СР – отр.(-) двустранно.
- ОДА – без отоци. Запазени пулсации на а. дорзалис педис и а. тибиалис постериор на двата крака.

ЛАБОРАТОРНИ РЕЗУЛТАТИ

ПКК - Хгб 124, 126, 129; Хтк 0,38 0,36 0,39; Ер. 4,54 4,50 4,73; Левк. 7,3 8,9 8,9; Тромб. 191, 168, 197;

Коагулограма - аПТТ 21,8; 73,1; 40,7; фибр. 3,45 3,75 3,85; ПТ 98%, 85%, 85%;

Съдречни ензими - КК-МБ 26, 31, 18; КФК 456, 498, 385; Тропонин 11,71 18,71 16,63; АСАТ 65,82,69; АЛАТ 27,27,26; ЛДХ 501, 787, 607; ХБДХ 193, 315, 275;

Йонограма - Калий 4,4 4,0 4,3; Натрий 142, 139, 141; Калций 2,60, 2,77, 2,45; Хлориди 105, 97, 102;

Биохимия - глюкоза 5,2, 6,2; 5,6, 9,0, 8,2, 8,4 ; HbA1c 6,5%;
уреа 10,8 9,3 8,8; креатинин 90, 98, 98;

Мастен профил - холестерол 6,2; 5,4 ЛДЛ 4,15; 3,65 ХДЛ 0,90; 0,92 ;ТГ 2,48; 1,8

ЕКГ

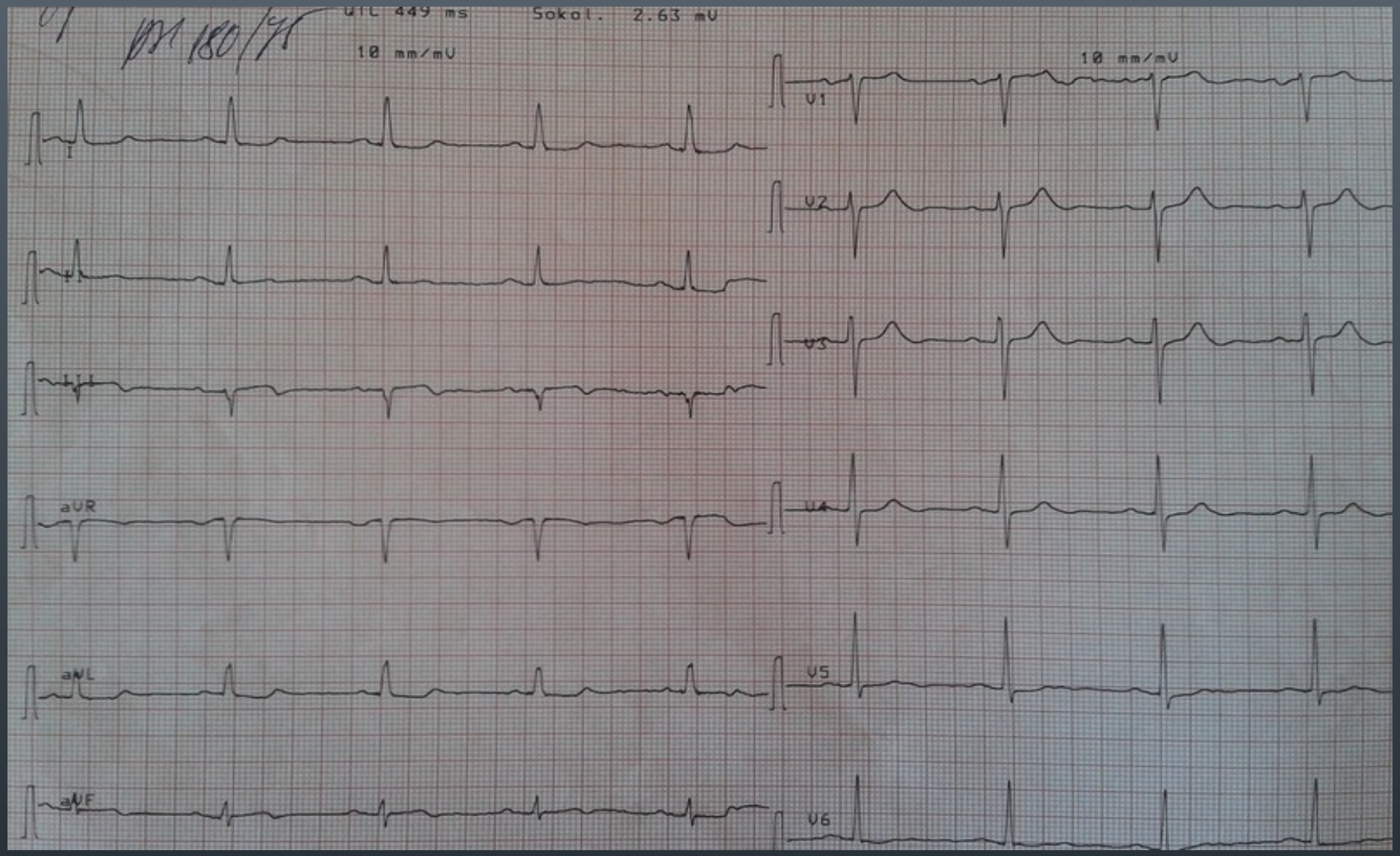
QTc 449 ms
Sokol. 2.63 mV
10 mm/mV
10 mm/mV
I
II
III
aVR
aVL
aVF
V1
V2
V3
V4
V5
V6

ЕХОКГ

ЛП 4,64 см; ЛП площ 25,7 см2; Ао корен 2,96 см; МКП 1,33 см; ЗСЛК 1,33 см; ТДР 5,25 см; ТСР 2,5 см; ТДО 130 мл; ТСО 66,8 мл; ФИ 48%; МИ II + ст; Ао клапа – фиброкалциноза; PG max 20 ммНд; АИ I ст.;

ЗАКЛ: Дилатирано ЛП, симетрична ЛКХ, субкомпенсирана помпена функция, диастолна дисфункция. Дегенеративни клапни промени. Умерена МИ, лекостепенна АС и АИ. Лека хипокинезия по долна стена. Перикард – интактен.

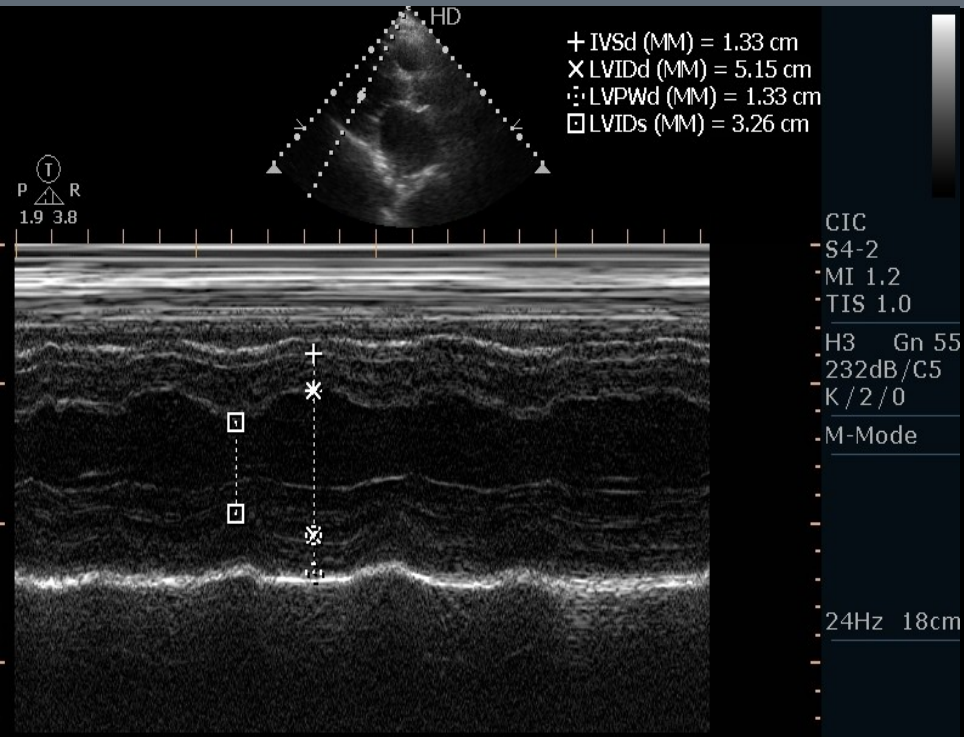
HD
IVSd (MM) = 1.33 cm
LVIDd (MM) = 5.15 cm
LVPWd (MM) = 1.33 cm
LVIDs (MM) = 3.26 cm
P R
1.9 3.8
CIC
S4-2
MI 1.2
TIS 1.0
H3 Gn 55
232dB/C5
K/2/0
M-Mode
24Hz 18cm

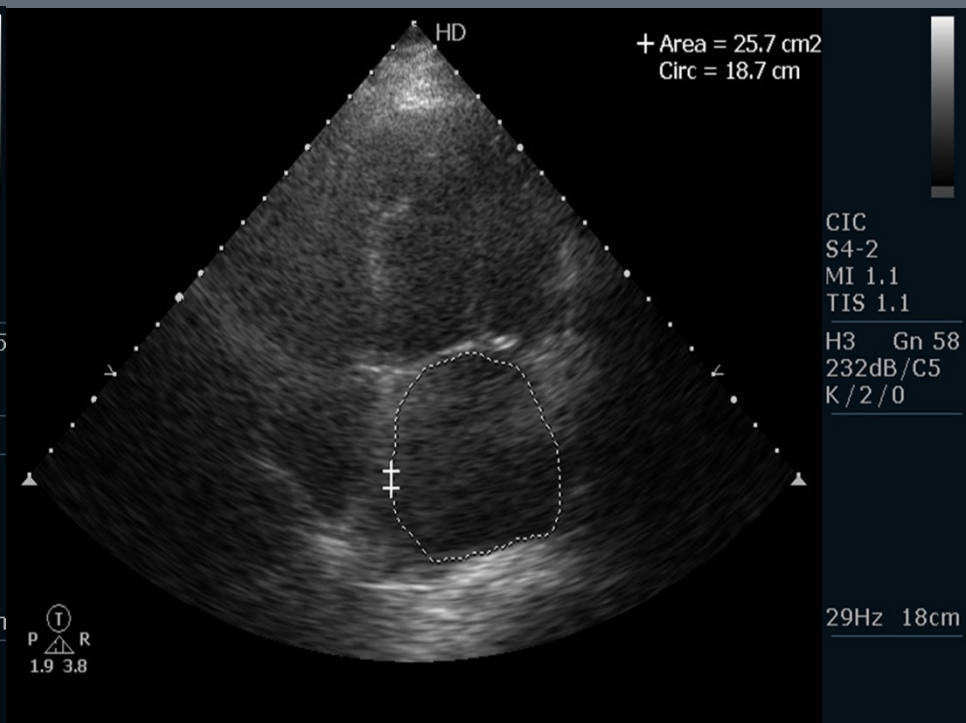
HD
Area = 25.7 cm2
Circ = 18.7 cm
P R
1.9 3.8
CIC
S4-2
MI 1.1
TIS 1.1
H3 Gn 58
232dB/C5
K/2/0
29Hz 18cm

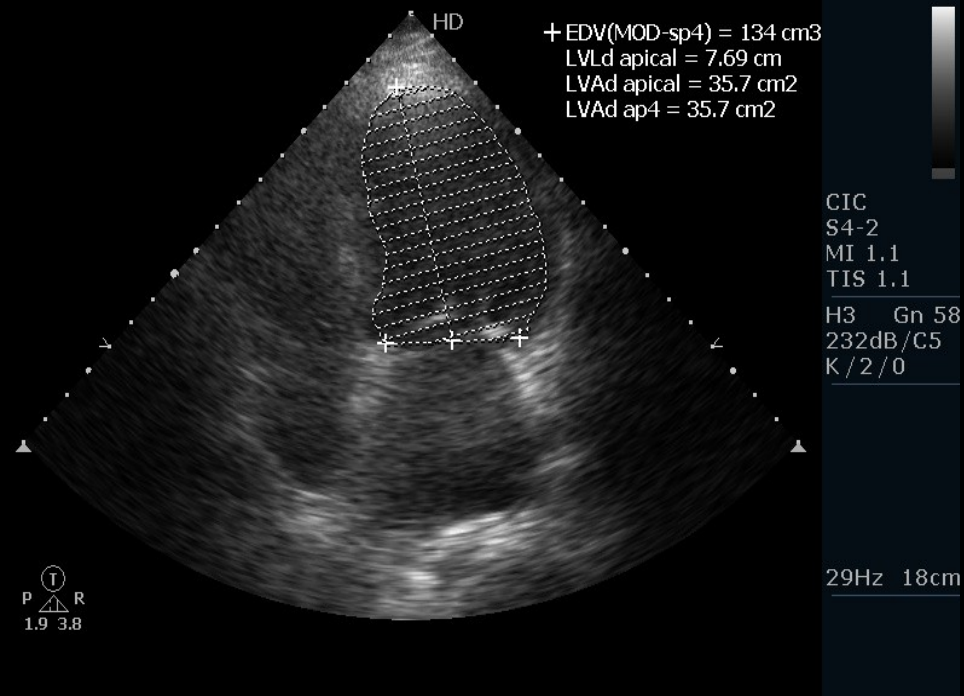
HD
EDV(MOD-sp4) = 134 cm3
LVLd apical = 7.69 cm
LVAd apical = 35.7 cm2
LVAd ap4 = 35.7 cm2
P R
1.9 3.8
CIC
S4-2
MI 1.1
TIS 1.1
H3 Gn 58
232dB/C5
K/2/0
29Hz 18cm

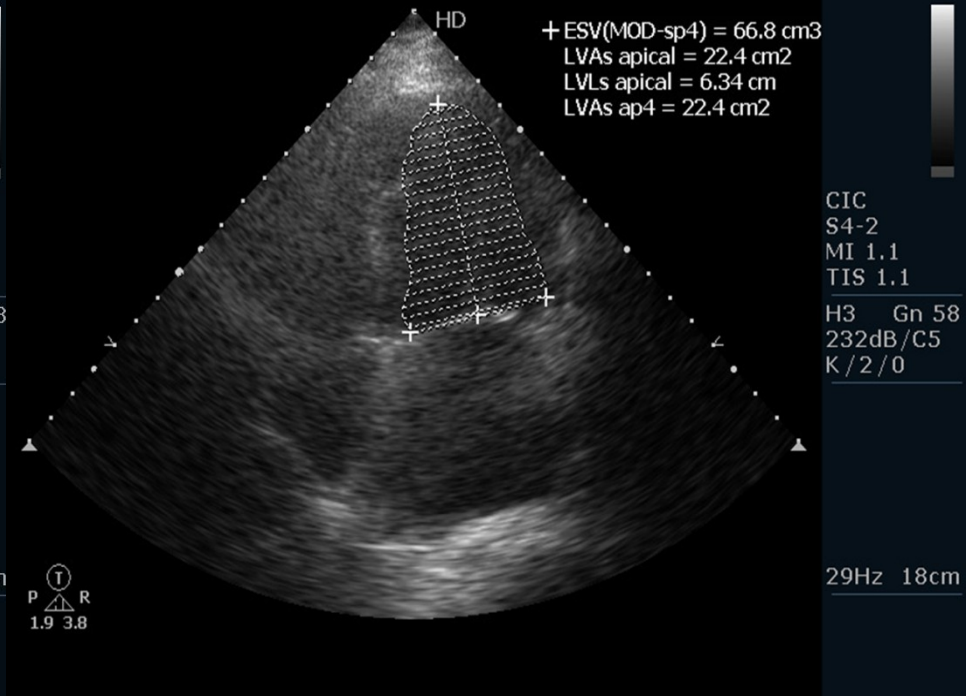
HD
ESV(MOD-sp4) = 66.8 cm3
LVAs apical = 22.4 cm2
LVLs apical = 6.34 cm
LVAs ap4 = 22.4 cm2
P R
1.9 3.8
CIC
S4-2
MI 1.1
TIS 1.1
H3 Gn 58
232dB/C5
K/2/0
29Hz 18cm

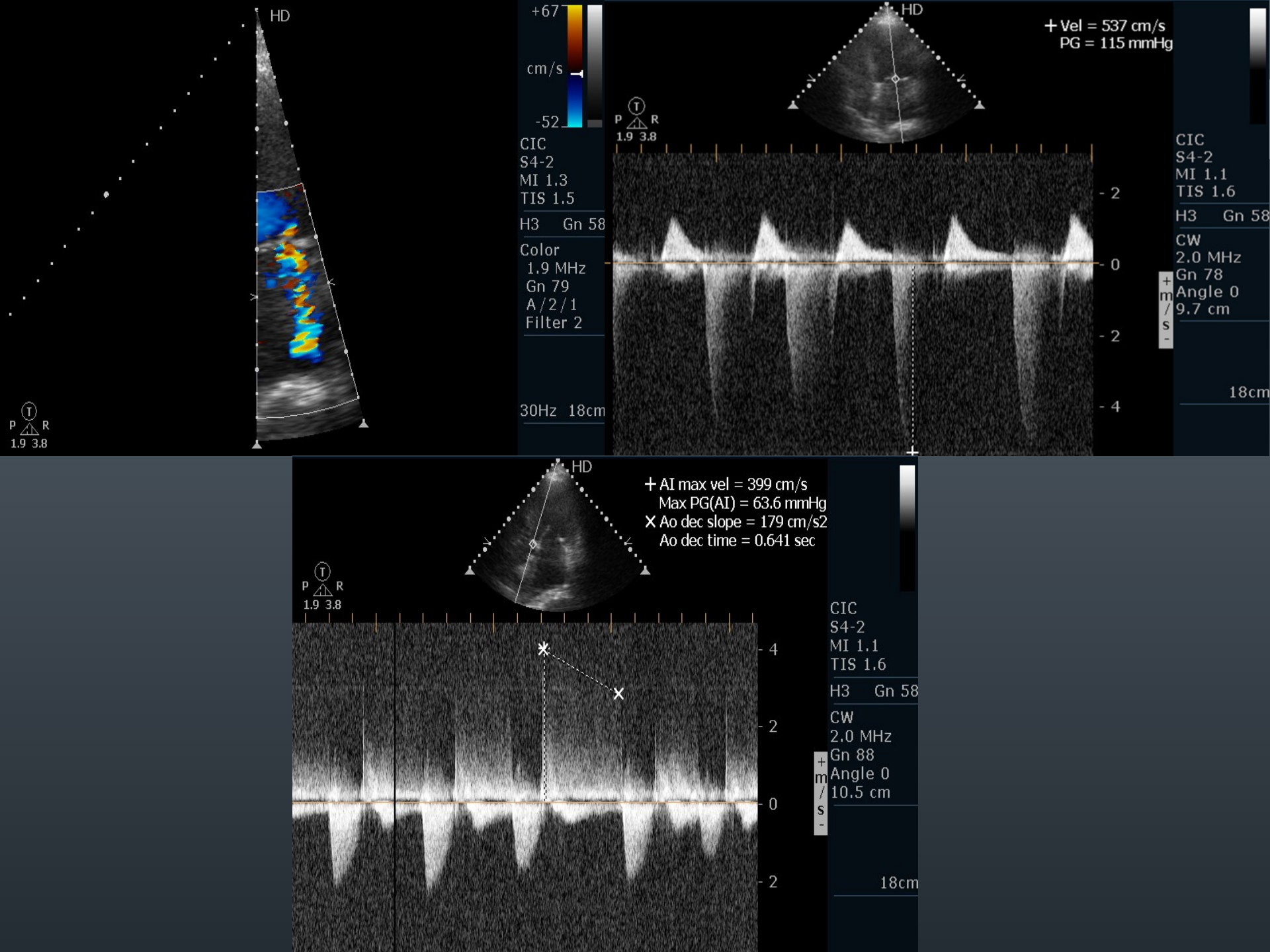
HD
+67
cm/s
-52
CIC
S4-2
MI 1.3
TIS 1.5
H3 Gn 58
Color
1.9 MHz
Gn 79
A/2/1
Filter 2
30Hz 18cm
P R
1.9 3.8
+ Vel = 537 cm/s
PG = 115 mmHg
CIC
S4-2
MI 1.1
TIS 1.6
H3 Gn 58
CW
2.0 MHz
Gn 78
Angle 0
9.7 cm
18cm
+ AI max vel = 399 cm/s
Max PG(AI) = 63.6 mmHg
X Ao dec slope = 179 cm/s2
Ao dec time = 0.641 sec
CIC
S4-2
MI 1.1
TIS 1.6
H3 Gn 58
CW
2.0 MHz
Gn 88
Angle 0
10.5 cm
18cm

СКАГ

Десен тип коронарно кръвообращение. Триклонова коронарна болест. LM- интактен. LAD - стенози в проксимален и медиален сегмент до 50% . RCX – сигнификантна стеноза до 85% в проксимален сегмент. RCA - субтотална оклузия с тромбоза в медиален сегмент. Забавен кръвоток TIMI I дистално от оклузията.

PCI на RCAm с BMS Omega 3,0/28mm. Възстановен TIMI III кръвоток в басейна на RCA.

[redacted]

[redacted]

[redacted]

[redacted]

ДИАГНОЗА

ИБС. ОКС. ОМИ – долен. Триклонова коронарна болест. PCI с BMS на RCA m. СП. Умерена митрална инсуфициенция. Лекостепенна аортна стеноза с инсуфициенция. Артериална хипертония III ст. СН II ФК. Дислипидемия.

Захарен диабет II тип. ХМСБ. Понесен исхемичен мозъчен инсулт.

Оценка на риска по GRACE 140т., вероятност от вътреболнична смъртност 2,9%, риск на 6ти месец 15%

ТЕРАПЕВТИЧЕН ПОДХОД

- Относно ИБС
- Относно АХ
- Относно СН
- Относно дислипидемията

ТЕРАПИЯ

- Aspirin protect 100 мг – препоръка I B ESC STEMI 2012
- Heparin 5000 E+1000 E/ч – препоръка I C ESC STEMI 2012
- Brilique 180 мг , 2x90 мг – препоръка I B ESC STEMI 2012
- Nitronal 50 мг/50 мл, V = 2-3 мл/ч
- Rosucard 20 мг - препоръка I A ESC STEMI 2012

След процедурата витални показатели:

АН 150/90, СЧ 68 уд/мин

- Zofen 15 мг, 30 мг, 2x30 мг – препоръка I A ESC STEMI
- Norvasc 2x5 мг
- Trifas 10 мг

ZOFEN

Zofenopril – предимства на молекулата

Zofenopril

Предлекарство

- Продължително действие
- Висока ефективност и при пациенти с бъбречна и чернодробна недостатъчност

SH-група

- Антиоксидантен ефект
- Превенция на ендотелната дисфункция
- Антиисхемичен ефект
- Противовъзпалителен ефект
- Антиатерогенен ефект
- Намалява апоптозата
- Увеличава NO

Висока липофилност

- Висока сърдечна и съдова бионаличност
- Висока тъканна ACE инхибиция
- Увеличение на коронарния кръвоток
- Намалява клетъчната пролиферация

SMILE - 1

Шестседмична и едногодишна смъртност

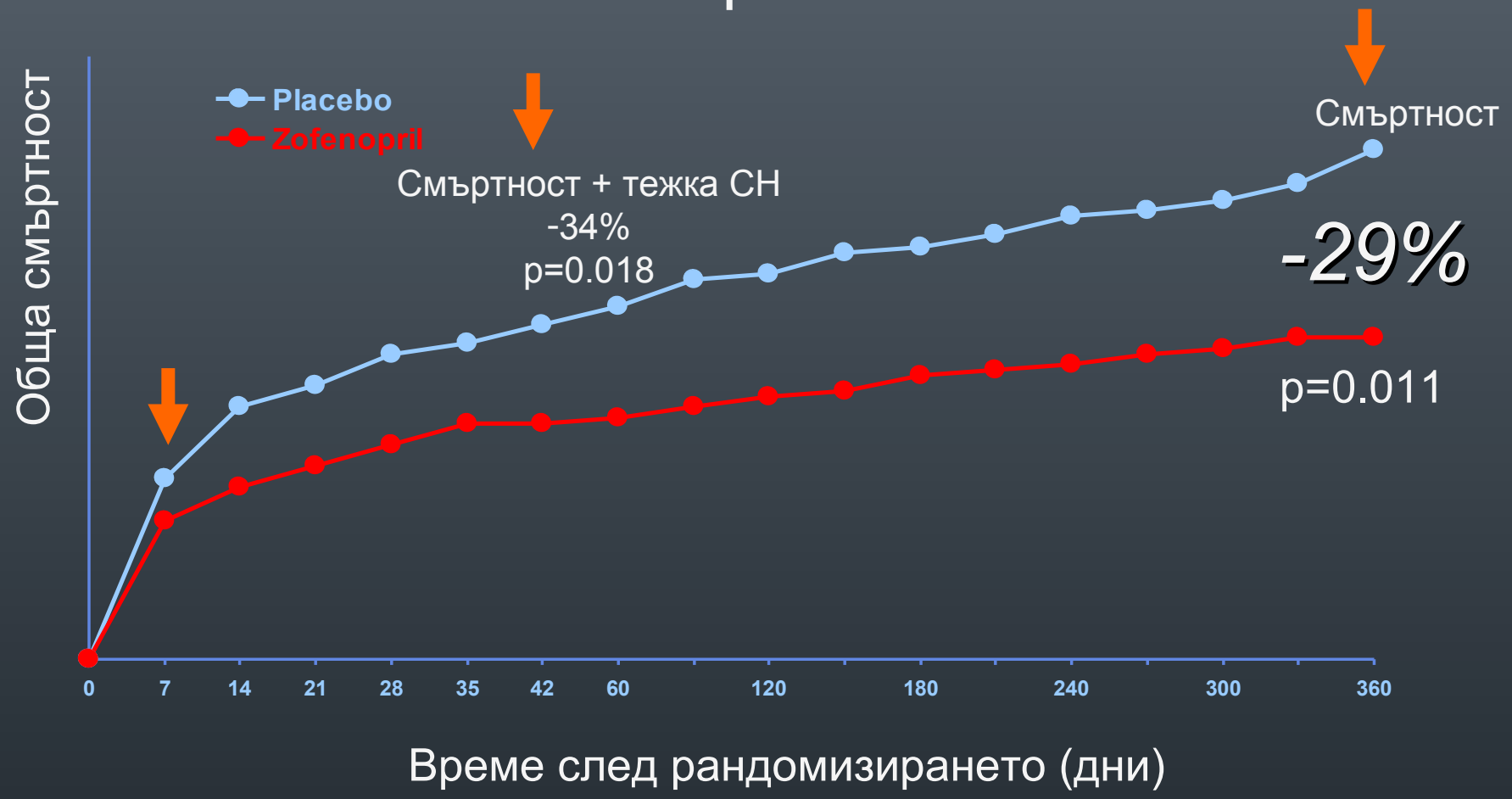

Ambrosioni E, Borghi C, Magnani B. N Engl J Med 1995;332:

SMILE -1

Едногодишна преживяемост на пациенти след ОМИ. Ефект на хипертонията

хипертоници

39.3% намаление на риска
P=0.041

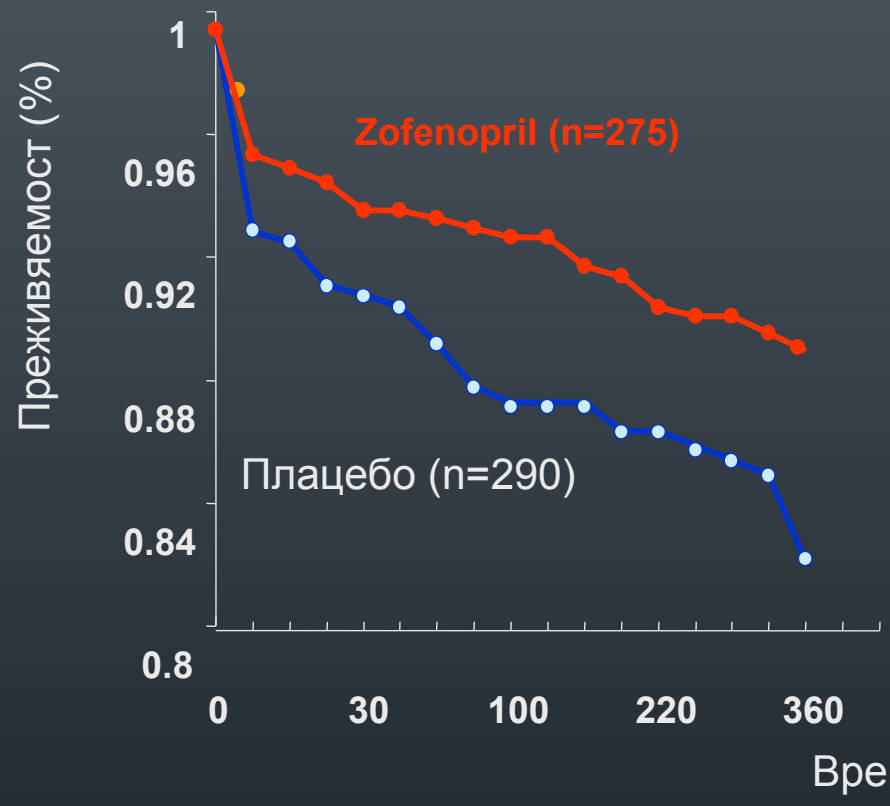

нормотоници

23.4% намаление на риска
P<0.22

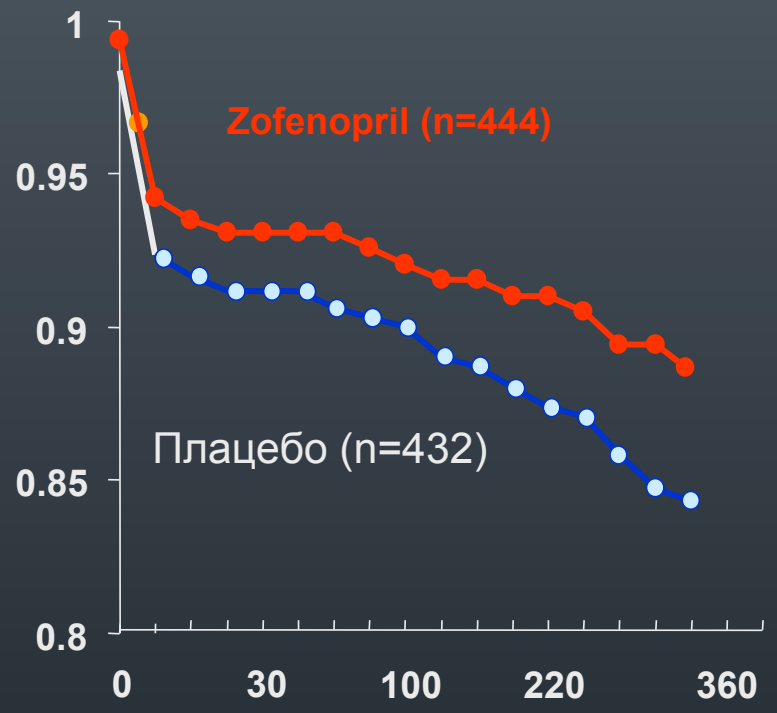

Borghi et al. AJH 1999; 12:665-7

SMILE – 2

Нисък риск от хипотония –
надеждност при пациенти с ОМИ

Borghi CB and Ambrosioni E, Am Heart J 145 (1), 80-87 (2003)

SMILE-3 ISCHEMIA Study

Първична крайна цел-
Степен на повлияване на тежестта на миокардна исхемия при пациенти с нормална левокамерна функция и без сърдечна недостатъчност,
лекувани със zofenopril или плацебо след ОМИ

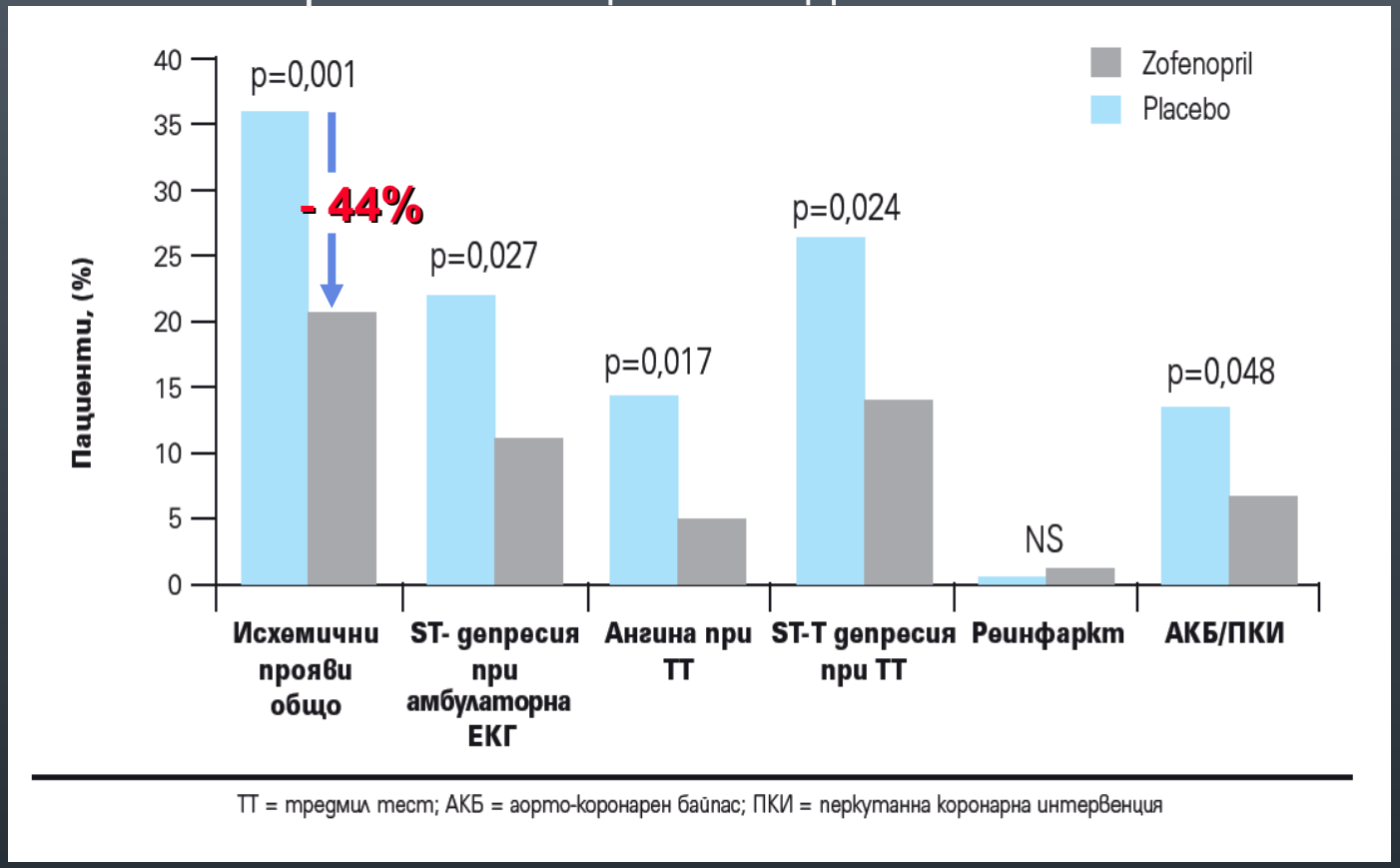

Borghi C, Ambrosioni. Am Heart J 2007;153:445.e7244

SMILE-3 ISCHEMIA Study

Вторична крайна цел-
честота на сериозни сърдечно-съдови събития

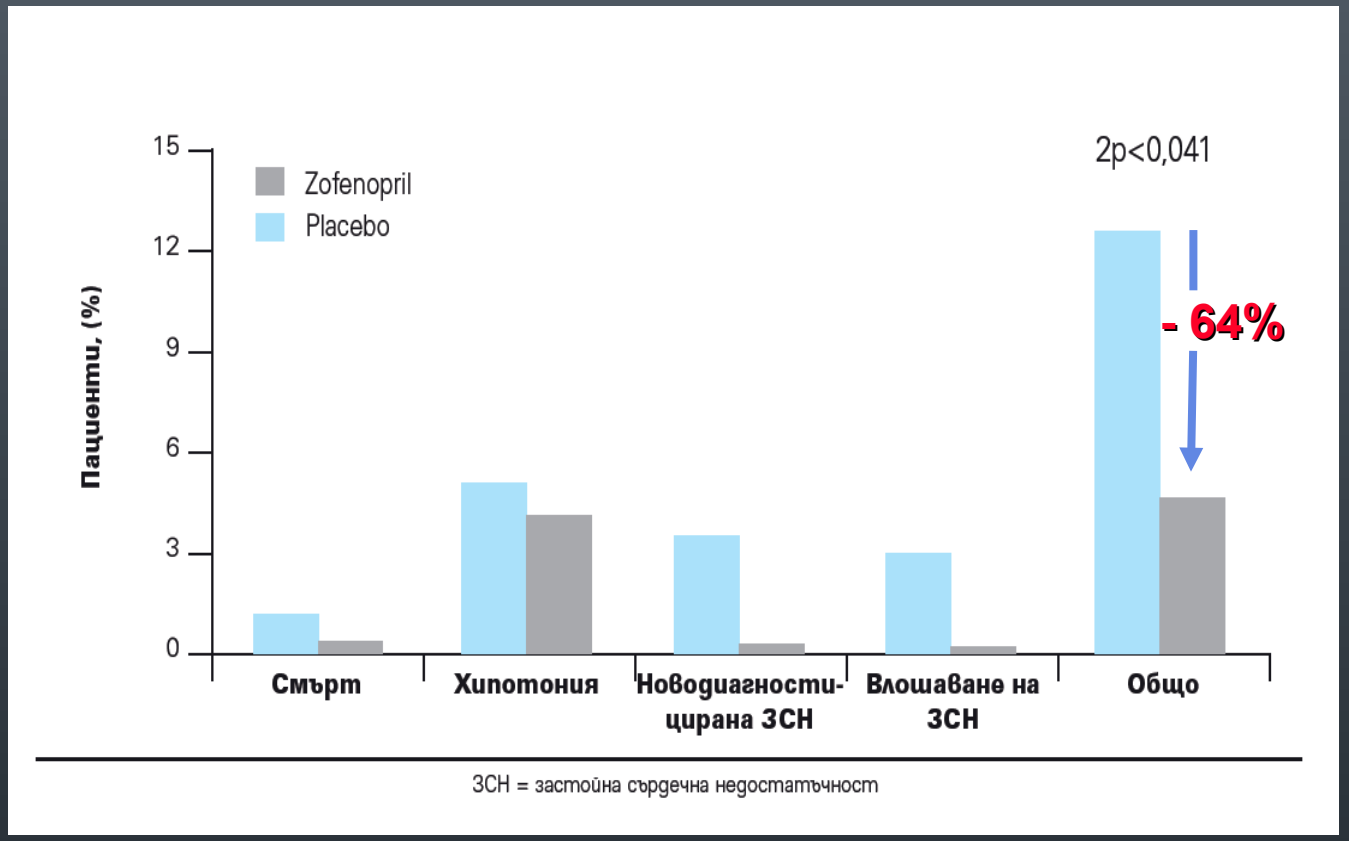

Borghi C, Ambrosioni. Am Heart J 2007;153:445.e7244

SMILE–4: първична крайна цел

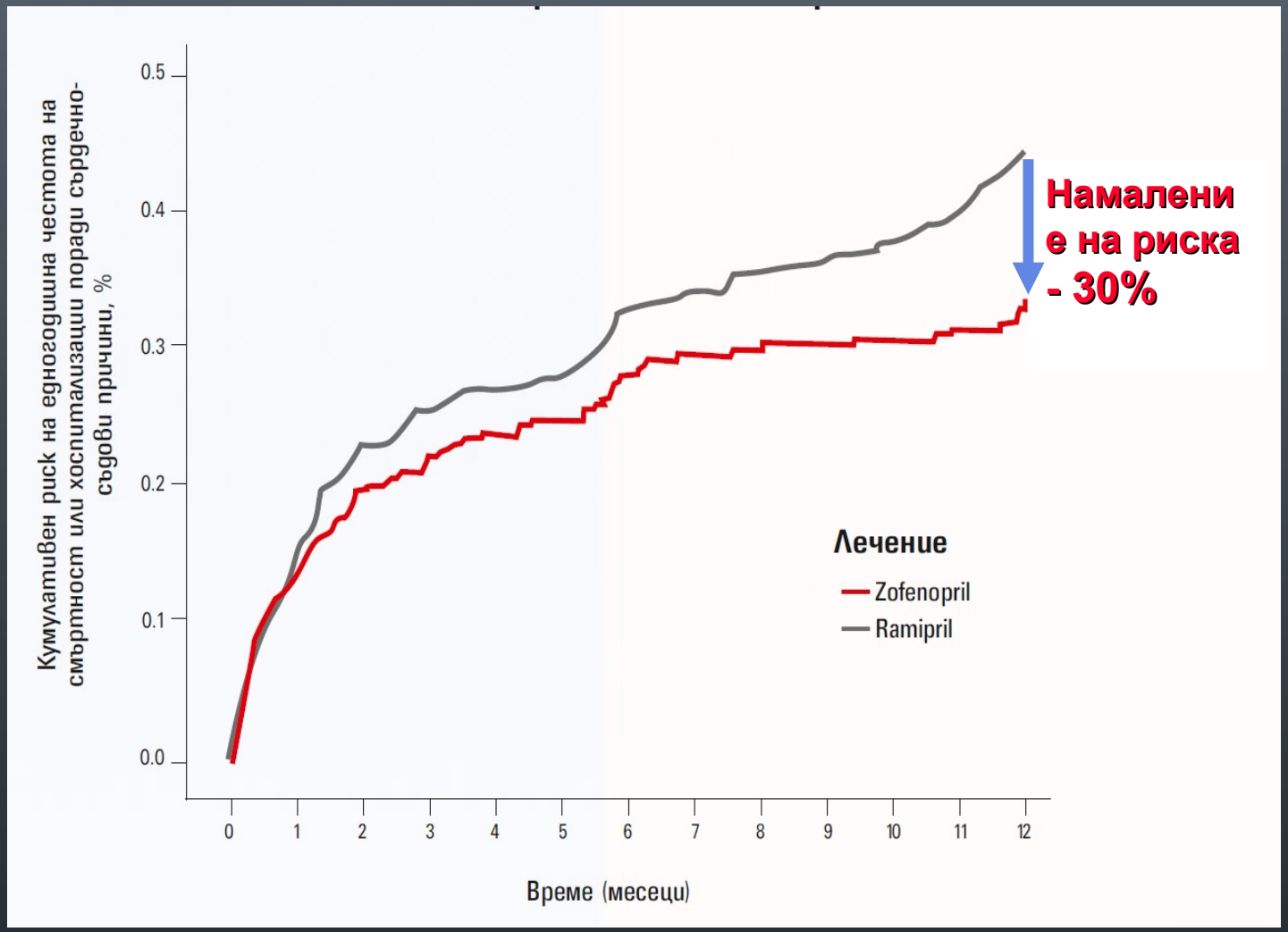

Borghi C et al. Clin Cardiol. 2012; 35(7):416-42

SMILE–4: вторична крайна цел

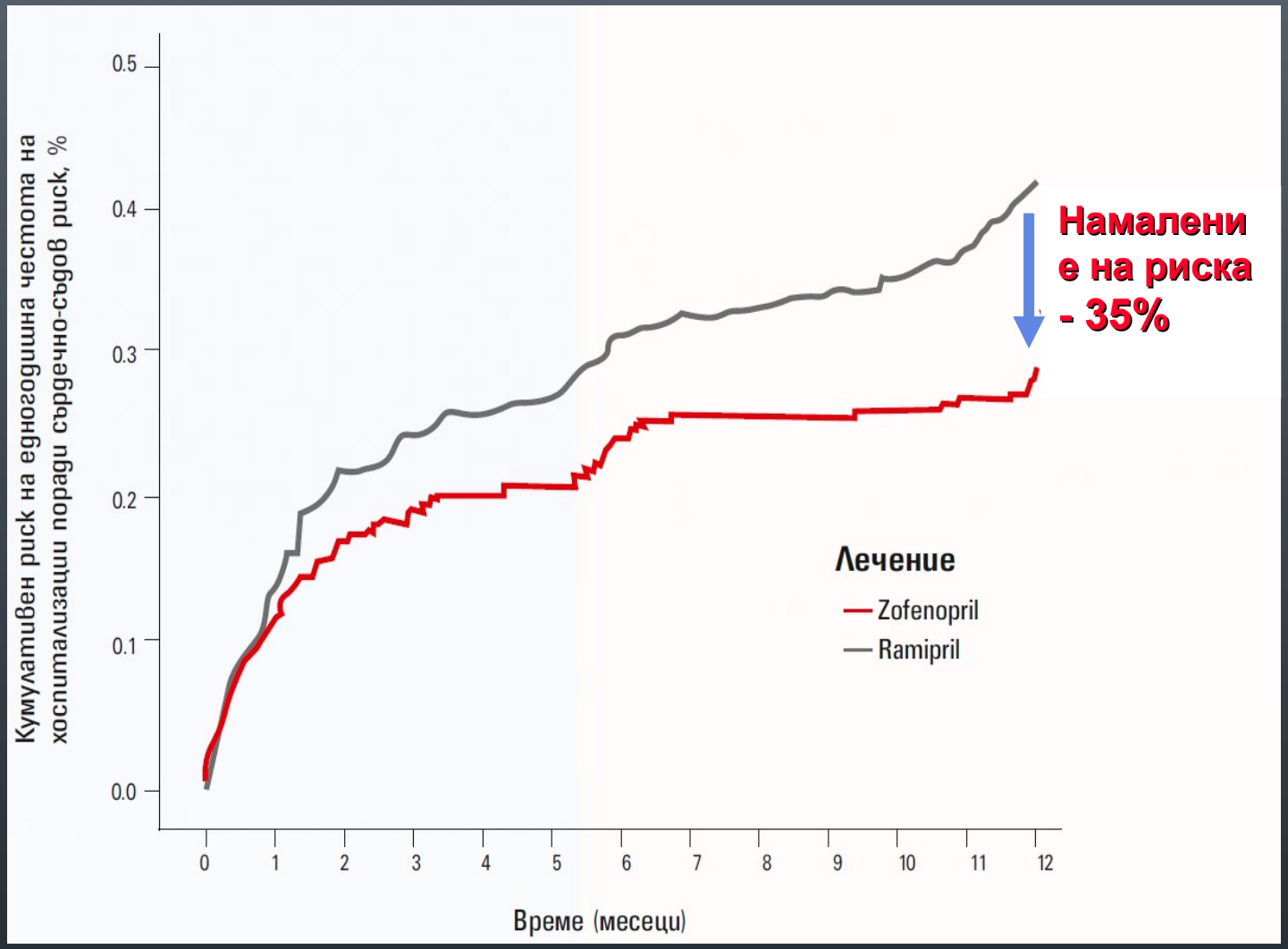

Borghi C et al. Clin Cardiol. 2012; 35(7):416-4

КАКВО ПОСТИГНАХМЕ

ЕКГ при изписването

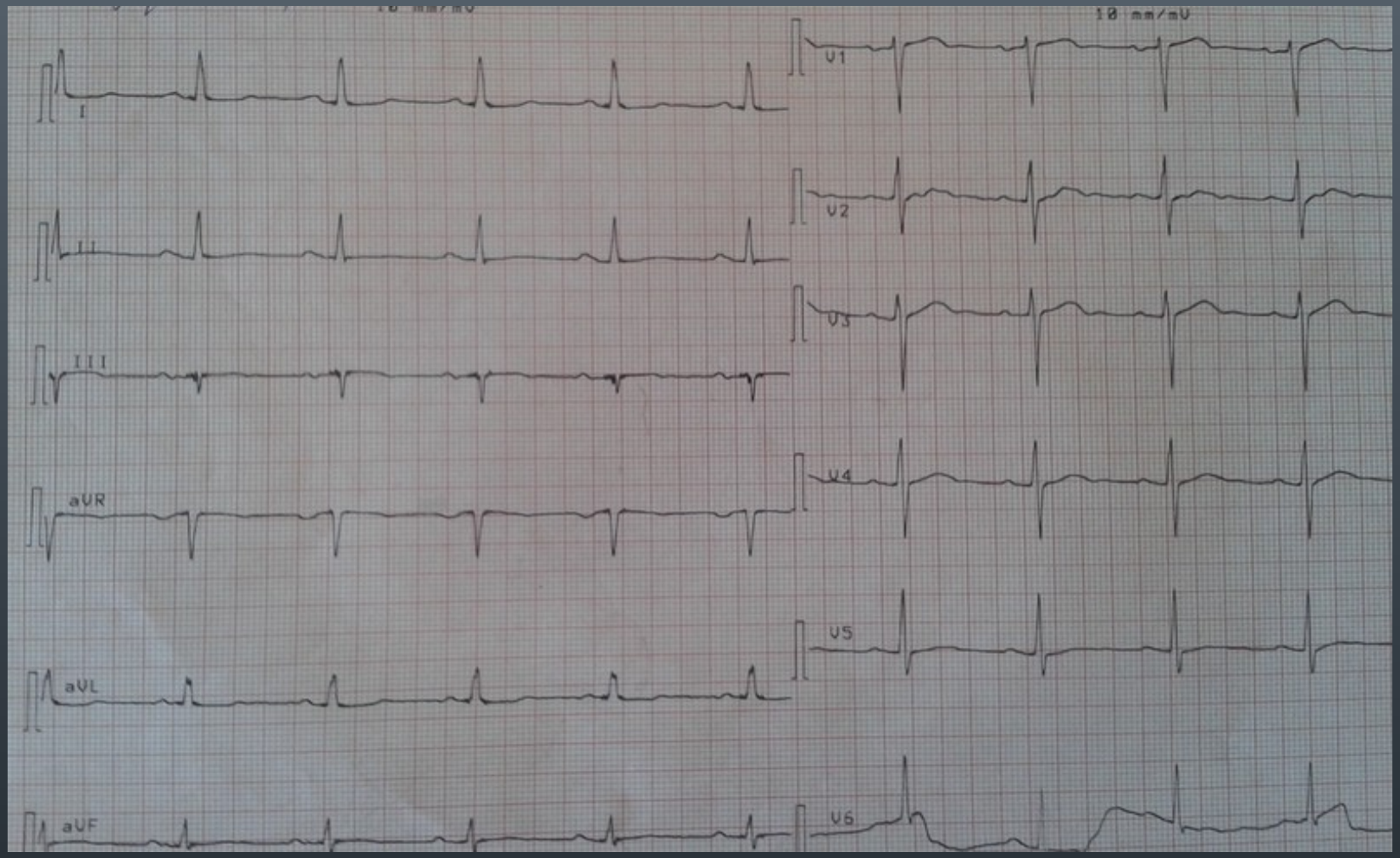

КРЪВНО НАЛЯГАНЕ

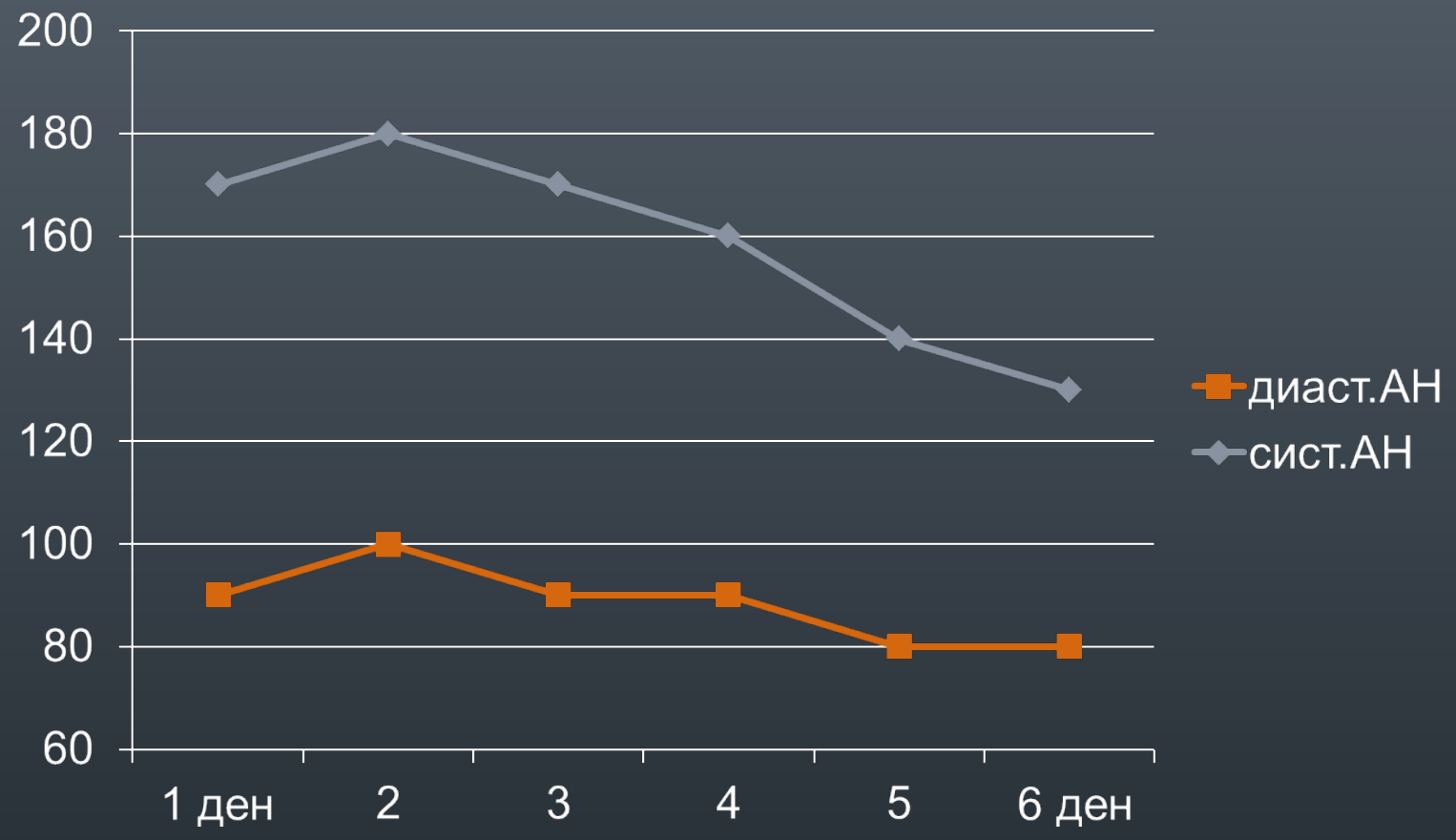

ДВА МЕСЕЦА ПО-КЪСНО.....

- Без стенокардни прояви
- Без прояви на сърдечна недостатъчност
- Стабилно контролирано артериално налягане – 130/80
- ЕКГ – без динамика от тази при изписването
- ЕХОКГ – подобрена камерна функция, редуцирана МИ
- LDL хол. – 2,5 ммол/л
- Планова реваскуларизация на RCX

[redacted]



[redacted]



[redacted]



ТЕРАПИЯ В ДОМА

- Brilique 2 x 90 мг
- Aspirin protect 100 мг/в
- Zofen 2 x 30 мг
- Norvasc 5 мг/с
- Trifas cor 5 мг/в
- Rosucard 20 мг/в

ЗАКЛЮЧЕНИЕ

Лечението на пациентите с ОМИ чрез своевременна реваскуларизация на виновната артерия, с подкрепата на екзактна медикаментозна терапия и стриктен контрол на рисковите фактори, носи безспорни предимства за живота на пациента.

БЛАГОДАРЯ ЗА ВНИМАНИЕТО