European Heart Journal
doi:10.1093/eurheartj/ehu284

Препоръки на ESC за диагностика и лечение на хипертрофичната кардиомиопатия 2014

Работна група за диагностика и лечение на хипертрофичната кардиомиопатия на Европейското дружество по кардиология (ESC)

Автори/Членове на Работната група: Perry M. Elliott* (Председател) (Обединено кралство) Aris Anastasakis (Гърция), Michael A. Borger (Германия), Martin Borggrefe (Германия), FrancoCecchi (Италия), Philippe Charron (Франция), Albert Alain Hagege (Франция), Antoine Lafont (Франция),GiuseppeLimongelli (Италия),HeikoMahrholdt (Германия),William J. McKenna (Обединено кралство), Jens Mogensen (Дания), Petros Nihoyannopoulos (Обединено кралство), Stefano Nistri (Италия), Petronella G. Pieper (Холандия), Burkert Pieske (Австрия), Claudio Rapezzi (Италия), Frans H. Rutten (Холандия), Christoph Tillmanns (Германия), HughWatkins (Обединено кралство).

Допълнителен дописник: Constantinos O'Mahony (Обединено кралство).

Европейските препоръки са преведени и се разпространяват с помощта на образователен грант от Байер България ЕООД и от Дружеството на кардиолозите в България.

Комитет за практически препоръки (Committee for Practice Guidelines, CPG) на ESC: Jose Luis Zamorano (Председател) (Испания), Stephan Achenbach (Германия) Helmut Baumgartner (Германия), Jeroen J. Bax (Холандия), Héctor Bueno (Испания), Veronica Dean (Франция), Christi Deaton (Обединено кралство), Çetin Erol (Турция), Robert Fagard (Белгия), Roberto Ferrari (Италия), David Hasdai (Израел), ArnoW. Hoes (Холандия), Paulus Kirchhof (Германия/Обединено кралство), Juhani Knuuti (Финландия), Philippe Kolh (Белгия), Patrizio Lancellotti (Белгия), Ales Linhart (Чешка република), Petros Nihoyannopoulos (Обединено кралство) Massimo F. Piepoli (Италия), Piotr Ponikowski (Полша), Per Anton Sirnes (Норвегия), Juan Luis Tamargo (Испания), Michal Tendera (Полша), Adam Torbicki (Полша),William Wijns (Белгия), Stephan Windecker (Швейцария).

Рецензенти: David Hasdai (Израел) (Координатор), Piotr Ponikowski (Полша) (Координатор), Stephan Achenbach (Германия), Fernando Alfonso (Испания), Cristina Basso (Италия), Nuno Miguel Cardim (Португалия), Juan Ramón Gimeno (Испания), Stephane

* Автори за кореспонденция: Perry M. Elliott, Cardiology Department, The Heart Hospital, 16-18 Westmoreland Street, London W1G 8PH, United Kingdom, Tel: +44 203 456 7898, Email: perry.elliott@ucl.ac.uk

† **Други подразделения на ESC взели участие в разработката на този документ**:

Асоциации: European Association of Cardiovascular Imaging (EACVI), European Association of Percutaneous Cardiovascular Interventions (EAPCI), European Heart Rhythm Association (EHRA), Heart Failure Association of the ESC (HFA).

Съвети: Cardiology Practice, Cardiovascular Primary Care.

Работни групи: Cardiovascular Pharmacology and Drug Therapy,Working Group on Cardiovascular Surgery,Working Group on Developmental Anatomy and Pathology,Working Group on Grown-up Congenital Heart Disease,Working Group on Myocardial and Pericardial Diseases.

Съдържанието на тези препоръки на Европейското дружество по кардиология (European Society of Cardiology, ESC) се публикува само за лично и образователно ползване. Ползването им за комерсиални цели не е разрешено. Нито една част от препоръките на ESC не може да бъде превеждана или размножавана под каквато и да е форма без писменото разрешение на ESC. Разрешението може да се получи чрез изпращане на писмена молба до издателя на European Heart Journal, Oxford University Press, и на страната упълномощена да издава такива разрешения от името на ESC.

Отказ от отговорност 2014: Препоръките на ESC представят вижданията на ESC постигнати след внимателно обмисляне на научните и медицинските знания и на доказателствата налични към момента на написването.

ESC не носи отговорност в случай на противоречие, несъответствие и/или двусмислие между Препоръките на ESC и други официални препоръки или насоки, публикувани от съответните обществени здравни органи, особено във връзка с правилното приложение на здравни или терапевтични стратегии. Здравните специалисти са насърчавани да вземат Препоръките на ESC изцяло предвид при изготвянето на своята клинична оценка, както и при определянето и прилагането на превантивни, диагностични или терапевтични медицински стратегии. Препоръките на ESC обаче в никакъв случай не отменят индивидуалната отговорност на здравните специалисти да вземат подходящи и точни решения, съобразени със здравословното състояние на всеки пациент, след обсъждане с него и, когато е подходящо или необходимо, с лицето полагащо грижи за пациента. Препоръките на ESC не освобождават здравните специалисти от подробно и внимателно запознаване със съответните официални, актуализирани препоръки или насоки, публикувани от компетентните обществени здравни органи, за да подходят към всеки отделен пациент в съответствие с научно приетите данни, съобразно етичните и професионалните си задължения. Отговорност на здравния специалист е и да провери правилата и наредбите отнасящи се за лекарствата и медицинските изделия към момента на предписването.

© Европейско дружество по кардиология 2014. Всички права запазени. За разрешения, моля пишете на адрес: journals.permissions@oup.com.

Heymans (Холандия), Per Johan Holm (Швеция), Andre Keren (Израел), Paulus Kirchhof (Германия/Обединено кралство), Philippe Kolh (Белгия), Christos Lionis (Гърция), Claudio Muneretto (Италия), Silvia Priori (Италия), Maria Jesus Salvador (Испания), ChristianWolpert (Германия), Jose Luis Zamorano (Испания).

Рецензенти от националните кардиологични дружества: посочени в Приложението.

Редактор: доц. д-р Васил Велчев, FESC, FACC – Клиника по кардиология, УМБАЛ „Света Анна" АД, Председател на Дружеството на кардиолозите в България, Член на националния борд по кардиология към БЛС.

Декларациите за интерес на авторите и рецензентите участващи в разработката на тези препоръки са достъпни в уебсайта на ESC www.escardio.org/guidelines

Публикувано онлайн преди отпечатването на 29 август 2014

Ключови думи Препоръки • Диагноза • Образна диагностика на сърцето • Генетика • Симптоматика • Сърдечна недостатъчност • Аритмия • Левокамерна обстукция на изходния тракт • Внезапна сърдечна смърт • Имплантируем кардиовертер дефибрилатор • Бременност • Спортисти •Хипертония • Клапна болест

Съдържание

Съкращения и акроними ... 3
1. Предисловие ... 4
2. Увод ... 5
   2.1. Определение ... 5
   2.2. Обхват на Препоръките. ... 6
3. Епидемиология ... 6
4. Етиология ... 6
   4.1. Генни мутации на саркомерните протеини ... 6
   4.2. Метаболитни нарушения ... 6
   4.3. Митохондриални кардиомиопатии ... 6
   4.4. Невромускулни болести ... 6
   4.5. Малформационни синдроми ... 7
   4.6. Инфилтративна болест/възпаление ... 7
   4.7. Ендокринни нарушения ... 7
   4.8. Лекарства ... 7
5. Диагностика ... 8
   5.1. Диагностични критерии ... 8
      5.1.1. Възрастни ... 8
      5.1.2. Деца ... 8
      5.1.3. Роднини ... 9
   5.2. Анамнеза и физикален статус ... 9
   5.3. Електрокардиография в покой и амбулаторна ЕКГ ... 10
   5.4. Ехокардиография ... 10
      5.4.1. Оценка на дебелината на левокамерната стена ... 11
      5.4.2. Съчетани аномалии на митралната клапа и левокамерния изходен тракт ... 11
      5.4.3. Оценка на латентната обструкция ... 11
      5.4.4. Левопредсърдна дилатация ... 11
      5.4.5. Оценка на диастолната функция ... 11
      5.4.6. Систолна функция ... 12
      5.4.7. Значение на ехокардиографията за диференциалната диагноза ... 12
      5.4.8. Контрастна ехокардиография ... 12
      5.4.9. Трансезофагеална ехокардиография ... 13
   5.5. Сърдечно-съдов ядрено-магнитен резонанс ... 14
      5.1.1. Оценка на камерната морфология и функция ... 14
      5.5.2. Миокардна фиброза ... 15
      5.5.3. Късно гадолиниево контрастиране и прогноза ... 15
      5.5.4. Диференциална диагноза ... 15
   5.6. Нуклеарна образна диагностика и компютърна томография ... 15
   5.7. Ендомиокардна биопсия ... 16
   5.8. Лабораторни изследвания ... 16
6. Генетично тестуване и семеен скрининг ... 16
   6.1. Консултиране на пробанди ... 17
   6.2. Методи на молекулен генетичен скрининг при пробанди ... 17
   6.3. Показания за генетично тестуване при пробанди ... 17
   6.4. Генетичен и клиничен скриниг на роднини ... 18
      6.4.1. Фамилии с определени причиняващи болест генни мутации ... 18
      6.4.2. Фамилии без определени причиняващи болест генни мутации ... 18
   6.5. Клиничен и генетичен скриниг при деца ... 19
   6.6. Проследяване на носители на мутации без фенотип ... 20
   6.7. Предимплантационно и пренатално генетично тестуване ... 20
7. Медицински грижи ... 20
   7.1. Обучение и подготовка ... 21
8. Оценка на симптоматиката ... 21
   8.1. Гръдна болка ... 21
   8.2. Сърдечна недостатъчност ... 22
      8.2.1. Инвазивни манометрични изследвания ... 22
      8.2.2. Кардио-пулмонална работна проба ... 22
   8.3. Синкоп ... 23
   8.4. Палпитации ... 23
   8.5. Роля на електрофизиологичното изследване ... 24
9. Лечение на симптоматиката и усложненията ... 24
   9.1. Левокамерна обструкция на изходния тракт ... 24
      9.1.1. Общи мерки ... 24

9.1.2. Медикаментозна терапия ... 25
9.1.3. Инвазивно лечение на левокамерната обструкция на изходния тракт ... 26
9.1.3.1. Хирургия ... 26
9.1.3.2. Септална алкохолна аблация ... 26
9.1.3.3. Хирургия vs. алкохолна аблация ... 27
9.1.3.4. Изисквания за минимален брой процедури ... 27
9.1.3.5. Двукухинно пейсиране ... 28
9.2. Левокамерна среднокухинна обструкция и апикални аневризми ... 29
9.3. Лечение на симптоматиката при пациенти без левокамерна обструкция на изходния тракт ... 29
9.3.1. Сърдечна недостатъчност ... 29
9.3.1.1. Лекарствена терапия ... 29
9.3.1.2. Сърдечна ресинхронизираща терапия ... 30
9.3.1.3. Сърдечна трансплантация ... 30
9.3.1.4. Устройства за левокамерно подпомагане ... 30
9.3.2. Ангина ... 32
9.4. Предсърдна тахиаритмия ... 32
9.4.1. Остро лечение ... 32
9.4.2. Профилактика на тромбоемболизма ... 32
9.4.3. Контрол на камерната честота ... 32
9.4.4. Контрол на ритъма ... 33
9.5. Внезапна сърдечна смърт ... 34
9.5.1. Оценка на клиничния риск ... 34
9.5.2. Модели за изчисляване на риска от внезапна сърдечна смърт ... 34
9.5.3. Превенция на внезапната сърдечна смърт ... 35
9.5.3.1. Ограничаване на физическата активност ... 35
9.5.3.2. Анти-аритмични лекарства ... 35
9.5.3.3. Имплантируеми кардиовертери дефибрилатори ... 35
9.5.3.3.1. Вторична профилактика ... 35
9.5.3.3.2. Първична профилактика ... 35
9.5.3.3.3. Практически аспекти на терапията с ИКД ... 36
9.5.4. Риск от внезапна сърдечна смърт при деца ... 38
9.6. Симптомна брадикардия и атриовентрикуларен блок ... 38
9.7. Камерна тахикардия ... 39
10. Препоръки за рутинно проследяване ... 39
11. Репродукция и контрацепция ... 39
11.1. Увод ... 39
11.2. Контрацепция и прекъсване на бременността ... 39
11.3. Лечение на безплодието ... 40
11.4. Консултация преди зачеване ... 40
11.5. Поведение при бременност и раждане ... 41
12. Специални въпроси ... 42
12.1. Диагностика на хипертрофичната кардиомиопатия при спортисти ... 42
12.2. Хипертония ... 42
12.2.1. Образна диагностика ... 42
12.2.2. Електрокардиограма ... 42
12.3. Изолирана базална септална хипертрофия (сигмоиден септум) при пациенти в напреднала възраст ... 42
12.4. Диагностика и лечение на клапните болести при пациенти с хипертрофична кардиомиопатия ... 43
12.4.1. Аортна клапна болест ... 43
12.4.2. Митрална клапна болест ... 44
12.4.3. Профилактика на ендокардита ... 44
13. Живот с кардиомиопатия: съвети към пациента ... 44
14. Приложение ... 44

Съкращения и акроними

2D	two-dimensional
99mTc-DPD	99mTechnetium-3,3-diphosphono-1,2-propanodi-carboxylic acid
ACE	angiotensin-converting enzyme
AF	atrial fibrillation
AL	amyloid light chain
AR	aortic regurgitation
ARB	angiotensin receptor blocker
ATTR	amyloidosis-transthyretin type
AV	atrioventricular
BiVAD	biventricular assist device
BNP	brain natriuretic peptide
BPM	Beats per minute
CCS	Canadian Cardiovascular Society
CFC	cardiofacialcutaneous
CHA_2DS_2-VASc	Congestive Heart failure, hypertension, Age ≥75 (doubled), Diabetes, Stroke (doubled), Vascular disease, Age 65–74, and Sex (female)
CMR	cardiac magnetic resonance
CRT	cardiac resynchronization therapy
CRT-D	cardiac resynchronization therapy-defibrillator
CRT-P	Cardiac resynchronization therapy with a pacemaker
CT	computed tomography
DC	direct current
DNA	deoxyribonucleic acid
E/A	ratio of mitral peak velocity of early filling (E) to mitral peak velocity of late filling (A)
E/e’	ratio of early transmitral flow velocity (E) to early mitral annulus velocity (e’)
EACTS	European Association for Cardio-Thoracic Surgery
ECG	electrocardiogram
EF	ejection fraction
EPS	electrophysiological study
ESC	European Society of Cardiology
FDA	(US) Food and Drug Administration
FHL1	four and a half LIM domains 1
HAS-BLED	hypertension, abnormal renal/liver function, stroke, bleeding history or predisposition, labile INR, elderly (>65 years), drugs/alcohol concomitantly
HCM	hypertrophic cardiomyopathy
hs-cTnT	high sensitivity cardiac troponin T
HTS	high throughput sequencing
ICD	implantable cardioverter defibrillator
ILR	implantable loop recorder
INR	international normalized ratio
IUD	intrauterine device
LA	left atrium
LAMP-2	lysosome-associated membrane protein 2
LBBB	left bundle branch block
LEOPARD	Lentigines, ECG abnormalities, Ocular hypertelorism, Pulmonary stenosis, Abnormal genitalia, Retardation of growth, and sensory-neural Deafness
LGE	late gadolinium enhancement
LV	left ventricular
LVAD	left ventricular assist device
LVH	left ventricular hypertrophy

LVOTO	left ventricular outlow tract obstruction
MADIT-RIT	Multicenter Automatic Defibrillator Implantation Trial–Reduce Inappropriate Therapy
MAPK	mitogen activated protein kinase
MELAS	mitochondrial encephalomyopathy, lactic acidosis, and stroke-like episodes
MERFF	myoclonic epilepsy with ragged red fibres
MRA	mineralocorticoid receptor antagonist
MYBPC3	myosin-binding protein C, cardiac-type
MYH7	myosin-7 (ß-myosin heavy chain)
MYL3	myosin light chain 3
NOAC	new oral anticoagulants
NSVT	non-sustained ventricular tachycardia
NT-proBNP	N-terminal pro brain natriuretic peptide
NYHA	New York Heart Association
OAC	oral anticoagulants
o.d.	omni die (every day)
PC-CMR	phase contrast cardiac magnetic resonance
PDE5	phosphodiesterase type 5
PET	positron emission tomography
PRKAG2	gamma-2 sub-unit of the adenosine monophosphate-activated protein kinase
RAAS	renin angiotensin aldosterone system
RV	right ventricular
SAM	systolic anterior motion
SCD	sudden cardiac death
SAA	septal alcohol ablation
S-ICD™	Subcutaneous lead implantable cardioverter defibrillator
SPECT	single photon emission computed tomography
SSFP	steady-state free precession
SVT	supraventricular tachycardia
TOE	transoesophageal echocardiography
TNNI3	troponin I, cardiac muscle
TNNT2	troponin T, cardiac muscle
TPM1	tropomyosin alpha-1 chain
TTE	transthoracic echocardiography
TTR	transthyretin
VF	ventricular fibrillation
VKA	vitamin K antagonist
VT	ventricular tachycardia
WHO	World Health Organization

1. Предисловие

Препоръките обобщават и подлагат на оценка всички налични към момента на написването доказателства по специфична тема с цел да подпомогнат лекарите в избора на най-добрите стратегии за лечение на конкретния пациент с дадено заболяване, вземайки предвид повлияването на клиничния изход, както и съотношението риск-полза отнасящи се до специфични диагностични или терапевтични средства. Препоръките трябва да подпомогнат лекаря при вземане на решения в ежедневната практика, но окончателните решения относно конкретния пациент трябва да се вземат от лекуващия(те) здравен(ни) специалист(и) след обсъждане с пациента и евентуалния придружител.

В последните години Европейското дружество по кардиология (European Society of Cardiology, ESC), както и други дружества и организации публикуваха голям брой указания. Поради значението им за клиничната практика, при разработката на указания бяха установени критерии за качество, с цел постигане на прозрачност на всички решения за потребителя. Препоръките за формулиране и издаване на указания на ESC могат да бъдат намерени на уебсайта на ESC (http://www.escardio.org/ guidelines-surveys/esc-guidelines/about/Pages/rules-writing. aspx). Препоръките на ESC представят официалната позиция на ESC върху дадената тема и се осъвременяват редовно.

Членовете на тази Работна група са избрани от ESC, така че да представляват специалистите, полагащи медицински грижи за пациенти с тази патология. Избраните експерти в областта са направили подробен преглед на публикуваните доказателства за поведението (включително диагностиката, лечението, превенцията и рехабилитацията) при дадено заболяване в съответствие с политиката на Комитета за практически указания (Committee for Practice Guidelines, CPG) на ESC. Изготвена е критична оценка на диагностичните и терапевтични процедури, включително оценка на съотношението риск-полза. При наличие на данни са включени приблизителни оценки на очаквания здравен изход за по-големи популации. Нивата на доказателственост и тежестта на препоръките за специфични терапевтични подходи са измерени и степенувани според предварително дефинирани скали, както е посочено в таблици 1 и 2.

Експертите в групите на авторите и рецензентите са попълнили Декларация за интерес, с цел установяване на всички реални и възможни източници на конфликт на интереси. Тези формуляри са събрани в един общ файл и могат да бъдат намерени на уебсайта на ESC (http://www.escardio.org/guidelines). Всички промени касаещи декларациите за интерес, които възникват по време на периода на написване на документа, трябва да бъдат съобщени в ESC и да бъдат актуализирани. Работната група е получила финансова подкрепа изцяло от ESC, без каквото и да е участие на свързаната със здравеопазването индустрия.

Комитетът за практически указания (CPG) на ESC упражнява контрол и координира подготовката на нови указания, изготвяни от работни групи, експертни групи или консенсусни групи. Комитетът е отговорен и за процеса на одобряване на тези указания. Препоръките на ESC се подлагат на подробен преглед от CPG и външни експерти. След съответни повторни преразглеждания, те се одобряват от всички експерти участващи в Работната група. Окончателният документ се одобрява от CPG за публикуване в European Heart Journal. Той е бил изработен след внимателно проучване на научните и медицински знания и доказателствата съществуващи по същото време.

При разработката на препоръките на ESC целта е била както включване на най-новите научни изследвания, така и създаване на образователни инструменти и програми за приложение на препоръките. За внедряване на препоръките се изготвят сбити джобни версии на препоръките, обобщаващи презентации, брошури с основни послания, обобщаващи карти за неспециалисти, електронни версии за дигитални приложения (смартфони и др.). Тези версии са съкратени и поради това, при необходимост, потребителят трябва винаги да направи справка с пълната версия на текста, която е достъпна безплатно на уебсайта на ESC. Националните дружества влизащи в ESC се насърчават да одобрят, преведат и внедрят препоръките на ESC. Програмите за внедряване са необходими, тъй като е доказано, че изходът от заболяването може да се повлияе благоприятно при задълбочено прилагане на клиничните препоръки.

Таблица 1: Класове на препоръките

Класове на препоръките	Дефиниция	Препоръки за употреба
Клас I	Доказателства и/или общо съгласие, че дадено лечение или процедура е благоприятно(а), полезно(а), ефективно(а).	Препоръчва се/ показано(а) е
Клас II	Противоречиви доказателства и/или разнопосочност на мненията относно полезността/ефикасността на дадено лечение или процедура.	
Клас IIa	*Тежестта на доказателствата/мненията е в полза на полезността/ефикасността.*	Трябва да се вземе предвид
Клас IIb	*Полезността/ефикасността е по-слабо подкрепена от доказателства/мнения.*	Може да се вземе предвид
Клас III	Доказателства и/или общо съгласие, че дадено лечение или процедура не е полезно(а)/ ефективно(а), а в някои случаи може да бъде увреждащо(а)	Не се препоръчва

Таблица 2: Нива на доказателственост

Ниво на доказателственост A	Данни, получени от многобройни рандомизирани клинични изпитвания или мета-анализи.
Ниво на доказателственост B	Данни, получени от единично рандомизирано клинично изпитване или големи нерандомизирани проучвания.
Ниво на доказателственост C	Консенсус на експертни мнения и/или малки проучвания, ретроспективни проучвания, регистри.

Необходими са обследвания и регистри, за да се удостовери, че обичайната ежедневна практика следва указанията в препоръките, за да бъде затворен цикълът клинично изпитване – изработване на писмени препоръки – разпространяване – приложение на тези препоръки в клиничната практика.

Здравните специалисти са насърчавани да вземат препоръките на ESC изцяло предвид при изготвянето на своята клинична оценка, както и при определянето и прилагането на превантивни, диагностични или терапевтични медицински стратегии. Препоръките на ESC обаче в никакъв случай не отменят индивидуалната отговорност на здравните специалисти да вземат подходящи и точни решения, съобразени със здравословното състояние на всеки пациент, след обсъждане с него и, когато е подходящо или необходимо, с лицето полагащо грижи за пациента.

Здравните специалисти са насърчавани да вземат препоръките на ESC изцяло предвид при изготвянето на своята клинична оценка, както и при определянето и прилагането на превантивни, диагностични или терапевтични медицински стратегии. Препоръките на ESC обаче в никакъв случай не отменят индивидуалната отговорност на здравните специалисти да вземат подходящи и точни решения, съобразени със здравословното състояние на всеки пациент, след обсъждане с него и, когато е подходящо или необходимо, с лицето полагащо грижи за пациента. Отговорност на здравния специалист е и да провери правилата и наредбите, отнасящи се до лекарствата и медицинските изделия към момента на предписването.

2. Увод

2.1. Определение

Кардиомиопатиите се определят като структурни и функционални промени на камерния миокард, които не могат да се обяснят с ограничаваща кръвотока коронарна артериална болест или състояния на абнормно натоварване.[1] В исторически план тази група заболявания се дели на първични болести, при които сърцето е единственият засегнат орган и вторични форми, при които кардиомиопатията е проява на системна болест. Тези Препоръки възприемат класификационната система предложена от скорошен документ за позиция на ESC, в който кардиомиопатиите се определят по специфични морфологични и функционални критерии, а след това се групират във фамилни/генетични и нефамилни/негенетични подвидове, независимо от наличието на извънсърдечна болест.1

Хипертрофичната кардиомиопатия (ХКМП) се определя от наличието на задебеляване на левокамерната (ЛК, left ventricular, LV) стена, което не може да се обясни само с абнормни условия на натоварване.

Това определение е приложимо при деца и възрастни и не дава предварително предположение за етиологията на миокардната патология. Въпреки че този подход разширява обхвата на Препоръките и прави някои препоръки по-сложни, той съответства на ежедневната клинична

практика и дава по-голяма възможност за подобряване на диагностичната точност и лечението.

2.2. Обхват на Препоръките

Уникално за често срещано сърдечно-съдово заболяване, при пациенти с ХКМП има много малко рандомизирани контролирани клинични изпитвания.[2] По тази причина мнозинството от препоръките в този документ се дават на базата на обсервационни кохортни проучвания и експертни консенсуси. Целта е здравните специалисти да бъдат снабдени с практическа диагностична и терапевтична рамка обхващаща пациентите от всички възрасти и поради това, че при повечето пациенти има генетична причина за болестта им, в настоящите препоръки се разглежда и значението на дадена диагноза за семейството и се дават специфични съвети относно репродукцията и контрацепцията.

Възприемането на чисто морфологично определение на болестта означава, че броят на възможните етиологии е значителен, особено при малки деца. Тъй като е непрактично да бъде представен изчерпателен компендиум на всички възможни причини за ХКМП, Препоръките се фокусират върху най-честите генетични и негенетични подвидове, но се правят допълнителни препратки и към по-редки болести. По подобен начин, терапевтичните препоръки са фокусирани най-вече върху общи терапевтични въпроси, но, когато е възможно, препращат и към редки болести.

3. Епидемиология

Редица методологично различни проучвания в Северна Америка, Европа, Азия и Африка докладват честота на необяснимо увеличена ЛК дебелина в диапазона 0,02–0,23% при възрастни (*електронна таблица 1*).[3–12] Много от тях показват възрастово зависима честота с много по-ниски стойности при пациенти диагностицирани преди 25-годишната си възраст.[9] Честотата на ХКМП в педиатрични регистри е неизвестна, но популационни проучвания съобщават годишнастойности от 0,3 до 0,5 на 100 00013,14 (*електронна таблица 1*).Въпреки че ХКМП се предава по-често по автозомно доминантен начин (вижте раздел 6: Генетично тестуване и семеен скрининг), повечето проучвания съобщават за леко преобладаване на мъжкия пол (*електронна таблица 1*). Тези данни остават необяснени, но може би са израз на известни неточности в скриниговите статегии, както и на наличие на генетични и хормонални модификатори. Честотата на ХКМП при различните раси е еднаква.[3–12]

4. Етиология

В до 60% от младежите и възрастните с ХКМП болестта е автозомно доминантна и се причинява от мутации в гените на сърдечните саркомерни протеини.[15–19]

Пет до десет процента от случаите при възрастни са причинени от други генетични болести, включително наследствени метаболитни и невромускулни болести, хромозомни аномалии и генетични синдроми (*фигура 1*; *електронни таблици 2* и *3*).[20,21] Някои пациенти имат негенетични форми, които наподобяват генетичните форми на болестта, например сенилна (TTR) и лековерижна (AL) амилоидоза.[22,23]

4.1. Генни мутации на саркомерните протеини

Мутации в гените кодиращи тежковерижния бета-миозин (MYH7) и миозин-свързващия протеин C (MYBPC3) са отговорни за мнозинството от случаите; по-рядко засегнати гени включват тропонин I и T (TNNI3, TNNT2), тропомиозин алфа-1 верига (TPM1) лековерижен миозин 3 (MYL3). По принцип, пациенти с мутация на саркомерните протеини имат по-ранна клиника и по-честа фамилна анамнеза за ХКМП и внезапна сърдечна смърт (ВСС) от тези без мутация.[19,24] При тях има тенденция към по-тежка хипертрофия, микроваскуларна дисфункция и миокардна фиброза.[25] Няколко проучвания подсказват, че някои мутации на саркомерни протеини са свързани с по-лоша прогноза от други, но тези наблюдения се базират на малък брой засегнати лица, понякога има несъответствия между проучванията и те са ограничени от рядкостта на конкретните мутации.[26–32] Тази ситуация би трябвало да се подобри, тъй като в международни бази данни, като ClinVar (https://www.ncbi.nlm.nih.gov/clinvar/) се събират покачествени данни за отделни мутации. Повече от една генна мутация се установява в до 5% от индивидите и при тях има тенденция към по-ранна изява с по-тежък фенотип.[33–35]

4.2. Метаболитни нарушения

Много наследствени метаболитни болести са свързани с ЛК хипертрофия. Повечето се унаследяват по автозомно рецесивен път, но няколко са свързани с Х-хромозомата (*фигура 1*; *електронна таблица 3*).[21] Най-честите метаболитни нарушения при възрастни с ХКМП са болест на Anderson-Fabry, с честота около 0,5–1% при пациенти по-възрастни от 35–40 години,[36] и болести причинени от мутации в гена кодиращ γ2-субединицата на аденозин монофосфат-активиращата се протеин киназа (PRKAG2) с честота приблизително 1%.[37] Съобщената честота на мутациите в лизозом-асоциирания мембранен протеин 2 (LAMP-2), които причиняват болестта на Danon, варира в диапазона 0,7–2,7%.[38] Макар и също редки, метаболитните нарушения са отговорни за по-голям дял от ХКМП при деца и младежи.

4.3. Митохондриални кардиомиопатии

Първичните митохондриални нарушения се причиняват от мутации в нуклеарната или митохондриалната ДНК, които се предават автозомно доминантно, автозомно рецесивно, по Х-свързан начин и по майчина линия.[39] Най-често са причинени от мутации в гена кодиращ протеинови комплекси от дихателната верига (*електронна таблица 3*).[21] Клиничната картина на митохондриалните болести се различава типично по възрастта на проявяване и по обхвата и тежестта на органното участие.

4.4. Невромускулни болести

С изключение на атаксията на Friedreich,[40,41] ХКМП е рядко проява на невромускулна болест (*фигура 1, електронна таблица 3*).21 Съобщава се при някои мускулни дистрофии и вродени скелетни миопатии (напр. немалинова миопатия)[42] (*електронна таблица 3*)[21] и е свързана с мускулна слабост и контрактури причинени от мутации на ген FHL-1 (four-and-half [четири и половина] LIM domain-1).[43] Десминовите генни мутации типично

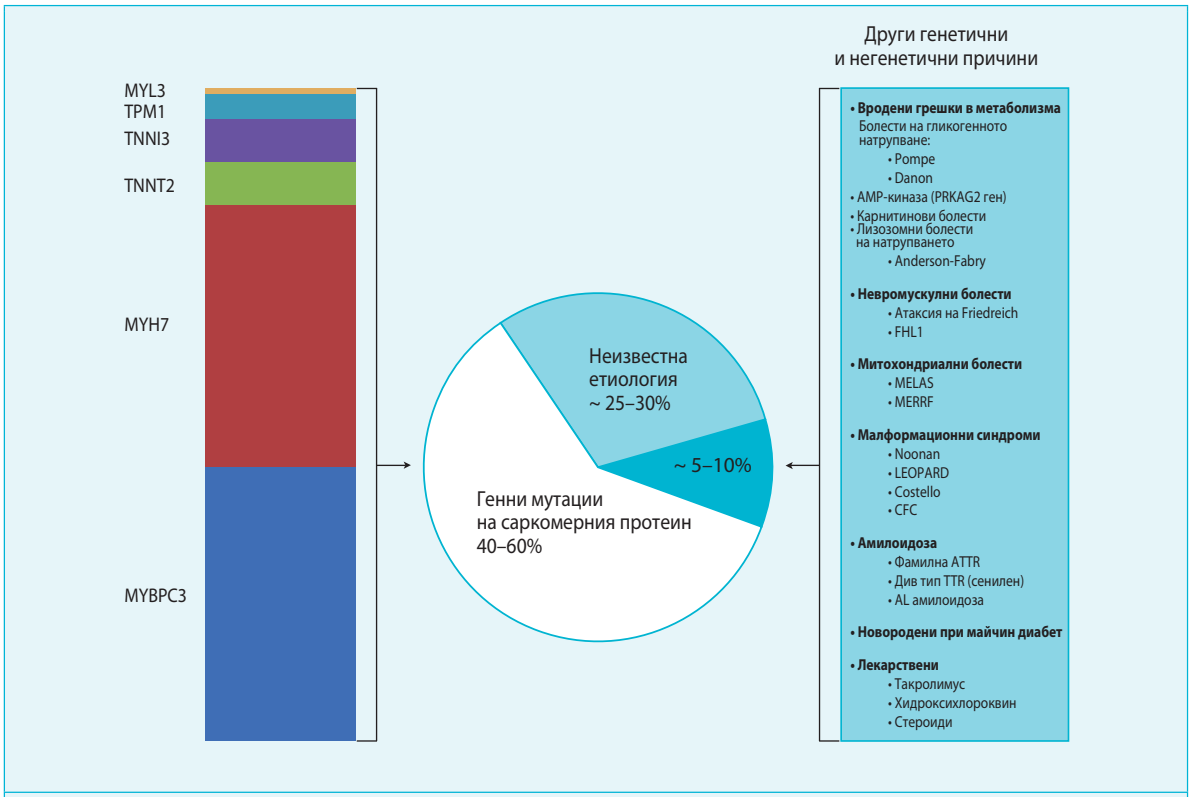

Мнозинството от случаите при младежи и възрастни се причиняват от генни мутации на саркомерните протеини. AL = лековерижен амилоид; AMP = АМФ (аденозин монофосфат); ATTR=амилоидоза, транстиретинов тип. CFC = кранио-фацио-кутанен; FHL-1 = протеин кодиран от FHL1 ген с четири и половина (four and a half) LIM домена; LEOPARD = пигментни невуси (lentigines), ЕКГ нарушения, очен хипертелоризъм, пулмонална стеноза, генитални аномалии, забавен растеж и сензоневрална глухота; MELAS = митохондриална енцефаломиопатия, лактацидоза и инсултоподобни епизоди; MERRF = миоклонична епилепсия с „парцаливи" мускулни влакна; MYL3 = миозин, лека верига 3; MYBPC3 = миозин-свързващ протеин C, сърдечен тип; MYH7 = миозин, тежка верига 7; TNNI3 = тропонин I, сърдечен; TNNT2 = тропонин T, сърдечен: TPM1 = тропомиозин 1 алфа верига; TTR = транстиретин.

Фигура 1: Различни етиологии на хипертрофична кардиомиопатия.

причиняват дилатативна и рестриктивна кардиомиопатия, но мога да се проявят с ХКМП и атрио-вентрикуларен (AV) блок.[44]

4.5. Малформационни синдроми

Няколко малформационни синдрома са свързани с ХКМП (*електронна таблица 3*). Най-чести са тези причинени от мутации на гени, които кодират протеини от пътя на Ras/митоген активираната протеин-киназа (MAPK), включително синдрома на Noonan,[45] LEOPARD (Lentigines, ECG abnormalities, Ocular hypertelorism, Pulmonary stenosis, Abnormal genitalia, Retardation of growth, and sensorineural Deafness)[46,47] (пигментни невуси, ЕКГ нарушения, очен хипертелоризъм, пулмонална стеноза, генитални аномалии, забавен растеж и сензоневрална глухота) и на Costello.48 Повечето се диагностицират в детска възраст, но някои по-леки форми (по-специално синдромът на Noonan) се пропускат в ранна възраст и се идентифицират в по-късна възраст.

4.6. Инфилтративна болест/възпаление

Сърдечната амилоидоза води до прогресивно нарастване на дебелината на лево- и деснокамерния миокард, междупредсърдния септум и AV клапи.[49] Лековерижната (AL) и наследствената транстиретинова (TTR) амилоидоза могат да засегнат изолирано сърцето или имат мултиорганна локализация, докато дивият тип (сенилна) TTR засяга предимно сърцето и лигамента на карпалния канал. Миокардният едем и клетъчната инфилтрация при остър миокардит могат да наподобят ХКМП, но той е обикновено преходен феномен придружен от други клинични и лабораторни данни насочващи към диагнозата.[50,51]

4.7. Ендокринни нарушения

Преходна камерна хипертрофия се наблюдава при малки деца на майки с диабет, даже и след добър диабетен контрол по време на бременността.[52] При възрастни левокамерна хипертрофия (ЛКХ) се съобщава във връзка с феохромоцитом53 и акромегалия,[54] но лечението на подлежащото ендокринно нарушение обикновено води до обратно развитие на хипертрофията.

4.8. Лекарства

Хроничната употреба на някои лекарства, включително анаболни стероиди, такролимус и хидроксихлороквин може да доведе до ЛКХ, въпреки че те рядко водят до задебеляване на левокамерната стена ≥1,5 cm.[55–57]

5. Диагностика

Диагностиката на ХКМП почива на откриването на увеличена дебелина на ЛК стена с образен метод, но фенотипът на болестта включва също и миокардна фиброза, морфологични промени на митралния клапен апарат, абнормна микроциркулаторна функция и електрокардиографски промени. Поради разнообразната етиология на тази болест, откриването на задебеляване на левокамерната стена, което не може да се обясни с условията на натоварване налага системно търсене на подлежаща причина. При много пациенти диагностичният процес включва специализирани лабораторни изследвания и при определени обстоятелства генетичен анализ (*фигура 2*).

5.1. Диагностични критерии

5.1.1. Възрастни

При възрастни ХКМП се дефинира като задебеляване на стената ≥15 mm в един или повече сегменти на ЛК миокард – при измерванес който и да е от образните методи (ехокардиография, сърдечен ядрено-магнитен резонанс [сЯМР] или компютърна томография [КТ]) – което не може да се обясни само с условията на натоварване.

Генетични и негенетични болести могат да се представят с по-малка степен на задебеляване (13–14 mm); в тези случаи диагнозата ХКМП изисква оценка на други признаци, включително фамилна анамнеза, несърдечни симптоми и признаци, промени в електрокардиограмата (ЕКГ), лабораторни изследвания и мултимодална образна сърдечна диагностика.

Чести диагностични предизвикателства са:

- Представянето в късна фаза на болестта с дилатирана и/или хипокинетична лява камера и изтъняване на ЛК стена (вижте раздел 8.2).
- Физиологична хипертрофия причинена от интензивни спортни тренировки (вижте раздел 12.1).
- Пациенти с придружаващ патология (вижте раздел 12.2 за хипертонията и раздел 12.4 за диагностиката и лечението на клапните болести).
- Изолирана базална септална хипертрофия при напраднала възраст (вижте раздел 12.3).

5.1.2. Деца

Както при възрастни, диагнозата на ХКМП изисква дебелина на ЛК стена по-голяма с повече от две стандартни отклонения от предвидената средна стойност (z-скор >2, а z-скорът се определя като брой стандартни отклонения от средната за популацията стойност).[58]

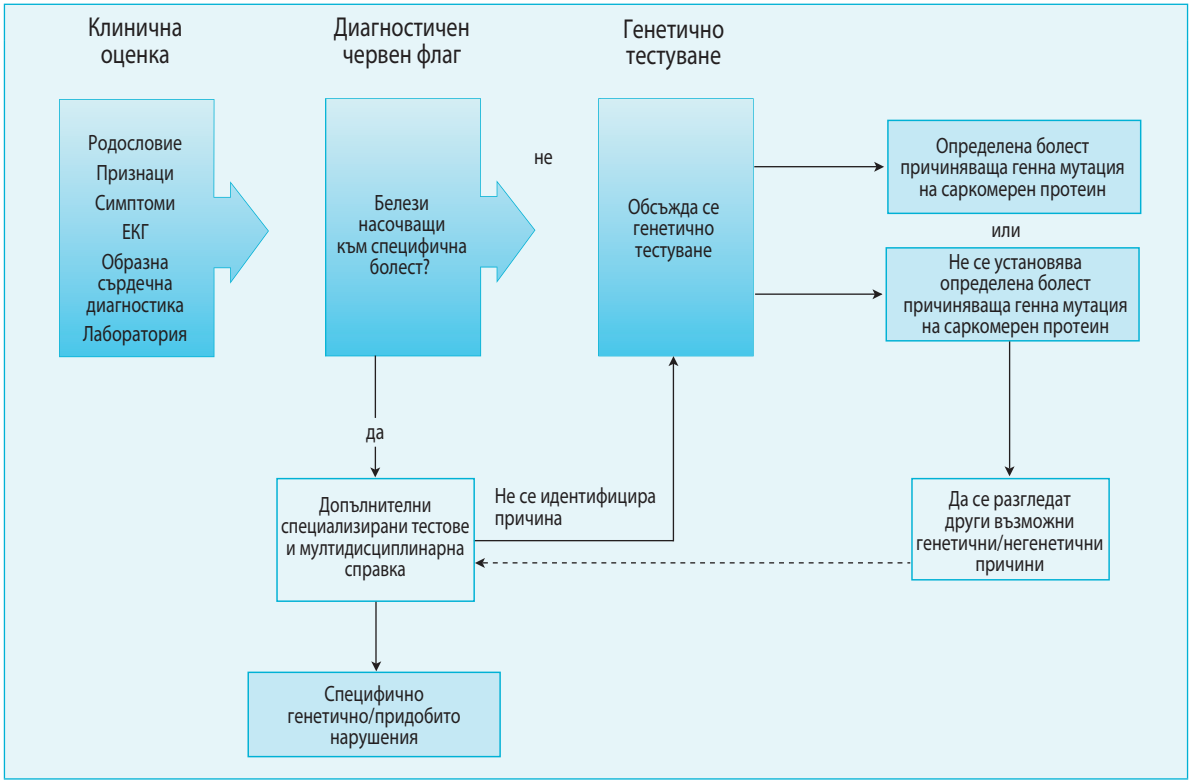

Фигура 2: Схематично обобщение на обичайния диагностичен подход към хипертрофичната кардиомиопатия. Забележки: 1. Обсъждането има важно значение преди и след тестуване за генетична болест. 2. При пациенти покриващи диагностичните критерии за ХКМП се препоръчва генетично тестуване, което би дало основание за генетичен скрининг на техните роднини. 3. За препоръки относно конкретните изследвания вижте съответните раздели. ЕКГ = електрокардиограма.

5.1.3. Роднини

Клиничната диагноза ХКМП при роднини по първа линия на пациенти с недвусмислена болест (ЛКХ ≥15 mm) се базира на необяснима по друг начин дебелина на ЛК стена ≥13 mm в един или повече ЛК миокардни сегмента, измерена с която и да е от образните сърдечни методи (ехокардиография, сърдечен ядрено-магнитен резонанс [сЯМР] или КТ).

Във фамилии с генетични форми на ХКМП носителите на мутации могат да имат недиагностични морфологични отклонения, които са свързани понякога с абнормна ЕКГ находка. Макар че специфичността на тези промени е ниска, в контекста на фамилната болест те могат да представляват ранна или лека експресия на болестта и наличието на множество признаци увеличава точността на предсказване в генотипизирани популации.[59–61] По принцип, наличието на всяко нарушение [например патологичен образ при изследване с Доплер на миокарда и стрейна,[62–64] непълно систолно движение напред (SAM) или удължено(и) платно(а) на митралната клапа и абнормни папилари мускули], особено в комбинация с патологична ЕКГ, повишава вероятността за болест при родните.[59,65,66]

5.2. Анамнеза и физикален статус

Възрастта е един от най-важните фактори, които трябва да се вземат предвид, когато се обсъждат възможните причини за ХКМП. Например, наследствените метаболитни нарушения и вродените дизморфични синдроми са много по-чести при новородени и пеленачета, отколкото при по-големи деца или възрастни, докато дивият тип TTR-асоциирана амилоидоза се среща най-вече при мъже на възраст над 65 години.

Съставянето на родословно дърво включващо три до четири поколения спомага за потвърждаване на генетичния произход на болестта и идентифицира други членове на фамилията, които имат риск за развитие на болестта. Специфичните признаци заслужаващи отбелязване във фамилната анамнеза включват внезапна сърдечна смърт, не-

Таблица 3: Примери за признаци и симптоми насочващи към специфична диагноза (по Rapezzi *et al.*[67])

Симптоми/признаци	Диагноза
Трудно заучаване, забавено умствено развитие	• Митохондриални болести • Синдроми Noonan/LEOPARD/Costello • Болест на Danon
Сензоневрална глухота	• Митохондриални болести (особено с диабет) • Болест на Anderson-Fabry • Синдром LEOPARD
Зрителни нарушения	• Митохондриални болести (ретинална болест, атрофия на оптичния нерв) • Свързана cTTR амилоидоза (памуковиден тип помътнявания в стъкловидното тяло) • Болест на Danon (пигментозен ретинит) • Болест на Anderson-Fabry (катаракти, помътнявания на корнеята)
Нарушена походка	• Атаксия на Friedreich
Парестезии/сензорни нарушения/невропатична болка	• Амилоидоза • Болест на Anderson-Fabry
Синдром на карпалния канал	• Свързана cTTR амилоидоза (особено когато е двустранен и при мъжки пол на пациента)
Мускулна слабост	• Митохондриални болести • Болести на гликогенното натрупване • FHL1 мутации • Атаксия на Friedreich
Птоза на клепача	• Митохондриални болести • Синдроми Noonan/LEOPARD • Миотонична дистрофия
Пигментни невуси/петна café au lait	• Синдроми Noonan/LEOPARD
Ангиокератома, хипохидроза	• Болест на Anderson-Fabry

FHL1 = four and a half (четири и половина) LIM домена 1; LEOPARD = пигментни невуси, ЕКГ нарушения, очен хипертелоризъм, пулмонална стеноза, генитални аномалии, забавен растеж и сензоневрална глухота; TTR = транстиретин.

Таблица 4: Електрокардиографски нарушения насочващи към специфична диагноза или морфологични варианти[67])

Находка	Коментар
Скъсен PR интервал/преексцитация	Преексцитацията е чест белег на болести на натрупването (Pompe, PRKAG2 и Danon) и митохондриални болести (MELAS, MERFF). Скъсен PR интервал без преексцитация се наблюдава при болест на Anderson-Fabry.
AV блок	Прогресивно удължаване на атриовентрикуларната проводимост се среща често при митохондриални болести, някои болести на натрупването (включително болест на Anderson-Fabry), амилоидоза, десминопатии и при пациенти с мутации на PRKAG2.
Екстремна ЛКХ (Скор на Sokolow ≥50)	Екстремно голям QRS волтаж е типичен за болести на натрупването като болести на Pompe и на Danon, но могат да бъдат причинени и само от преексцитация.
Нисък QRS волтаж (или нормални волтажи, въпреки увеличената дебелина на ЛК стена)	Нисък QRS волтаж при липса на перикарден излив, затлъстяване и белодробна болест се среща рядко при ХКМП (ограничен до случаи в краен етап на развитие), но се установява в до 50% от пациентите с AL амилоидоза и 20% с TTR амилоидоза. Диференциалната диагноза между ХКМП и сърдечна амилоидоза се подпомага чрез измерване на отношението между QRS волтажи и дебелина на ДК стена.
Екстремно отклонение нагоре ("северозапад") на оста на QRS	Наблюдава се при пациенти със синдром на Noonan, които имат тежка базална хипертофия разпространяваща се към ДК изходен тракт.
Гигантска негативна инверсия на Т вълните (>10 mm)	Гигантска негативна инверсия на Т вълните в прекордиалните и/или долнолатералните отвеждания насочва към участие на ЛК връх.
Патологични Q зъбци с ширина ≥40 ms и/или дълбочина ≥25% от R зъбеца и/или с дълбочина ≥3 mm в минимум две съседни отвеждания, с изключение на aVR	Патологично дълбоките Q зъбци в долнолатералните отвеждания, обикновено с позитивна Т вълна, са свързани с асиметрично разпределение на ЛКХ. Патологично широките Q зъбци (≥40 ms) са свързани със зони на заместителна фиброза.
Конкавна (вдлъбната) елевация на ST-сегмента в латерални гръдни отвеждания	Някои пациенти с апикална или дистална хипертрофия развиват малки апикални аневризми, свързани понякога с миокарден цикатрикс. Те могат да се установят със сърдечен ЯМР, вентрикулография или контрастна ехокардиография и понякога са съчетани с ST-елевация в латералните гръдни отвеждания.

AV = атриовентрикуларен; AL = лековерижен амилоид; ЯМР = ядрено-магнитен резонанс; ХКМП = хипертрофична кардиомиопатия; ЛК = левокамерна;ЛКХ = левокамерна хипертрофия; MELAS = митохондриална енцефаломиопатия, лактацидоза и инсулто-подобни епизоди; MERRF = миоклонична епилепсия с „парцаливи" мускулни влакна; PRKAG2 = гама-2 субединица на аденозин монофосфат-активираната протеин киназа; ДК = деснокамерна; TTR = транстиретин.

обяснима сърдечна недостатъчност, сърдечна трансплантация, имплантиран пейсмейкър и дефибрилатор и данни за системна болест (инсулт в ранна възраст, слабост на скелетната мускулатура, бъбречна дисфункция, диабет, глухота и т.н.). Родословният анализ може да определи също и вероятния начин на унаследяване. Повечето генетични форми на ХКМП са автозомно доминантни (*електронна таблица 2*) и по тази причина се характеризират с наличие на засегнати индивиди във всяко поколение, с предаване от родител на деца от двата пола (включително от мъжки на мъжки пол) и 50% риск от предаване на следващото поколение. Х-свързано унаследяване трябва да се подозира, ако единствените или най-тежко засегнатите индивиди са от мъжки пол и има предаване само от мъж на мъж. Автозомно рецесивно унаследяване – най-редкият модел – е вероятен, когато и двамата родители на пробанда не са засегнати, но имат кръвно родство. Когато болестта се предава от жени – а не от мъже – на деца от двата пола трябва да се имат предвид мутации на митохондриалната ДНК.

Много индивиди с ХКМП имат минимални оплаквания или са безсимптомни. В тези случаи диагнозата може да бъде случайна или в резултат на скрининг. Някои пациенти имат ангина, диспнея, палпитации и синкоп (вижте раздел 8: Оценка на симптоматиката). Редица несърдечни симптоми насочват към специфични диагнози (*таблица 3*).[67] Общият физикален преглед също може да даде диагностични насоки при пациенти със ХКМП, свързана с генетични или метабилитни синдроми. Парадоксално, сърдечно-съдовото изследване е често нормално, но при пациенти с левокамерна обструкция на изходния тракт (ЛКОИТ, LV outflow tract obstruction, LVOTO) могат да бъдат идентифицирани редица типични признаци, включително бързо покачване и бързо спадане на артериалния пулс и систолен шум на изтласкване по левия стернален ръб с ирадиация към горната част на десния стернален ръб и върха. Интензивността на шума нараства при прилагането на прийоми, които намаляват камерното преднатоварване или следнатоварване, като изправяне от клекнало положение и опит за форсирано издишване при запушени уста и нос (прийом на Valsalva). Повечето пациенти с ЛКОИТ имат също и признаци на митрална регургитация.

5.3. Електрокардиография в покой и амбулаторна ЕКГ

При първия преглед на пациента, стандартната 12-канална ЕКГ може да е нормална (6% в кохортни проучвания при пациенти насочени към специалист), но по принцип показва различна комбинация от ЛКХ, ST–T-промени и патологични Q-вълни.[68] Промените в ЕКГ, които обикновено отразяват други състояния, като миокардна исхемия или инфаркт в комбинация с ехокардиографската находка и с ЯМР, могат – в съчетание с възрастта към момента на диагностициране, модела на унаследяване и придружаващите клинични признаци – да насочат към подлежащата диагноза или да покажат разпространението на хипертрофията и миокардната фиброза (*таблица 4*). По тази причина, при първия преглед се препоръчва ЕКГ на всички индивиди с известна или суспектна ХКМП, която се повтаря, ако настъпи промяна в симптоматиката при пациенти с уточнена диагноза. ЕКГ също е чувствителен, макар и неспецифичен – ранен маркер на болестта при роднини.[61]

Честотата, на регистрираната по време на амбулаторно електрокардиографско мониториране аритмия зависи от възрастта. Безсимптомна непродължителна камерна тахикардия (НПКТ, nonsustainedventricular tachycardia, NSVT) с честота между 120 и 200 удара в минута (beats per minute, BPM), се среща при 25% от възрастните с ХКМП.[69,70] Пароксизмални надкамерни аритмии се наблюдават по време на амбулаторно електрокардиографски мониториране в до 38% от пациентите.[70] Амбулаторно ЕКГ мониториране се препоръчва при началната клинична оценка за проверка на риска от внезапна сърдечна смърт (раздел 9.5: Внезапна сърдечна смърт) и инсулт (раздел 9.4: Предсърдна тахиаритмия).

Препоръки за електрокардиография

Препоръки	Клас[a]	Ниво[b]	Изт[c]
Стандартна 12-канална електрокардиография се препоръчва при пациенти със суспектна хипертрофична кардиомиопатия за подпомагане на диагностиката и осигуряване на ключ за изясняване на подлежащата патология.	I	B	61, 67, 68
Препоръчва се 48-часово амбулаторно ЕКГ мониториране при началната клинична оценка за откриване на предсърдни и камерни аритмии.	I	B	69–73

[a] Клас на препоръките.
[b] Ниво на доказателственост.
[c] Източник(ци) подкрепящи препоръките.
ЕКГ = електрокардиографско.

5.4. Ехокардиография

Ехокардиографията играе главна роля в диагностиката и наблюдението при ХКМП. При повечето пациенти хипертрофията засяга предимно междукамерния септум в базалните ЛК сегменти, но често се разпространява към латералната стена, задния септум и ЛК връх.[74] Тъй като увеличената дебелина на камерната стена може да има всякаква локализация (включително дясната камера), наличието, разпространението и тежестта на хипертрофията трябва да бъдат документирани с помощта на стандартизиран протокол на изобразяване на напречно сечение в няколко проекции. Правилното ориентиране и успоредността на лъча на ортогоналните равнини има основно значение за избягване на коси срезове и съответно надценяване на дебелината на стената. Измерването на дебелината на ЛК стена трябва да се прави в теледиастола, за предпочитане в късо-осеви проекции. М-мод измервания в парастернална дълго-осева проекция трябва по възможност да се избягват с цел да се избегне надценяване на септалната дебелина поради коси срезове. При всички образни методики трябва да се спазва стандартизиран подход на миокардна сегментация и номенклатура.[75]

5.4.1. Оценка на дебелината на левокамерната стена

Редица ехокардиографски показатели служат за полуколичествена оценка на ЛКХ, но единственият най-подходящ параметър за диагностични цели е максималната дебелина на ЛК стена на всяко равнище.

При пациенти с известна или суспектна ХКМП основно значение има измерването на всички ЛК сегменти от основата до върха, което гарантира регистрация на дебелината на стената на митрално, среднокухинно и апикално ниво.

Точното измерване на дебелината на ЛК стена може да се окаже трудно, когато хипертрофията е ограничена до един или два сегмента, особено до предно-латералната стена или ЛК връх.[74,76–80] В тези случаи по време на образната диагностика трябва да се вземат допълнителни мерки (напр. ангулация на трансдюсера за избягване на проблеми свързани с латералната резолюция и скъсяване). Прецизно изобразяване на върха от парастернална и множество апикални проекции е необходимо също така за откриване на апикална ХКМП. Ако даден сегмент не се изобразява достатъчно, трябва да се обсъди ЛК контрастиране с ултразвукови контрастни средства и/или със сЯМР.[81]

5.4.2. Съчетани аномалии на митралната клапа и левокамерния изходен тракт

Приблизително една трета от пациентите имат SAM на платната на митралната клапа в покой, което води до обструкция на ЛК изходен тракт, докато друга третина имат латентна обструкция – само при прилагане на прийоми, които променят условията на ЛК натоварване и контрактилитет (вижте 5.4.3: Оценка на латентната обструкция).[82–85] Други морфологични признаци, които допринасят за ЛКОИТ включват аномалии на папиларните мускули (хипертрофия, изместване напред и навътре, директна инсерция към предното митрално клапно платно) и аномалии на митралната клапа, като елонгация или добавъчна тъкан.[78,86–90] Въпреки че динамичната ЛКОИТ е типична за пациенти с ХКМП, тя се среща и при други състояния, като калциноза на задната част на митралния пръстен, хипертония, хиповолемия и хиперконтрактилни състояния.

ЛКОИТ обикновено се определя като измерен с Доплер едномоментен пиков градиент на налягането в изходния тракт ≥30 mm Hg в покой или при физиологични провокации, като прийом на Валсалва, изправено положение и натоварване. Градиент ≥50 mm Hg обикновено се счита за праг, при който ЛКОИТ става хемодинамично значима. Това схващане идва от проучвания, които демонстрират прогресивно затруднение на кръвотока над тази стойност.[78]

Важно е, когато се установи градиент в ЛК кухина, по системен начин да се изключи обструкция, която не е свързана със SAM, като например субаортна мембрана, аномалии на платната на митралнта клапа и среднокухинна обструкция, особено когато се планира интервенция за облекчаване на ЛК обструкция на изходния тракт.

Системната двуизмерна (2D) и Doppler ехокардиография обикновено е достатъчна за определяне на механизма и тежестта на ЛКОИТ, но когато неинвазивните образи са лоши, при избрани пациенти може да се обсъди измерване на наляганията с трансезофагеална ехокардиография (TEE, transoesophageal echocardiography, TOE) или чрез инвазивни измервания в комбинация със сЯМР.

Систолното движение напред на митралната клапа почти винаги води до невъзможност за нормална коаптация на платната и митрална регургитация, която се осъществява типично в средата до края на систолата и има долно-латерална посока; определянето на скоростта и момента на поява на систолния джет спомага за диференцирането му от турбуленциите в ЛК изходен тракт. Свързаната със SAM митрална регургитация е с динамично естество и тежестта и варира според степента на ЛКОИТ.[78,91,92]

Наличието на митрална регургитация с централен или насочен напред джет трябва да породи съмнение за болест на самата митрална клапа и да доведе при нужда до допълнителна оценка с TEE.

5.4.3. Оценка на латентната обструкция

Идентификацията на ЛКОИТ е важна за лечение на симптоматиката и оценка на риска от внезапна сърдечна смърт (вижте раздел 9.5: Внезапна сърдечна смърт). При всички пациенти се препоръчва 2D и Doppler ехокардиография по време на пробата на Valsalva в седящо и полулегнало положение – а след това, ако не е провокиран градиент – в изправено положение (фигура 3).[78,93] Работна стес-ехокардиография се препоръчва при симптомни пациенти, когато стандартната провокация не успее да индуцира ЛКОИТ ≥50 mm Hg. Фармакологична провокация с добутамин не се препоръчва, тъй като не е физиологична и понякога не се понася добре от пациента. Същото се отнася и за нитратите, които не възпроизвеждат индуцираните при натоварване градиенти и трябва да бъдат запазени за пациенти, които не са в състояние да изпълняват процедури свързани с физиологичен стрес.[94] Има някои данни, че постпрандиалните градиенти са по-високи от тези, които се установяват на гладно, а предварителното лечение с ß-блокери често намаляват честотата и тежестта на провокираните при физическо натоварване градиенти в ЛК изходен тракт.[95] Тъй като данните сравняващи стрес-ехокардиографските протоколи[93,95–98] са относително оскъдни, лабораториите трябва да разработят собствени протоколи и да осигурят добро обучение по провеждането им.

При безсимптомни пациенти стандартните провокационни прийоми са полезни за рискова стратификация (вижте раздел 9.5: Внезапна сърдечна смърт), но рутинната работна стрес-ехокардиография в тази ситуация не е оценена проспективно и трябва да се има предвид само при избрани пациенти, когато наличието на градиент на ЛКОИТ би имало отражение върху препоръките за начин на живот и решенията за медикаментозно лечение.

5.4.4. Левопредсърдна дилатация

Лявото предсърдие (ЛП, left atrium, LA) често е уголемено и размерите му дават важна прогностична информация.[72,73,99] Въпреки че повечето публикувани проучвания използват предно-задния ЛП диаметър, има съобщение с около 100 пациенти, при което е използвана сравнителна оценка на отнесения към телесната повърхност ЛП обем.[101,102] Причината за ЛП дилатация е многофакторна, но най-честите механизми са свързана със SAM митрална регургитация и повишени налягания на ЛК пълнене.

5.4.5. Оценка на диастолната функция

Пациентите с ХКМП често имат диастолна дисфункция, а отчитането на наляганията на ЛК пълнене помага за преценка на симптоматиката и определяне на стадия на болестта. Доплер ехокардиографските параметри са чувствителен показател за диастолна функция, но се влияят от условията на пълнене, сър-

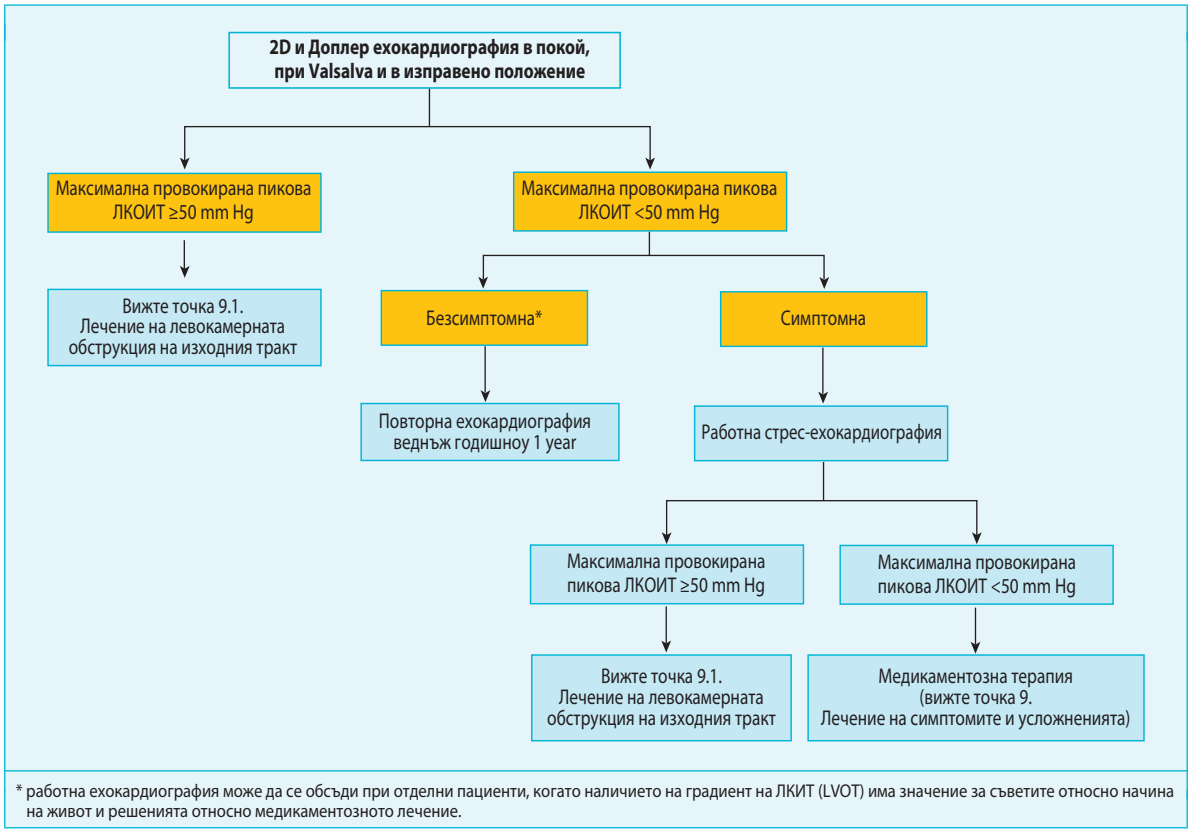

Фигура 3: Протокол за оценка и лечение на левокамерната обструкция на изходния тракт (ЛКОИТ).

дечната честота и възрастта, а и не съществува един-единствен ехокардиографски параметър, който може да се използва като отличителен диагностичен белег за ЛК диастолна дисфункция.[103] По тази причина, като част от рутинното изследване при ХКМП се препоръчва комплексна оценка на диастолната функция, включваща изобразяване на миокарда с Доплер, скорост на кръвотока в белодробните вени, систолно налягане в белодробната артерия и ЛП размери.[103] Пациентите с рестриктивен модел на ЛК пълнене [отношение на пиковата скорост на ранно пълнене (E) към пиковата скорост на късно пълнене (A) през митралната клапа ≥2; време на децелерация на E-вълната ≤150 ms] най-често са с по-голям риск от неблагоприятен клиничен изход, дори и при запазена изтласкваща фракция (ИФ, ejection fraction, EF).[104,105] Данните за съпоставимост между получените въз основа на образното Доплерово изследване на миокарда неинвазивни налягания на ЛК пълнене и инвазивната манометрия са противоречиви,106 но някои проучвания показват, че повишеното отношение между ранната скоростта на трансмитрално пълнене (E) и ранната скорост на митралния пръстен (e') >12–15 корелира с теледиастолното ЛК налягане, работния капацитет и прогнозата.[107,108]

5.4.6. Систолна функция

Радиалната контрактилна функция (ФИ или фракция на скъсяване) в типичния случай е нормална или увеличена при пациенти с ХКМП. ФИ обаче е неточен показател за ЛК систолна функция при наличие на хипертрофия.[109] Надлъжните скоростни и деформационни миокардни параметри (стрейн и скорост на стрейна) получени с Доплер или „speckle tracking" техники за изобразяване на миокарда са често намалени, въпреки нормалната ИФ и могат да бъдат патологично променени преди развитието на хипертрофия на сърдечната стена при генетично засегнати роднини. Надлъжната миокардна деформация е типично намалена в местата на хипертрофия.[110]

5.4.7. Значение на ехокардиографията за диференциалната диагноза

Редица електрокардиографски белези могат да насочат към специфична диагноза (таблица 5).[67] Концентричната хипертрофия е по-честа при метаболитни и инфилтративни болести, а двукамерната хипертрофия и обструкцията на изходния кръвоток на двете камери е честа при синдром на Noonan и подобни нарушения. Белези насочващи към миокардни болести на натрупването или инфилтрация са светеща или зърниста структура, малък перикарден излив, задебеляване на междупредсърдния септум, нодуларно задебеляване на аортната клапа и леко намалена ИФ с рестриктивна физиология.

5.4.8. Контрастна ехокардиография

Апикалната хипертрофия може да бъде пропусната, поради артефакти в съседство. Лошата визуализация на латералната ЛК стена може също да скрие локалната хипертрофия. В случай на съмнение трябва да се използват интравенозни ултразвуково-контрастни средства за очертаване на ендокарда.81

Таблица 5: Ехокардиографски признаци насочващи към специфични етиологии (по Rapezzi *et al.*[67])

Находка	Специфични болести, които трябва да се имат предвид
Задебеляване на междупредсърдната преграда	Амилоидоза
Задебеляване на AV клапи	Амилоидоза; Болест на Anderson-Fabry
Задебеляване на свободната стена на ДК	Амилоидоза, миокардит, болест на Anderson-Fabry, синдром на Noonan и сродни болести
Малък до умерен перикарден излив	Амилоидоза, миокардит
Камерен миокард с вид на матово стъкло при 2D ехокардиография	Амилоидоза
Концентрична ЛКХ	Болести на гликогенното натрупване, болест на Anderson-Fabry, PRKAG2 мутации
Екстремна концентрична ЛКХ (дебелина ≥30 mm)	Болест на Danon, болест на Pompe
Глобална ЛК хипокинезия (с или без ЛК дилатация)	Митохондриална болест, свързана с TTR амилоидоза, PRKAG2 мутации, болест на Danon, миокардит, напреднала саркомерна ХКМП, болест на Anderson-Fabry
Деснокамерна обструкция на изходния тракт	Синдром на Noonan и сродни болести

2D = двуизмерна; AV = атриовентрикуларни; КМП = хипертрофична кардиомиопатия; ЛК = левокамерна; ЛКХ = левокамерна хипертрофия; PRKAG2 = гама-2 субединица на аденозин монофосфат-активираната протеин киназа; ДК = дясна камера; TTR = транстиретин.

При всички пациенти подлежащи на септална алкохолна аблация (САА, septal alcohol ablation, SAA) се препоръчва контрастна ехокардиография за определяне на правилното място на приложение на алкохола (вижте раздел 9.1.3.2: Септална алкохолна аблация).[111–113]

5.4.9. Трансезофагеална ехокардиография

Трансторакална ехокардиография трябва да се има предвид при пациенти с лош трансторакален ехографски прозорец, като алтернатива или допълнение към сЯМР. Тя е особено полезна при пациенти с ЛКОИТ с неясен механизъм, за оценка на митралния клапен апарат преди септална редукционна процедура и когато се подозира тежка митрална регургитация причинена от болест на самата

Препоръки за трансторакална ехокардиографска оценка при хипертрофична кардиомиопатия

Препоръки	Клас[a]	Ниво[b]	Изт[c]
При всички пациенти с ХКМП за начална оценка се препоръчва 2D и Доплер ехокардиография в покой и на фона на прийоми на Valsalva в седящо или полулежащо положение, а след това – ако не е провокиран градиент – в изправено положение.	I	B	72–74, 76, 78, 82, 83, 99, 119–121
Препоръчва се измерване на максималната диастолна дебелина на стената с помощта на 2D в късо-осеви проекции във всички ЛК сегменти – от основата до върха.	I	C	74–80
Препоръчва се подробна оценка на ЛК диастолна функция, включително пулсов Доплер на входящия кръвоток през митралната клапа, скорости на ниво митрален пръстен с тъканен Доплер, скорости на кръвотока в белодробните вени, систолно налягане в белодробната артерия и измерване на размерите и обема на ЛП.	I	C	103–105
При симптомни пациенти с едномоментен пиков градиент през ЛК изходен тракт в покой или при провокацияд <50 mm Hg се препоръчва 2D и Доплер ехокардиография по време на натоварване в изправено, седящо или полулежащо положение на тялото за откриване на провокираща се ЛКОИТ (LVOTO) и индуцираща се при усилие митрална регургитация.	I	B	84, 85, 93, 94
При безсимптомни пациенти с едномоментен пиков градиент през ЛК изходен тракт в покой или при провокацияд <50 mm Hg може да се обсъди 2D и Доплер ехокардиография по време на натоварване в изправено, седящо или полулежащо положение на тялото, когато наличието на градиент на ЛКОИТ има значение за съветите, които ще бъдат дадени, относно начина на живот и решенията по отношение на медикаментозното лечение.	IIb	C	84, 85, 93, 94
При пациенти със субоптимален образ или със суспектна апикална ЛК хипертрофия или аневризма трябва да се обсъди ТТЕ с контрастиране на ЛК кухина – с помощта на вещества за контрастна ехокардиография – като алтернатива на образната диагностика със сърдечен ЯМР.	IIa	C	81
Контрастна интракоронарна ехокардиография се препоръчва при всички пациенти подложени на САА, за да се осигури правилно локализиране на алкохола.	I	B	111–113

[a] Клас на препоръките.
[b] Ниво на доказателственост.
[c] Източник(ци) подкрепящи препоръките.
[d] Провокация с прийоми на Валсалва, изправено положение или перорален нитрат.
2D = двуизмерна; ЯМР = ядрено-магнитен резонанс; ЛП = ляво предсърдие; ЛК = левокамерна; ЛКОИТ (LVOTO) = левокамерна обструкция на изходния тракт (left ventricular outflow tract obstruction); САА = септална алкохолна аблация; ТТЕ = трансторакална ехокардиография.

клапа.[114–117] При пациенти подложени на септална миотомия трябва да се използва периоперативна TEE за насочване на хирургичната стратегия и за откриване на хирургични усложнения (дефект на междукамерния септум и аортна регургитация (AP, aortic regurgitation, AR) и остатъчна ЛКОИТ.[116–118] Рядко се налага TEE с интракоронарно инжектиране на контраст в набелязаната септална перфорантна артерия за насочване на септалната алкохолна аблация, когато трансторакалният прозорец е недостатъчен за визуализиране на контраста в миокарда.

Препоръки за трансезофагеална ехокардиография

Препоръки	Клас[a]	Ниво[b]	Изт[c]
Периоперативна TEE се препоръчва при пациенти подлежащи на септална миектомия за потвърждаване на механизмите на ЛКОИТ с цел направляване на хирургичната стратегия, за оценка на следхирургичните усложнения и за откриване на остатъчна ЛК обструкция на изходния тракт.	I	C	114–118
TEE трябва да се обсъди при пациенти с ЛКОИТ, ако механизмът е неясен или за преценка на митралния клапен апарат преди редуцираща септална процедура или когато се подозира тежка митрална регургитация причинена от патология на самата клапа.	IIa	C	114–117
TEE с интракоронарно инжектиране на контраст в нарочената септална перфорантна артерия трябва да се обсъди за направляване на септалната алкохолна аблация, когато трансторакалните прозорци са недостатъчни за добра визуализация на ехоконтраста в миокарда.	IIa	C	122

[a] Клас на препоръките.
[b] Ниво на доказателственост.
[c] Източник(ци) подкрепящи препоръките.
[d] Провокация с прийоми на Валсалва, изправено положение или перорален нитрат.
2D = двуизмерна; ЯМР = ядрено-магнитен резонанс; ЛП = ляво предсърдие; ЛК = левокамерна; ЛКОИТ (LVOTO) = левокамерна обструкция на изходния тракт (left ventricular outflow tract obstruction); CAA = септална алкохолна аблация; TTE = трансторакална ехокардиография.

5.5. Сърдечно-съдов ядрено-магнитен резонанс

Сърдечно-съдовият ядрено-магнитен резонанс обхваща няколко метода, които осигуряват детайлна информация за сърдечната морфология, камерната функция и особеностите на миокардната тъкан.[123] Оценката със сърдечно-съдов ядрено-магнитен резонанс при пациенти с известна или суспектна ХКМП трябва да бъде съобразена с последните препоръки на ESC (http://www.escardio.org/communities/EACVI) и трябва да се извърши и интерпретира от екипи с експертиза в образната диагностика на сърцето и в оценката на миокардните болести.

5.5.1. Оценка на камерната морфология и функция

При началната оценка на пациенти с ХКМП трябва да се има предвид сЯМР, ако локалните ресурси и експертиза го позволяват.

При пациенти с добър ехокардиографски образ сърдечният ЯМР дава съизмерима информация за камерната функция и морфология,[124,125] но при пациенти с лош акустичен прозорец или лоша визуализация на отделни сегменти – например предно-латералната стена, ЛК връх и дясната камера – подпомага поставянето на диагнозата ХКМП.[126,127] Подобно на 2D ехокардиографията, дебелината на стената може да бъде надценена при коси срезове (особено на ЛК връх) или при включване на парасептални структури, като модераторен банд или добавъчни хорди. Надценяване на дебелината на стената е възможно и при погрешна ехографска регистрация на градиента и в тези случаи се предпочитат серийни кино-образи в развитие при неравновесно състояние (steady-state free precession, SSFP). Образната диагностика със сърдечен ЯМР е по-добро средство за измерване на ЛК маса от трансторакалната ехокардиография (TTE), но самата ЛК маса показва слаба корелация с максималната дебелина на стената и може да бъде нормална при пациенти с несиметрична ХКМП, особено когато тя засяга по-малко от два ЛК сегмента.[124,128] Сърдечният ЯМР е по-добър метод за откриване на върхова и предно-латерална ЛК хипертрофия, аневризми[129] и тромби[130] от стандартната 2D ехокардиография и има по-голяма чувствителност за трудно доловимите прояви на болестта, като миокардни крипти и аномалии на папиларните мускули, при пациенти с генни мутации на саркомерни протеини.[131–133]

За определяне на пиковата стойност на кръвотока в изходния тракт на лявата камера при пациенти с ЛКОИТ може да се използва картиране (mapping) на фазовото движение на вълната, но правилното намиране на успоредна на кръвотока равнина за да се измери най-високата скорост отнема много време и е свързано с чести грешки. Нееднаквото движение на вълните вътре в самите воксели и загубата на сигнал поради фазови отклонения също затруднява точната количествена оценка на турбулентния кръвоток и затова градиентът в изходния ЛК тракт може да бъдат измерен само в покой. По тази причина Доплер ехокардиографията остава метод на избор за определяне на ЛКОИТ. Също така, макар че в ръцете на опитни специалисти фазово-контрастният сЯМР (PC-CMR) дават силно възпроизводими и точни данни за скоростта на входящия кръвоток през митралната клапа и кръвотока в белодробните вени, ехокардиографията е предпочитан метод за оценка на диастолната функция в рутинната практика.[103]

В избрани случаи с неоптимален ехокардиографски образ, сЯМР е в помощ на предоперативното планиране при хирургична миектомия, особено при пациенти с ЛК обструкция на повече от едно ниво (ЛК изходен тракт и средата на кухината) и при пациенти с аномалии на десно-камерния (ДК, right ventricular, RV) изходен тракт. Сърдечният ЯМР може да определи количествено и тъканната некроза индуцирана от септална алкохолна аблация, както и да локализира цикатризацията и регресията на ЛК маса след процедура.[134,135]

5.5.2. Миокардна фиброза

Предвид присъщите на различните тъкани магнитни свойства и разпределението на гадолиний-съдържащото контрастно вещество, сЯМР може да се използва за диагностика на експанзията на миокардния интерстициум в резултат на фиброза. Късно гадолиниево контрастиране (late gadolinium enhancement, LGE) се установява при 65% (диапазон 33–84%) от пациентите и то е разпределено по типичен начин кръпковидно в средата на стената в зоните на хипертрофия и в предната и задната инсерционни точки на ДК.[136] Късното гадолиниево контрастиране е необичайно за нехипертрофичните сегменти, освен в напреднал стадий на болестта, когато често се намира равномерно LGE в съчетание с изтъняване на сърдечната стена.[136] Късното гадолиниево контрастиране може да се дължи на повишена ригидност на миокарда и патологично ЛК ремоделиране, а степента на LGE е свързана с по-чести регионални нарушения на съкратимостта на сърдечната стена. Късното гадолиниево контрастиране варира значително в зависимост от използвания метод за количествена оценка, а методът използващ 2 стандартни отклонения е единственият потвърден спрямо патоанатомичната находка метод.[137]

Оценката на LGE преди инвазивно лечение на ЛКОИТ може да се окаже полезна за избора на най-подходяща терапия, тъй като показва степента на септална фиброза (вижте раздел 9.1).

5.5.3. Късно гадолиниево контрастиране и прогноза

Отношението между LGE и дългосрочния изход е изследвано в шест проучвания,[138–143] четири от които са включени в мета-анализ (*електронна таблица 4*).[144] Всички публикувани проучвания са ограничени от нарушения в селекцията и насочването, непълна оценка на риска и разлики в протоколите на скениране и количествена оценка на LGE. Обобщените данни потвърждават връзка между LGE и сърдечно-съдовата смъртност, смъртността от сърдечна недостатъчност и общата смъртност, но показват единствено тенденция към по-виск риск от ВСС (SCD).[144] Съществува връзка между късното гадолиниево контрастиране и НПКТ (NSVT) при Holter мониториране.[140,142]

В заключение, степента на LGE при сЯМР има известно значение за предсказване на сърдечно-съдовата смъртност, но тези данни не потвърждават полза от LGE за предсказване на риска от ВСС.

5.5.4. Диференциална диагноза

Сърдечният ядрено-магнитен резонанс рядко разпознава причините за ХКМП само по техните магнитни свойства, но разпространението и тежестта на интерстициалната експанзия може по подразбиране да насочи към специфична диагноза. Болестта на

Anderson-Fabry се характеризира с намаление на неконтрастния T1 сигнал и наличие на постеро-латерално LGE.[145,146] При сърдечна амилоидоза се намира често глобално субендокардно или сегментно LGE и високо-специфичен модел на гадолиниева кинетика в миокарда и кръвните депа , който се дължи на сходни миокардни и кръвни T1 сигнали.[22,147] Отсъствието на фиброза може да помогне за разграничаване на ХКМП от физиологичната адаптация при спортисти, но LGE може да отсъства при лица с ХКМП, особено младите и тези с лека форма на заболяването.

Препоръки за оценка със сърдечно-съдов ядрено-магнитен резонанс при хипертрофична кардиомиопатия

Препоръки	Клас[a]	Ниво[b]	Изт[c]
Препоръчва се изследванията със сЯМР да бъдат направени и интерпретирани от опитен в областта на образната сърдечна диагностика и оценката на миокардните болести екип.	I	C	148, 149
При липса на противопоказания при пациенти със суспекция за ХКМП, които нямат добър ехографски прозорец, се препоръчва сЯМР с LGE с цел потвърждаване на диагнозата.	I	B	126, 127
При липса на противопоказания при пациенти покриващи диагностичните критерии за ХКМП трябва да се обсъди сЯМР с LGE с цел оценка на сърдечната анатомия, камерната функция и за наличие и обхват на миокардната фиброза.	IIa	B	124, 126, 127, 130, 136, 138–143
При пациенти със суспектна апикална хипертрофия или аневризма трябва да се обсъди образна диагностика със сЯМР с LGE.	IIa	C	127, 129
При пациенти със суспектна сърдечна амилоидоза трябва да се обсъди образна диагностика със сЯМР с LGE.	IIa	C	22, 147
Сърдечен ЯМР с LGE може да се обсъди преди септална алкохолна аблация или миектомия с цел оценка на степента и разпространението на хипертрофията и миокардната фиброза.	IIb	C	150, 151

[a] Клас на препоръките.
[b] Ниво на доказателственост.
[c] Източник(ци) подкрепящи препоръките.
ЯМР (сЯМР) = ядрено-магнитен резонанс (сърдечен ЯМР); ХКМП = хипертрофична кардиомиопатия; LGE = късно контрастиране с гадолиний (late gadolinium enhancement).

5.6. Нуклеарна образна диагностика и компютърна томография

Нуклеарната образна диагностика, включително позитрон-емисионната томография (positron emission tomography, PET) е използвана за измерване на миокардния кръвоток и за откриване на миокардни перфузионни дефекти при пациенти с ХКМП, но стойността ѝ за диагностиката на ХКМП е ограничена.[152–155] Основният клиничен принос на нуклеарната диагностика е откриването на TTR-асоциирана съдечна амилоидоза. Транстиретинът е синтезиран в черния дроб тетрамерен плазмен транспортен протеин и прекурсорен протеин при сенилна системна амилоидоза и фамилна TTR-асоциирана амилоидоза.[156,157] Няколко проучвания показват, че извлечените от TTR фибрили привличат костни изотопи,

по-специално 99mТехнеций-3,3-дифосфоно-1,2-пропано-дикарбоксилна киселина (99mTc-DPD), докато в сърцата на пациенти с ХКМП причинена от генни мутации на саркомерни протеини не се наблюдава натрупване на такива изотопи. По тази причина, при пациенти с възможна TTR-амилоидоза (възраст >65 години, анамнеза за двустранен синдром на карпалния канал, липса на фамилна анамнеза за ХКМП и съвместими със сърдечна амилоидоза данни от ЕКГ и образната диагностика на сърцето) трябва да се обсъди костна сцинтиграфия (за предпочитане с 99mTc-DPD).[156–158]

Високата контрастна разделителна способност на КТ (СТ) осигурява ясно очертаване на миокарда и точно измерване на дебелината на стената, камерните обеми, изтласкващата фракция и ЛК маса, които корелират добре с данните от ядрено-магнитния резонанс, ехокардиографията и синхронизираната (gated) SPECT.[159] Сърдечно-съдовата КТ позволява едновременно изобразяване на коронарните артерии и клапите и може да се използва за насочване при катетърна аблация на надкамерна аритмия.[159] Данните от характеристиките на миокардната тъкан в малки кохорти подсказват, че контрастната КТ може да бъде полезна за откриване на заместителна миокардна фиброза, но са необходими допълнителни проучвания.[160,161] Сърдечна КТ трябва да се обсъди при пациенти с недостатъчно информативна ехокардиограма и противопоказания за сЯМР.[159]

5.7. Ендомиокардна биопсия

Много от генетичните и негенетичните причини за ХКМП имат характерен хистологичен образ, но диагнозата ХКМП е клинична и разчита преди всичко на неинвазивни изследвания. Тъй като подлежащата етиология може обикновено да се определи с помощта на клинична оценка, родословен анализ, неинвазивна образна диагностика, лабораторни изследвания и молекулен генетичен анализ, ендомиокардната биопсия не е част от рутинния диагностичен процес, но може да бъде обсъдена при клинични сценарии, когато след специализирани изследвания се подозира миокардна инфилтрация или натрупване (включително биопсия на подостъпни тъкани).[162,163]

5.8. Лабораторни изследвания

Рутинните лабораторни изследвания помагат за откриване на несърдечни състояния, които причиняват или задълбочават камерната дисфункция (например тиреоидна болест, бъбречна дисфункция и захарен диабет) и на вторична органна дисфункция при пациенти с тежка сърдечна недостатъчност. Високите стойности на мозъчен натриуретичен пептид (brain natriuretic peptide, BNP),[164] N-терминален мозъчен натриуретичен пропептид (N-terminal pro-brain natriuretic peptide, NT-proBNP)[165] и високо-чувствителен сърдечен тропонин (high sensitivity cardiac troponin T, hs-cTnT) са свързани със сърдечно-съдови събития, сърдечна недостатъчност и смърт. При сравнима дебелина на камерната стена, плазмените стойности на BNP са три до пет пъти по-високи при пациенти със сърдечна амилоидоза спрямо тези при други причини за ХКМП. Списък с препоръчваните лабораторни изследвания е показан в *таблица 6*.

Първоначалният лабораторен скриниг при деца е подобен на този при възрастни и трябва да включва кръвна картина, глюкоза, сърдечни ензими (креатин киназа, аспартат аминотрансфераза, аланин аминотрансфераза, лактат дехидрогеназа), изследвания на бъбречната и чернодробната функция, pH, електролити и пикочна киселина. След специализираната оценка често са необходими допълнителни изследвания, включително измерване на лактат, пируват, амоняк, кетони, свободни мастни киселини, карнитинов профил, органични киселини в урината и аминокиселини.

Препоръки за ендомиокардна биопсия

Препоръки	Клас[a]	Ниво[b]	Изт[c]
Ендомиокардна биопсия може да се обсъди, когато резултатите от други клинични изследвания насочват към миокардна инфилтрация, възпаление или натрупване, които не могат да бъдат потвърдени с други средства.	IIb	C	162, 163

[a] Клас на препоръките.
[b] Ниво на доказателственост.
[c] Източник(ци) подкрепящи препоръките.

6. Генетично тестуване и семеен скрининг

В мнозинството от случаите ХКМП се унаследява по автозомно доминантен начин с 50% риск от предаване на децата.[34] Някои случаи се обясняват с de novo мутации, но очевидно могат да възникнат спорадични случаи, поради непълна пенетрантност при даден родител и по-рядко по автозомно рецесивен път на унаследяване. При пациенти покриващи диагностичните критерии за ХКМП последователността на гените за саркомерни протеини идентифицира причиняваща болестта мутация в до 60% от случаите.[34,167] Вероятността за откриване на каузална мутация е най-висока при пациенти с фамилна болест и най-ниска при по-възрастни пациенти и индивиди с некласически белези.

Таблица 6: Препоръчвани лабораторни изследвания при възрастни пациенти с хипертрофична кардиомиопатия

Симптоми/признаци	Диагноза
Хемоглобин	• Анемията провокира гръдна болка и диспнея и трябва да бъде изключена винаги когато има промяна н симптоматиката.
Бъбречна функция	• Бъбречната функция може да бъде нарушена при пациенти с тежко нарушена левокамерна функция. Нарушена GFR и протеинурия могат да бъдат установени при амилоидоза, болест на Anderson-Fabry и митохондриални ДНК болести.
Чернодробни трансаминази	• Чернодробните изследвания могат да бъдат патологични при митохондриални болести, болест на и нарушения на ß-оксидацията.
Креатин фосфокиназа	• Атаксия на Friedreich

Плазмена/левкоцитна алфа-галактозидаза А (при мъже на възраст >30 години)	• Ниска (<10% от нормалните стойности) или недоловима плазмена или левкоцитна алфа-галактозидаза А се установява при пациенти от мъжки пол с болест на Anderson-Fabry.[a] • Плазмените и левкоцитните ензимни стойности са често в нормални граници при засегнати жени и по тази причина при клинична суспекция може да се обсъди генетично тестуване.
Серумен нализ за свободни лековерижни имуноглобулини, серумна и уринна имунофиксация и електрофореза на урина	• Трябва да се обсъди, ако от анамнезата и неинвазивните изследвания има съмнение за амилоидоза. Потвърждаването на диагнозата обикновено налага хистологичен анализ.
Глюкоза на гладно	• Може да бъде повишена при някои митохондриални ДНК болести • Може да бъде ниска при болест на мастните киселини и карнитинова болест.
Мозъчен натриуретичен пептид и тропонин Т	• Повишените плазмени стойности на BNP, NT-proBNP и тропонин Т са свързани с по-висшен риск от сърдечно-съдови събития, сърдечна недостатъчност и смърт.
Изледвания на тиреоидната функция	• Трябва да бъдат направени при поставяне на диагнозата и контролирани на 6 месеца при пациенти лекувани с амиодарон.
Плазмен лактат	• Повишен при някои пациенти с митохондриални болести.

[a] Псевдо-дефицит може да се наблюдава при някои генетични варианти, като D313Y.[166]
BNP = мозъчен натриуретичен пептид (brain natriuretic peptide); ДНК = дезоксирибонуклеинова киселина; GFR = гломерулна филтрация (glomerular filtration rate); NT-proBNP = терминален мозъчен натриуретичен пропептид (N-terminal pro brain natriuretic peptide).

6.1. Консултиране на пробанди

Генетична консултация се препоръчва при всички пациенти, когато ХКМП не може да бъде обяснена единствено с негенетична причина.[168]

Консултацията трябва да се извърши от обучени специалисти участващи в мултидисциплинарни екипи, за да може пациентите да разберат и се справят с психологическите, социалните, професионалните, етичните и правните последствия от генетичната болест.[169–173] Консултацията улеснява и събирането на информация от други членове на семейството, включително сърдечни и несърдечни симптоми и аутопсионни доклади, които могат да се използват за съставяне на подробно семейно родословие. Родословният анализ помага за определяне на вероятността за фамилна болест, вероятния начин на унаследяване и дава насоки за подлежащата етиология.[67] Последствията от положителния тест за пациента и неговите роднини трябва да бъдат обяснени, а на пациента трябва да се даде информация за пациентски групи за подпомагане и други източници на информация, включително одобрени уебсайтове.

Препоръки за генетична консултация

Препоръки	Клас[a]	Ниво[b]	Изт[c]
Генетична консултация се препоръчва при всички пациенти с ХКМП, когато болестта им не може да бъде обяснена единствено с негенетична причина, независимо от това дали ще се приложи клинично или генетично тестуване за скриниг на членовете на семейството.	I	B	169–173
Генетичната консултация трябва да бъде направена от професионалисти със специална подготовка в тази област работещи в мултидисциплинарен тим от специалисти.	IIa	C	168–173

[a] Клас на препоръките.
[b] Ниво на доказателственост.
[c] Източник(ци) подкрепящи препоръките.
ХКМП = хипертрофична кардиомиопатия.

6.2. Методи на молекулен генетичен скрининг при пробанди

Конвенционалната генетична практика използва родословен анализ и клинична преценка, за да насочи молекулното тестуване към най-вероятната диагноза. Нови високопроизводителни секвенциращи (high-throughput sequencing, HTS) технологии, способни да анализират цели екзоми на цената и с точността на конвенционалните секвенциращи методи, предлагат алтернативен подход, при който не се правят предварителни предположения за причината на болестта.[174,175] Скринингът на голям брой гени обаче води до идентификация на много редки нееднозначни генетични варианти с неясно значение.[175–177] Един компромисен подход е анализът на предефиниран пакет от свързани с ХКМП гени с помощта на HTS, но ползата в сравнение с други стратегии се нуждае от потвърждаване.[19]

Независимо от използваната секвенцираща методика, генетичният анализ трябва да включва най-често участващите гени на саркомерните протеини (*фигура 1*; *електронна таблица 2)*. При пациенти, които имат признаци насочващи към специфични редки генетични болести (вижте раздел 5), трябва да се направи рационално търсене на патогенни мутации в други гени. Всички мутационни анализи трябва да бъдат съобразени с общите принципи на генетичното тестуване, а диагностичните тестове трябва да бъдат проведени от сертифицирани лаборатории с помощта на утвърдени методи на генетичен анализ и регистрация.[169–173]

6.3. Показания за генетично тестуване при пробанди

Работната група осъзнава, че генетичното тестуване е предизвикателство за някои системи на здравеопазване с ограничени ресурси. Въпреки това, идентификацията на причиняващи мутации улеснява предсимптомната диагностика на членовете на фамилията, клиничното наблюдение и репродуктивната консултация.

По тази причина, генетично тестуване се препоръчва при пациенти покриващи диагностичните критерии за ХКМП с цел извършване на каскаден генетичен скрининг на родините им.[24,175,178–180]

Липсата на солидни данни за специфични асоциации генотип–фенотип означава, че влиянието на генетичното тестуване върху клиничното поведение се свежда най-вече до някои от редките генетични причини за ХКМП. Клиничната стойност на генетичното тестуване намалява, когато няма налични роднини по първа линия или те не желаят да участват в скрининг за болестта.

Генетично тестуване при индивиди с противоречива клинична диагноза (напр. спортисти и хипертоници) трябва да се извърши само след подробна клинична и фамилна оценка от специализиран в диагностиката и лечението на кардиомиопатиите екип, тъй като липсата на саркомерна мутация не изключва фамилна ХКМП, а вариантите с несигурна значимост са трудни за интерпретация.168 Генетичният анализ на проби от аутопсионна тъкан или ДНК може да бъде важен за диагностиката на живите роднини, но трябва да се интрепретира в съчетание с детайлно аутопсионно изследване на сърцето и в съответствие с конвенционалните правила за приписване на патогенност на генетични варианти.[181,182]

Препоръки за генетично тестуване при пробанди[e]

Препоръки	Клас[a]	Ниво[b]	Изт[c]
Генетични тестове се препоръчват при пациенти отговарящи на диагностичните критерии за ХКМП, когато биха дали възможност за каскаден генетичен скрининг на техните роднини.	I	B	24, 175, 178–180
Препоръчва се генетичното тестуване да се извърши в сертифицирани диагностични лаборатории специализирани в интерпретацията на свързани с кардиомиопатии мутации.	I	C	168, 172, 183
При наличие на симптоми и болестни признаци насочващи към специфични причини за ХКМП с цел потвърждаване на диагнозата се препоръчва генетично тестуване.	I	B	36–40, 43–46, 67
Генетично тестуване при пациенти с гранична[d] диагноза ХКМП трябва да се извърши само след детайлна оценка от специализиран тим.	IIa	C	168
Пост мортем генетичен анализ на съхранена тъкан или ДНК трябва да се обсъди при починали пациенти с патоанатомично потвърдена ХКМП, за да има основания за каскаден генетичен скрининг на техните роднини.	IIa	C	181, 182

[a] Клас на препоръките.
[b] Ниво на доказателственост.
[c] Източник(ци) подкрепящи препоръките.
[d] Гранична: дебелина на левокамерната стена 12–13 mm при възрастни; левокамерна хипертрофия при наличие на хипертония, спортни тренировки, клапна болест.
[e] Пробанд = обикновено първият член на семейството, при който е диагностицирано състоянието.
ДНК = дезоксирибонуклеинова киселина; ХКМП = хипертрофична кардиомиопатия.

6.4. Генетичен и клиничен скрининг на роднини

Правната рамка за информиране на родните относно наличието на потенциално унаследими състояния в тяхното семейство варира значително по света. В повечето страни именно пробандът (обикновено първият човек от фамилията, при който е поставена диагнозата), а не лекарят, трябва да информира родните и да ги покани за скрининг организиран от системата на здравеопазване.[184] Понякога на пациента се предоставя информационно писмо с цел подпомагане на този процес.[184] Тъй като при началния клиничен скрининг повечето роднини са безсимптомни, важно е те да бъдат информирани за последствията от диагнозата по отношение на животозастраховане, пенсия, работа, спортни занимания и избираемост за отглеждане и осиновяване преди да бъдат подложени на тестуване.

6.4.1. Фамилии с определени причиняващи болест генни мутации

Когато при даден пациент се идентифицира определена каузална генна мутация, неговите или нейните роднини на първо място трябва да бъдат тестувани генетично, а след това оценени клинично, ако се установи, че са носители на същата мутация (фигура 4).

Икономически модели на решение сравняващи отношението цена-ефективност на молекулния скрининг и на самостоятелния клиничен скриниг показват, че комбинацията от генетично тестуване и клиничен скрининг идентифицира повече индивиди с риск от развитие на болестта и позволяват по-голям брой да бъдат освободени от наблюдение.[185,186] По тази причина, когато при пробанда бъде идентифицирана определена мутация, на всички роднини трябва да бъде предложено каскадно генетично тестуване. Когато липсва мутация, родните се освобождават от наблюдение, но получават съвет да потърсят повторна оценка, ако развият симптоматика или ако в семейството се появят нови данни с клинично значение. При деца може да се обсъди различен подход вземащ предвид въпросите на информираното съгласие и дългосрочните последствия при позитивен генетичен тест. Ако родителите или настойникът пожелаят, клиничната оценка може да предшества или да замести генетичната оценка, при условие че се постигне съгласие, че това защитава най-добре интересите на детето.

6.4.2. Фамилии без определени причиняващи болест генни мутации

На възрастните роднини по първа линия трябва да бъде предложен клиничен скрининг с ЕКГ и ехокардиограма, когато не е проведено генетично тестуване на пробанда или когато генетичният анализ не успее да идентифицира определена мутация или разкрива един или повече генетични варианти с неясно значение (*фигура 4*).[168,185,187,188]

Важно: феноменът на възрастово обусловена пенетрантност означава, че нормалната клинична находка не изключва възможността за бъдещо развитие на болестта; по тази причина, на родните по първа линия трябва да се предложи повторна оценка.[168]

Честотата на клининичния скрининг в отсъствие на генетична диагноза трябва да се определя от възрастта на проявление и тежестта на кардиомиопатията в рамките на семейството (напр. повече от едни случай и ранна внезапна

Препоръки за генетично и клинично тестуване на възрастни роднини

Препоръки	Клас[a]	Ниво[b]	Изт[c]
Каскаден генетичен скрининг след пред-тестова консултация се препоръчва при възрастни роднини по първа линия на пациенти с определена каузална болестна мутация.	I	B	24, 175, 178–180
Клинична оценка включваща ЕКГ и ехокардиография и дългосрочно наблюдение се препоръчва при роднини по първа линия, които имат същата определена каузална болестна мутация, както пробанда.[d]	I	C	168
Роднини по първа линия, които нямат същата потвърдена болестна каузална мутация, както пробанда,[d] трябва да бъдат освободени от наблюдение, но посъветвани да търсят препотвърждение, ако развият симптоматика или когато в семейството се появят нови данни с клинично значение.	IIa	B	34, 185, 186, 189
Когато при пробанда[d] не се идентифицира определена генна мутация или не е проведено генетично тестуване, при възрастните му роднини по първа линия трябва да се обсъди клинична оценка с ЕКГ и ехокардиография, която се повтаря на 2–5 години (или на 6–12 месеца, ако се установят съмнителни нарушения).	IIa	C	168, 185, 187, 188

[a] Клас на препоръките.
[b] Ниво на доказателственост.
[c] Източник(ци) подкрепящи препоръките.
[d] Пробанд = обикновено първият член на семейството, при който е диагностицирано състоянието.
ЕКГ = електрокардиограма.

сърдечна смърт), както и от активното участие в състезателен спорт. Лицата с недиагностични клинични признаци насочващи към ранен стадий на болестта трябва в началото да бъдат преглеждани на интервали от 6–12 месеца, а след това по-рядко при липса на прогресия. Всички роднини, които се оплакват от нови сърдечно-съдови симптоми, трябва да получат своевременна повторна оценка.

6.5. Клиничен и генетичен скрининг при деца

Клиничното и генетичното тестуване при деца трябва да се ръководи от най-добрия интерес на всяко дете в съответствие с международните стандарти за добра медицинска практика.[190–192] Потенциалните ползи от скрининг в детска възраст включват намаляване на несигурността и безпокойството, психологическа адаптация, възможност за съставяне на реалистични житейски планове и насочено клинично наблюдение. Потенциалната вреда включва неяснота, ако не може да се предскаже специфичен фенотип, промяна в самочувствието, промени в представите на родителя и други възрастни носещи отговорност за детето (напр. учители), повишено безпокойство и чувство за вина и нарушени животозастрахователни перспективи.

Ръководният принцип е, че генетичният или клиничният тест при дадено дете трябва да има значение за лечението, начина на живот и допълнителния клиничен скрининг.

Проспективните клинични данни при деца с болести свързани с генни мутации на саркомерните протеини са ограничени, но най добрите от тях подсказват, че клинично значимите събития са редки преди пуберитета.[189] Консенсусната гледна точка на комитета по подготовка на тези Препоръки е, че клиничен и/или генетичен скрининг трябва да се обсъди след като детето е навършило 10 години. Клиничното или генетичното тестуване в по-ранна възраст може да е подходящо във фамилии с ранно начало на нарушенията (например нарушения свързани с метаболитния път на МАРК, наследствени грешки в метаболизма или множест-

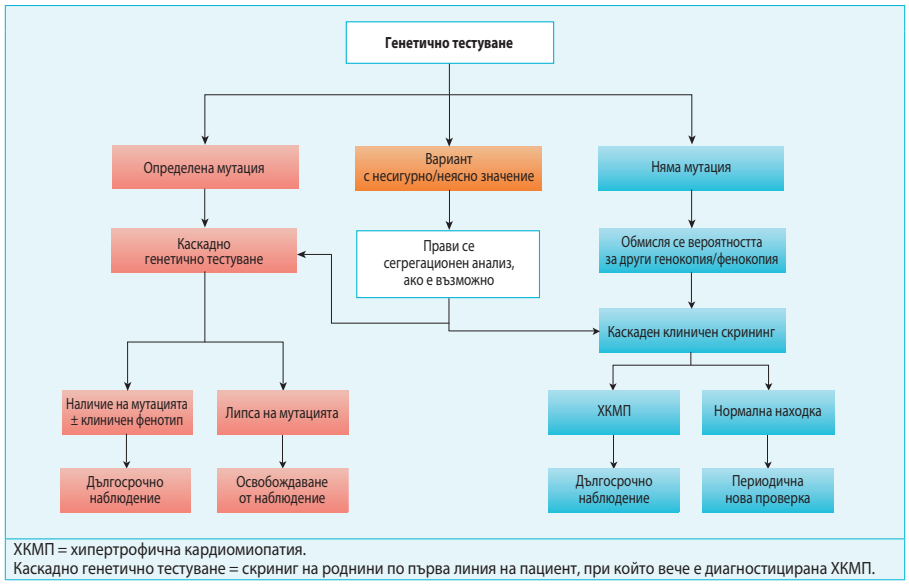

ХКМП = хипертрофична кардиомиопатия.
Каскадно генетично тестуване = скриниг на роднини по първа линия на пациент, при който вече е диагностицирана ХКМП.

Фигура 4: Последователност на генетичното тестуване и клиничния скрининг на пробанди и роднини.

вени саркомерни мутации), когато има малигнена фамилна анамнеза в детска възраст и когато децата имат сърдечни симптоми или участват в дейности свързани с голямо физическо натоварване.

Препоръки за генетично тестуване и клиничен скрининг при деца

Препоръки	Клас[a]	Ниво[b]	Изт[c]
Децата на пациенти с определена болестна каузална мутация трябва да бъдат обсъдени за пресказващо генетично тестуване – след пред-тестова семейна консултация – когато са на възраст 10 или повече години и то трябва да се направи в съответствие с международните препоръки за генетично тестуване при деца.	IIa	C	168, 190, 192
При роднини по първа линия в детска възраст на 10 или повече години, при които генетичният статус е неизвестен, трябва да се обсъди клинична оценка с ЕКГ и ехокардиография на 1–2 години между 10 и 20-годишна възраст, а след това на 2–5 години.	IIa	C	168
Ако родител(ите) или законен(ни) представител(и) пожелаят клиничната оценка с ЕКГ или ехокардиография да предшества или да замести генетичната оценка, това може да стане след консултация с експерт и ако бъде преценено, че това е в интерес на детето.	IIb	C	
При наличие на малигнена семейна анамнеза в детска възраст или рано проявена болест, или когато децата имат сърдечна симптоматика или участват в особено напрегната физическа активност, може да се обсъди клинично или генетично тестуване на роднини от първа линия в детска възраст преди да са станали на 10 години.	IIb	C	168

[a] Клас на препоръките.
[b] Ниво на доказателственост.
[c] Източник(ци) подкрепящи препоръките.
ЕКГ = електрокардиограма.

6.6. Проследяване на носители на мутации без фенотип

Предварителни проучвания подсказват, че не се наблюдават големи дългосрочни неблагоприятни психологически последствия при клиничен и генетичен скриниг на деца и възрастни с повишен риск от развитие на болест, когато те се осъществяват в специализирани центрове.[189] Има много малко данни за естественото развитие при носители на каузални болестни мутации без фенотипно проявление, но скорошни проучвания предполагат доброкачествен клиничен ход при повечето клинично незасегнати носители на мутации.[189,193] Клиничната значимост на леките морфологични и функционални нарушения е неясна, но вероятно слаба в повечето случаи.[194–196] Внезапната сърдечна смърт е рядка в отсъствието на сърдечна хипертрофия и се свежда предимно до изолирани публикации за пациенти с генни мутации на тропонин Т.[27,28,197,198] Проучвания в напречно сечение подсказват възрастово обусловено нарастване на пенетрантността,[30,189,199–201] което означава, че известен процент клинично незасегнати носители на мутации ще развият явна кардиомиопатия в по-късна възраст. По тази причина, при нормални здрави носителите на мутации се препоръчва дългосрочна профилактична оценка. Носителите на мутации без отражение на болестта върху ЕКГ или ехокардиографията, които имат желание да участват в състезателни спортове, трябва да получат индивидуални съвети, които са съобразени с локалната правна рамка, подлежащата генна мутация и вида спортна активност.[202]

Препоръки за наблюдение на носители на мутация без фенотип

Препоръки	Клас[a]	Ниво[b]	Изт[c]
При носители на определена мутация, които нямат никакви болестни прояви, може да бъде разрешена спортна активност след като се вземат предвид подлежащата мутация и вида спортна активност, както и резултатите от редовни и повторни кардиологични изследвания.	IIb	C	202

[a] Клас на препоръките.
[b] Ниво на доказателственост.
[c] Източник(ци) подкрепящи препоръките.

6.7. Предимплантационно и пренатално генетично тестуване

(вижте също раздел 11.4)
Пренатална генетична диагностика може да се извърши в началото на бременността с проби взети от хорионни вили или с амниоцентеза, но процедурата не е разрешена в някои европейски страни, а в други се разрешава само при тежки и нелечими заболявания. Предвид значителната вариабилност във фенотипната експресия на ХКМП и честото ù бенигнено развитие, пренаталната генетична диагностика на ХКМП рядко е оправдана.[168,203] Като алтернатива на пренаталната диагностика може да се обсъди предимплантациона генетична диагностика в ситуации, като осиновяване и изкуствено осеменяване с донорски яйцеклетки.168 Използването на фетална ехокардиография за откриване на ранна болест не се препоръчва, тъй като вероятността за сърдечна експресия при плода е изключително ниска, с изключение на някои синдромни болести и метаболитни нарушения.

7. Медицински грижи

Хипертрофичната кардиомиопатия е сборен термин, който обхваща разнообразен и сложен спектър от генетични и придобити болести. Поради това, диагностиката и лечението на пациентите с ХКМП изисква набор от умения и компе-

тенции. При някои системи на здравеопазване най-ефективният начин за осигуряване на необходимия набор от умения може да бъде моделът „главина и спици" (hub and spoke), при който специализираната помощ е концентрирана в малък брой ценрове, а по-неспецифичните аспекти на грижите се осигуряват от районни кардиологични служби.[148,204] В други системи удачен може да се окаже по-слабо централизиран модел. Независимо от използвания модел, всички пациенти и фамилии трябва да бъдат обслужени в съответствие с международно приетите стандарти.

Въпреки че Работната група няма за цел да опише подробно системите за оказване на помощ при пациенти с ХКМП, важно значение за ефективното прилагане на тези Препоръки е спазването на медицинските стандарти.

Препоръки за осигуряване на медицински грижи

Препоръки	Клас[a]	Ниво[b]	Изт[c]
Препоръчва се лицата, които са с несигурна диагноза, тежка симптоматика или повишен риск от свързани с болестта усложнения да бъдат насочени към специализиран тим за допълнително изследване и лечение.	I	C	148, 149
Препоръчва се редовно клинично наблюдение на пациентите – и когато е уместно на техните роднини по първа линия – независимо от състоянието на симптоматиката.	I	C	168
Във всички случаи на ХКМП лекарят трябва да обмисли насочване на пациентите към център разполагащ с мултидисциплинарен тим с експертиза в диагностиката, генетиката, рисковата стратификация и лечението на заболяванията на миокарда.	IIa	C	148, 149

[a] Клас на препоръките.
[b] Ниво на доказателственост.
[c] Източник(ци) подкрепящи препоръките.
ХКМП = хипертрофична кардиомиопатия.

7.1. Обучение и подготовка

С нарастването на познанията и информираноста на обществото за наследствените сърдечни състояния нарастват и нуждите от специализирани звена за обслужване на кардиомиопатиите. Националните дружества и здравеопазни служби трябва да осигурят необходимата работна сила със съответна квалификация за задоволяване на тези нужди и за осигуряване на достатъчно образователни ресурси за подобряване и поддържане на квалификацията на всички професионални групи участващи в грижите за пациенти с ХКМП. Националните и международните дружества трябва да разработят също регистри и мрежи за обслужване на пациенти с кардиомиопатии.

8. Оценка на симптоматиката

Повечето хора с ХКМП са безсимптомни и имат нормална продължителност на живота, но някои развиват симптоматика, често много години след появата на ЕКГ или ехокардиографски данни за ЛКХ. При малки деца симптомите и признаците на сърдечна недостатъчност включват тахипнея, безапетитие, обилно потене и забавен растеж. По-големи деца, младежи и възрастни се оплакват от лесна умора и диспнея, както и гръдна болка, палпитации и синкоп. Системната 2D и Doppler ехокардиография и амбулаторното ЕКГ мониториране са обикновено достатъчни за определяне на най-вероятната причина за симптоматиката. Оценката на ЛКОИТ, както е очертана в раздел 5.4, трябва да бъде част от рутинната оценка при всички симптомни пациенти.

8.1. Гръдна болка

Много пациенти се оплакват от гръдна болка в покой или при натоварване. Болката може да бъде провокирана от обилно хранене или прием на алкохол.[205–207] Причините за гръдна болка включват миокардна исхемия поради микроваскуларна дисфункция, повишен стрес на ЛК стена и ЛКОИТ. Възможни причини са също вродени коронарни аномалии, включително интрамиокатрден ход на лява предна десцендентна артерия или атеросклеротична коронарна артериална болест.[208] Систолната компресия на епикардни

Препоръки за коронарна ангиография

Препоръки	Клас[a]	Ниво[b]	Изт[c]
Инвазивна коронарна ангиография се препоръчва при възрастни преживели сърдечен арест, при пациенти с продължителна камерна тахиахитмия и при пациенти с тежка стабилна ангина (Canadian Cardiovascular Society [CCS] клас ≥3).	I	C	219
Инвазивна или КТ коронарна ангиография трябва да се обсъди при пациенти с типична гръдна болка при усилие (CCS клас <3), които имат умерена пред-тестова вероятност за атеросклеротична коронарна артериална болест въз основа на възраст, пол и рискови фактори за атеросклероза или анамнеза за коронарна реваскуларизация.	IIa	C	159, 218
При всички пациенти на възраст 40 или повече години трябва да се обсъди инвазивна или КТ коронарна ангиография преди септална редукционна терапия, независимо от наличието на типична гръдна болка при усилие.	IIa	C	220, 221

[a] Клас на препоръките.
[b] Ниво на доказателственост.
[c] Източник(ци) подкрепящи препоръките.
КТ = компютър-томографска; CCS = Канадско сърдечно-съдово дружество (Canadian Cardiovascular Society).

и интрамурални съдове е много честа, но обикновено няма клинично значение.[209–211]

Промените на ЕКГ в покой и често срещаните перфузионни дефекти при нуклеарна образна диагностика или сЯМР означава, че тези методи имат ограничена роля за диференциране на обструктивната коронарна болест от други причини за гръдна болка и за определяне на предтестовата вероятност за коронарна болест при пациенти с ХКМП.[212–217] Пациенти с типична ангина при усилие трябва да бъдат обсъдени за инвазивна или КТ коронарна ангиография в зависимост от тяхната симптоматика, възраст, пол и рискови фактори за атеросклероза, които са описани в съответните Препоръки на ESC.[159,218] Коронарна ангиография се препоръчва при възрастни с преживян сърдечен арест, при пациенти с продължителна камерна аритмия и при симптомни пациенти с предшестващи коронарни реваскуларизационни процедури.[219] Инвазивна или КТ коронарна ангиография трябва да се обсъди преди септална редукционна терапия при всички пациенти на възраст 40 или повече години, независимо от наличието на типична ангина.

8.2. Сърдечна недостатъчност

Симптомите на хронична сърдечна недостатъчност са чести, но клиничните прояви на напреднала сърдечна недостатъчност са различни сред пациентите. При някои от тях сърдечната недостатъчност се дължи на диастолна дисфункция със запазена ИФ и малки ЛК размери; при други симптомите се причиняват от систолна левокамерна дисфункция или ЛКОИТ (с или без митрална инсуфициенция).[222] Предсърдно мъждене може да усложни всеки от тези сценарии и да обостри симптоматиката.[223] Разпознаването на хетерогенната патофизиология на сърдечната недостатъчност при ХКМП е важно, защото оказва влияние върху лечението.

При повечето пациенти през целия живот се наблюдава процес на неблагоприятно сърдечно ремоделиране, характеризиращо се с миокардна фиброза и изтъняване на сърдечната стена.[222,224,225] В ранните стадии на този процес пациентите често са безсимптомни и конвенционалните неинвазивни показатели на сърдечната функция са в границите на нормата. С напредване на болестта настъпва влошаване на ЛК диастолна и систолна функция свързано или с лека до умерена ЛК дилатация, намалена дебелина на ЛК стена и спадане на ЛК ИФ (което понякога се нарича фаза на „прегаряне" или хипокинетична дилататива фаза) с тежка ЛК дисфункция придружена от значителна предсърдна дилатация при малка или липсваща ЛК дилатация („рестриктивен" фенотип).[222] Често в тези напреднали стадии има митрална и трикуспидална регургитация и умерена до тежка белодробна хипертония.[226]

Картина на остра сърдечна недостатъчност не се среща често, но може да бъде провокирана от аритмии [ПМ, надкамерна тахикардия (supraventricular tachycardia, SVT) или продължителна камерна тахикардия (sustained ventricular tachycardia, VT)], остра митрална регургитация (напр. хордална руптура или инфекциозен ендокардит), миокардна исхемия и инфаркт и от коморбидности (напр. анемия или хипертиреоидизъм).

8.2.1. Инвазивни манометрични изследвания

Неинвазивната сърдечна образна диагностика до голяма степен измести сърдечната катетеризация в рутинната оценка на сърдечната функция. Инвазивните измервания на вътресърдечните налягания може да бъде уместно, когато неинвазивната сърдечна образна диагностика не е достатъчна за оценка на тежестта на ЛКОИТ и при планиране на инвазивна терапия (напр. лечение на клапна болест) и сърдечна трансплантация.[227]

Препоръки за инвазивни хемодинамични проучвания

Препоръки	Клас[a]	Ниво[b]	Изт[c]
Сърдечна катетеризация – за оценка на левостранната и десностранната сърдечна функция и измерване на белодробно-съдовото съпротивление – се препоръчва при пациенти, за които се обсъжда сърдечна трансплантация или механично подпомагане на циркулацията.	I	B	227–229
При симптомни пациенти с неубедителен резултат от неинвазивната образна диагностика може да се обсъди лява и дясна сърдечна катетеризация за оценка на тежестта на ЛКОИТ и за да се измери налягането на ЛК пълнене.	IIb	C	230

[a] Клас на препоръките.
[b] Ниво на доказателственост.
[c] Източник(ци) подкрепящи препоръките.
ЛК = левокамерно(а); ЛКОИТ = левокамерна обструкция на изходния тракт.

8.2.2. Кардио-пулмонална работна проба

Ако се извърши в специализирана лаборатория, кардиопулмоналният работен тест с едновременно измерване на дихателните газове осигурява обективна информация за тежестта на функционалното ограничение и механизмите му. Тя може да помогне за разграничаване на ХКМП от физиологичната камерна хипертрофия при спортисти и да даде диагностични насоки, като непропорционално понижение на пиковата кислородна консумация и нисък анаеробен праг при пациенти с метаболитни нарушения.[231,232] При наличие на условия за извършването ù кардио-пулмоналната работна проба с едновременно измерване на дихателните газове трябва да се обсъди като част от началната клинична оценка, когато пациентите съобщят за промяна на симптоматиката и когато се обсъжда инвазивно намаление на градиента през ЛК изходен тракт.[233–235] Кардиопулмоналната работна проба се препоръчва при всички пациенти предвидени за сърдечна трансплантация.[227]

При невъзможност за извършване на кардио-пулмонален тест с натоварване, като алтернатива може да се използва конвенционално натоварване на тредмил или велоергометър с едновременна електрокардиография. За определяне на промяната в систолното артериално налягане, която може да даде прогностична информация (вижте 9.5: Внезапна сърдечна смърт), независимо от използвания метод на натоварване се препоръчва измерване на артериалното налягане с помощта на стандартен сфигмоманометър.[236,237]

Препоръка за кардио-пулмонална работна проба

Препоръки	Клас[a]	Ниво[b]	Изт[c]
Кардио-пулмонална работна проба със симултанно измерване на респираторните газове се препоръчва при пациенти с тежка симптоматика и систолна и/или диастолна ЛК дисфункция подложени на оценка за сърдечна трансплантация или механично подпомагане.	I	B	233, 238
Независимо от симптоматиката, кардио-пулмонална работна проба със симултанно измерване на респираторните газове (или, ако не е разположение, със стандартно натоварване с тредмил или велоергометър) трябва да се обсъди за оценка на тежестта и механизма на непоносимост към натоварвания и промяна в систолното налягане.	IIa	B	233, 235–237
Независимо от симптоматиката, кардио-пулмонална работна проба със симултанно измерване на респираторните газове (или, ако не е разположение, със стандартно натоварване с тредмил или велоергометър) трябва да се обсъди при симптомни пациенти подлежащи на септална алкохолна аблация и септална миектомия за определяне на степента на ограничение на физическия капацитет.	IIa	C	233–235

[a] Клас на препоръките.
[b] Ниво на доказателственост.
[c] Източник(ци) подкрепящи препоръките.
ЛК = левокамерна.

8.3. Синкоп

Причините за синкоп при ХКМП включват хиповолемия, пълен сърдечен блок,[239] дисфункция на синусовия възел,[239] продължителна камерна тахикардия, ЛКОИТ,[240] и абнормни съдови рефлекси.[237,241,242] Понякога синкопът може да се провокира от предсърдна аритмия с бърз камерен отговор, особено при индивиди със запазена придсърдна функция и високи налягания на пълнене.[223] Възможно е да има повече от една причина за загуба на съзнание, включително коморбидности като епилепсия и диабет.[243]

Синкоп след продължително стоене в право положение на топло или по време на постпрандиалното усвояване на храната насочва към невро-медииран (рефлексен) синкоп, особено когато е свързан с гадене и повръщане. Синкопът при усилие или веднага след палпитации или гръдна болка насочва към сърдечен механизъм.[243] Провокируема обструкция[85] трябва да се изключи, когато пациентите получават рекурентен синкоп при сходни обстоятелства – например при бързо изкачване на стъпала или пренатоварване. Камерните аритмии са необичайна причина за синкоп, но трябва да се подозират след внезапен пристъп, особено когато настъпва в покой или при минимално усилие.

Тъй като необяснимият не-вазовагален синкоп е рисков фактор за внезапна сърдечна смърт,[99,244–248] особено когато настъпва при млади пациенти скоро след първата им оценка,[99] профилактичното лечение с имплантируем кардиовертер дефибрилатор (ИКД, implantable cardioverter defibrillator, ICD) може да е подходящо при пациенти с други признаци насочващи към висок риск от внезапна смърт, дори и ако механизмът на синкопа остава неизяснен в края на пълната диагностика. Фактът, че синкопът може да бъде причинен от механизми различни от камерна аритмия означава, че пациентът може да остане с повишен риск от рекурентен синкоп след имплантация на ИКД.

Пациенти със синкоп трябва дабъдат изследвани с 12-канална ЕКГ, стандартен тест с натоварване в изправено положение и 48-часово амбулаторно ЕКГ мониториране и ако се открие брадиаритмия тя трябва да се лекува в съответствие със сегашните Препоръки на ESC за кардиостимулация.[249] Трябва да се обсъди работна стрес-ехокардиография, особено при пациенти със синкоп при натоварване или с постурален синкоп, за разкриване на ЛКОИТ.[85] При пациенти с рекурентни епизоди на неизяснен синкоп,които са с нисък риск от ВСС, трябва да се обсъди имплантируем ЕКГ монитор (implantable loop recorder, ILR).[249,250] Има малко данни за изследване с тилт-тест при пациенти с ХКМП, но високата честота на позитивни тестове при пациенти без анамнеза за синкоп подсказва, че той не е полезен за рутинна оценка, ако няма други белези насочващи към автономен механизъм.[243,251,252]

Препоръки за изследване при синкоп

Препоръки	Клас[a]	Ниво[b]	Изт[c]
12-канална ЕКГ, работна проба в право положение, 2D и Доплер ехокардиограма в покой и при натоварване и 48-часово ЕКГ-мониториране се препоръчват при пациенти с неизяснен синкоп за идентифициране на причините за тяхната симптоматика.	I	C	243
Поставяне на ILR трябва да се обсъди при пациенти с рекурентни епизоди на необясним синкоп, които са с нисък риск от ВСС	IIa	C	243, 250

[a] Клас на препоръките.
[b] Ниво на доказателственост.
[c] Източник(ци) подкрепящи препоръките.
2D = двуизмерна; ЕКГ = електрокардиограма; ILR = имплантируемото устройство за непрекъснат ЕКГ запис (implantable loop recorder); ВСС (SCD) = внезапна сърдечна смърт (sudden cardiac death).

8.4. Палпитации

Много пациенти се оплакват от палпитации,[165,246] причинени от симптомни сърдечни съкращения и камерна ектопия. Продължителният епизод на сърцебиене продължаващ повече от някоко минути често се причинява от надкамерна аритмия. При пациенти с чести палпитации трябва да се направи 48-часова амбулаторна електрокардиография.[250,253] Ако не се установи причина, може да се обсъди ILR.[250]

Препоръки при палпитации

Препоръки	Клас[a]	Ниво[b]	Изт[c]
При пациенти с чести или постоянни палпитации се препоръчва 48-часово ЕКГ-мониториране за идентификация на най-вероятната причина.	I	C	250, 253
Поставяне на ILR може да се обсъди при пациенти с чести палпитации, при които не се идентифицира причина след продължително ЕГ-мониториране.	IIb	C	250

[a] Клас на препоръките.
[b] Ниво на доказателственост.
[c] Източник(ци) подкрепящи препоръките.
ЕКГ = електрокардиограма; ILR = имплантируемото устройство за непрекъснат ЕКГ запис (implantable loop recorder).

8.5. Роля на електрофизиологичното изследване

Рутинно приложение на електрофизиологични изследвания (ЕФИ, electrophysiological studies, EPS) при пациенти със синкоп или симптоми насочващи към аритмия не се препоръчва. ЕФИ са показани при пациенти с персистираща или рекурентна надкамерна тахикардия (предсърдно трептене, предсърдна тахикардия, атрио-вентрикуларна нодална риентри тахикардия, тахикардии обусловени от допълнителна атрио-вентрикуларна връзка) и при пациенти с данни от други неинвазивни изследвания насочващи към сино-атриална болест или AV блок.[249,254] Електрофизиологични изследвания са показани и при пациенти с камерна преексцитация за идентифициране и лекуване на податлив на аблация субстрат.[255] Инвазивно ЕФИ може да се обсъди при избрани пациенти с документирана симптомна мономорфна продължителна (>30 s) камерна тахикардия за идентифициране и лекуване на податлив на аблация аритмогенен субстрат.[256,257]

Препоръки за електрофизиологично изследване

Препоръки	Клас[a]	Ниво[b]	Изт[c]
Инвазивно електрофизиологично изследване се препоръчва при пациенти с документирана персистираща или рекурентна надкамерна тахикардия (предсърдно трептене, предсърдна тахикардия, атрио-вентрикуларна нодална риентри тахикардия, тахикардии медиирани от допълнителна атрио-вентрикуларна връзка) и при пациенти с камерна преексцитация с цел идентификация и лечение на податлив на аблация субстрат.	I	C	249, 254, 255
Инвазивно електрофизиологично изследване може да се обсъди при избрани пациенти с документирана симптомна мономорфна продължителна (>30 s) камерна тахикардия с цел идентификация и лечение на податлив на аблация субстрат.	IIb	C	256, 257
Инвазивно електрофизиологично изследване с програмирана камерна стимулация не се препоръчва за рискова стратификация на внезапна сърдечна смърт.	III	C	

[a] Клас на препоръките.
[b] Ниво на доказателственост.
[c] Източник(ци) подкрепящи препоръките.

9. Лечение на симптоматиката и усложненията

В отсъствие на големи рандомизирани изпитвания,[2] фармакологичната терапия се прилага на емпирична основа за подобряване на функционалния капацитет, намаляване на симптоматиката и предпазване от болестна прогресия. При симптомни пациенти с ЛКОИТ целта е подобряване на симптоматиката с помощта на лекарства, хирургия, алкохолна аблация или пейсиране. Терапията при симптомни пациенти без ЛКОИТ е фокусирана върху лечението на аритмиите, понижаване на наляганията на ЛК пълнене и лечение на ангината. Пациенти с прогресираща ЛК систолна или диастолна дисфункция рефрактерна на медикаментозна терапия могат да бъдат кандидати за сърдечна трансплантация.

9.1. Левокамерна обструкция на изходния тракт

По общо съгласие ЛКОИТ се дефинира като едномоментен пиков Доплер градиент в ЛК изходен тракт ≥30 mm Hg, но като праг за инвазивно лечение обикновено се приемат стойности ≥50 mm Hg.

Повечето пациенти с максимален или провокиран градиент в ЛК изходен тракт <50 mm Hg трябва да се лекуват в съответствие с препоръките за необструктивна ХКМП, но при много малък брой избрани случаи с градиенти в ЛК изходен тракт между 30 и 50 mm Hg и липса на други видими причини за симптоматиката може да се обсъди инвазивна редукция на градиента, въпреки липсата на данни при тази група пациенти.

9.1.1. Общи мерки

Всички пациенти с ЛКОИТ трябва да избягват дехидратация и преомерна консумация на алкохол, а трябва да се насърчи и редукция на телесното тегло. Артериални и венозни дилататори, включително нитрати и фосфодиестераза тип 5 инхибитори, могат да засилят ЛКОИТ и трябва по възможност да се избягват (вижте също лечение на хипертонията, раздел 12.2).[258] Новото или лошо контролираното ПМ (AF) може да засили симптомите причинени от ЛКОИТ и трябва да се лекува своевременно чрез възстановяване на синусовия ритъм или контрол на камерната честота.[223] Дигоксин трябва да се избягва при пациенти с ЛКОИТ поради позитивните си инотропни ефекти.[259]

Препоръки за лечение на левокамерна обструкция на изходния тракт: общи мерки

Препоръки	Клас[a]	Ниво[b]	Изт[c]
Артериални и венозни дилататори, включително нитрати и фосфодиестерази инхибитори трябва да се избягват, ако е възможно, при пациенти с ЛКОИТ в покой или при провокация.	IIa	C	258, 260
Възстановяване на синусовия ритъм или съответен контрол на честотата трябва да се обсъди при пациенти с нововъзникнало или недобре контролирано предсърдно мъждене преди да се вземат предвид инвазивни терапии.	IIa	C	261, 262
Дигоксин не се препоръчва при пациенти с ЛКОИТ в покой или при натоварване.	III	C	259

[a] Клас на препоръките.
[b] Ниво на доказателственост.
[c] Източник(ци) подкрепящи препоръките.
ЛКОИТ = левокамерна обструкция на изходния тракт.

9.1.2. Медикаментозна терапия

По общо съгласие, пациенти със симптомна ЛКОИТсе лекуват първоначално с не-съдоразширяващи ß-блокери титрирани до максимална толерирана доза, но проучванията сравняващи различни ß-блокери са много малко. Малки и предимно ретроспективни проучвания подсказват, че пероралният пропранолол може да премахне или намали ЛКОИТ в покой и при провокация и да доведе до облекчаване на симптоматиката.[263–265] Едно проучване показва подобрена физическа издръжливост и потискане на надкамерните и камерните аритмии при пациенти лекувани със соталол.[266]

Ако ß-блокерите приложени самостоятелно са неефективни, може (ако е достъпен) да се добави дизопирамид титриран до максимално поносима доза (обикновено 400–600 mg/ден).[267,268] Това антиаритмично средство от клас IA може да премахне базалните градиенти на налягане в ЛК изходен тракт и да подобри поносимостта към натоварване и функционалния капацитет без проаритмични ефекти или повишаване на риска от внезапна сърдечна смърт.[267,268] Дозо-лимитиращите антихолинергични нежелани ефекти включват сухота в очите и устата, затруднено уриниране или ретенция и констипация.[267,268] В периода на повишаване на дозата трябва да се следи коригираният QT-интервал (QTc) и ако той надхвърли 480 ms дозата се намалява. Дизопирамид трябва да се избягва при пациенти с глаукома, при мъже с простатизъм и при пациенти вземащи други лекарства, които удължават QT-интервал, като амиодарон и соталол. Дизопирамид може да се използва в комбинация с верапамил.[268] Дизопирамид трябва да се използва с повишено внимание при пациенти с – или склонни към – ПМ, при които лекарственото подобрение на AV проводимост може да ускори камерната честота.

Верапамил (начална доза 40 mg три пъти дневно до максимум 480 mg дневно) може да се използва, когато ß-блокерите са противопоказани или неефективни, но е необходимо стриктно наблюдение при пациенти с тежка обструкция (≥100 mm Hg) или повишено систолно налягане в белодробната артерия, тъй като може да провокира белодробен едем.[269] Краткотрайното перорално приложение може да повиши работния капацитет, да подобри симптоматиката и да нормализира или подобри ЛК диастолно пълнене без нарушаване на систолната функция.[270–273] Подобни данни се установяват за дилтиазем (начална доза 60 mg три пъти дневно до максимум 360 mg дневно)[274] и трябва да се обсъди при пациенти с непоносимост или противопоказания за ß-блокери и верапамил. Нифедипин и други дихидропиридинови калциеви антагонисти не се препоръчват за лечение при ЛКОИТ.[275,276]

Бримкови или тиазидни диуретици в ниска доза могат да бъдат използвани внимателно за подобряване на диспнеята свързана с ЛКОИТ, но е важно да се избегне хиповолемия.

Бета-блокери трябва да бъдат обсъдени при новородени и деца с ЛКОИТ, а ограничените данни за верапамил също подсказват, че той може да се използва безопасно при деца.[272] Няма данни, на базата на които да се направят специфични препоръки за терапия с дизопирамид при деца. Медикаментозна терапия може да се обсъди при безсимптомни или леко симптомни младежи и възрастни, които имат ЛКОИТ в покой или при провокация и левопредсъдна дилатация.

В редки случаи, пациенти с тежка провокируема ЛКОИТ могат да се представят с хипотония и белодробен едем, които наподобяват миокардна исхемия. Разпознаването на такава ситуация е важно, тъй като употребата на вазодилататори и позитивни инотропни средства в тези случаи може да бъде живото-застрашаваща. Вместо това, лечението се състои от перорални или i.v. ß-блокери и вазоконстриктори (напр.фенилефрин, метараминол и норепинефрин).

Препоръки за медикаментозно лечение на ЛКОИТ

Препоръки	Клас[a]	Ниво[b]	Изт[c]
Не-съдоразширяващи ß-блокери титрирани до максимална толерирана доза се препоръчват като терапия на първи избор за подобряване на симптоматиката при пациенти с ЛКОИТ в покой или при провокация[d].	I	B	263, 265, 267,268
Верапамил титриран до максимална толерирана доза се препоръчва за подобряване на симптоматиката при пациенти с ЛКОИТ в покой или при провокация,[d] които не понасят или имат противопоказания за ß-блокери.	I	B	268, 270–274
Дизопирамид титриран до максимална толерирана доза[e] се препоръчва в допълнение към ß-блокер (или, ако това не е възможно, с верапамил) за подобряване на симптоматиката при пациенти с ЛКОИТ в покой или при провокация[d].	I	B	267, 268

Дизопирамид титриран до максимална толерирана дозае може да се обсъди като монотерапия за подобряване на симптоматиката при пациенти с ЛКОИТ в покой или при провокация[d] (натоварване или прийом на Валсалва) с повишено внимание при пациенти с – или склонност към – ПМ, при които той може да ускори камерната честота.	**IIb**	**C**	267
ß-Блокери или верапамил могат да бъдат обсъдени при деца и безсимптомни възрастни с ЛКОИТ в покой или при провокация[d] за намаляване на левокамерните налягания.	**IIb**	**C**	272
Ниски дози бримкови или тиазидни диуретици могат да бъдат използвани с повишено внимание при симптомна ЛКОИТ за намаляване на диспнеята при усилие.	**IIb**	**C**	
Дилтиазем титриран до максимална толерирана доза трябва да се обсъди при симптомни пациенти с ЛКОИТ в покой или при провокация,[d] които не понасят или имат противопоказания за ß-блокери и верапамил с цел подобряване на симптоматиката.	**IIa**	**C**	274
Перорални или i.v. ß-блокери и вазоконстриктори трябва да се обсъдят при пациенти с тежка провокируема ЛКОИТ с хипотония и клиника на белодробен едем.	**IIa**	**C**	260

[a] Клас на препоръките.
[b] Ниво на доказателственост.
[c] Източник(ци) подкрепящи препоръките.
[d] Провокация с прийом на Валсалва, натоварване в изправено положение или перорални нитрати при невъзможност за натоварване.
[e] В процеса на титрирането на дизопирамид трябва дасе следи QTc интервалът и ако той надхвърли 480 ms дозата се намалява.
ЛКОИТ = левокамерна обструкция на изходния тракт.

9.1.3. Инвазивно лечение на левокамерната обструкция на изходния тракт

При безсимптомни пациенти няма данни в подкрепа на употреба на инвазивни процедури за намаляване на ЛК обструкция на изходния тракт, независимо от тежестта ѝ.

Инвазивно лечение за намаляване на ЛКОИТ трябва да се обсъди при пациенти с градиент на ЛКОИТ ≥50 mm Hg, умерена до тежка симптоматика – функционален клас III–IV по NYHA (New York Heart Association) – и/или рекурентен синкоп при усилие, въпреки максимално толерираното лекарствено лечение. В някои центрове инвазивна терапия се обсъжда при пациенти с лека симптоматика (клас II по NYHA), които имат градиент в покой или максимален провокиран градиент ≥50 mm Hg (при натоварване или Валсалва) и умерена до тежка свързана със SAM митрална регургитация, ПМ (AF)или умерена до тежка левопредсърдна дилатация, но малко данни подкрепят тази практика.[277]

9.1.3.1. Хирургия

Най-често извършваната хирургична процедура, която се използва за лечение на ЛКОИТ, е камерна септална миектомия (процедура на Morrow), при която в базалния септум под аортната клапа се прави правоъгълен улей, който достига дистално под мястото на контакт между митралното платно и септума.[278] Това води до премахване или значително намаляване на градиентите в ЛК изходен тракт в над 90% от случаите, намалява свързаната със SAM митрална регургитация и подобрява работния капацитет и симптоматиката. Дълготрайна полза по отношение на симптоматиката се постига при 70–80% от пациентите при дългосрочна преживяемост сравнима с тази в общата популация.[279–287] Предоперативни детерминанти за добър дългосрочен изход са възраст <50 години, левопредсърден размер <46 mm, липса на предсърдно мъждене и мъжки пол.[287]

Основните хирургични усложнения са AV нодален блок, камерен септален дефект и аортна регургитация (aortic regurgitation, AR), но те не са чести в специализирани центрове използващи интраоперативно насочване с TEE.[286,288,289] При едновременно наличие на среднокухинна обструкция, стандартната миектомия може да бъде разширена дистално до средата на камерата около основата на папиларните мускули, но данните за ефикасността и дългосрочния изход при този подход са ограничени.[290]

Едномоментна клапна хирургия е необходима при 11–20% от пациентите подлежащи на миектомия.[114] При пациенти с изразена елонгация на митрални платна и/или умерена до тежка митрална регургитация септалната миектомия може да се комбинира с една или няколко допълнителни процедури, включително протезиране на митралната клапа, задно-горно преустройство на папиларните мускули, частична ексцизия и мобилизация на папиларните мускули, пликация на предното митрално платно и екстензия на предното платно с помощта на обработен с глутаралдехид перикарден пач, който подсилва средната част на платното.[291–294] Елонгираното предно митрално платно благоприятства извършването на пластика на митралната клапа вместо протезиране.[295] Хирургичната смъртност при миектомия с интервенция на митралната клапа е около 3–4%.[294,296,297]

9.1.3.2. Септална алкохолна аблация

В специализирани центрове се извършва селективно инжектиране на алкохол в септална перфорантна артерия (или понякога други разклонения на лявата предна десцендентна коронарна артерия) за създаване на локализиран септален цикатрикс, което води до клиничен резултат подобен на хирургията по отношение на редукцията на градиента, подобрението на симптоматиката и работния капацитет.[298–302] Главното нефатално усложнение е AV блок при 7–20% от пациентите, а процедурната смъртност е подобна на тази при изолирана миектомия.[299–303]

Поради разнообразието в начина на кръвоснабдяване на септума, преди инжектиране на алкохол е важно да се направи ехокардиография с контрастиране на миокарда. Ако се установи натрупване на контрастно вещество не само в базалния септум около и в точката на контакт между септума и митралното платно, процедурата трябва да бъде отменена.[111–113]

В катетеризационната лаборатория не се препоръчва инжектиране на големи количества алкохол в повече от едно септално разклонение с цел намаляване на градиента, тъй като е свързано с висок риск от усложнения и епизоди на аритмия.[304]

Има съобщения за алтернативни методи при малък брой пациенти, включително техники на неалкохолна септална емболизация (койлове,[305,306] частици поливинил алкохолна пяна,[307] цианоакрилат[308]) и директна ендокавитарна аблация (радиофреквентна, криотерапия).[309,310] Тези алтернативни методи не са сравнени пряко с други септални редукционни терапии и няма публикувани данни за изхода/безопасността в дългосрочен план.

9.1.3.3. Хирургия vs. алкохолна аблация

Всички пациенти трябва да се оценяват от опитни мултидисциплинарни тимове преди интервенция.

Изборът на терапия трябва да се направи на базата на системна оценка на анатомията на митралната клапа и септума, която включва внимателно изключване на други аномалии на ЛК изходен тракт и митралната клапа налагащи хирургично лечение. Обзор на ключовите моменти в предоперативната оценка е показан във *фигура 5*. Септалната аблация може да бъде по-слабо ефективна при пациенти с обширна цикатризация на септума установена със сЯМР и при пациенти с много тежка хипертрофия (≥30 mm), но липсват системни данни. По принцип, рискът от камерно-септален дефект след септална алкохолна аблация и септална миектомия е по-висок при пациенти с лека хипертрофия (≤16 mm) в точката на контакт митрално платно–септум. В подобни случаи могат да се обсъдят алтернативи, като двукухинно пейсиране (вижте 9.1.3.5: Двукухинно пейсиране) или пластика/протезиране на митралната клапа.

Липсват рандомизирани изпитвания сравняващи хирургия и септална алкохолна аблация (САА, septal alcohol ablation, SAA), но няколко мета-анализа са показали, че и двете процедури подобряват функционалния статус при сходна процедурна смъртност.[311–314] Септалната алкохолна аблация и свързана с по-висок риск от AV блок изискващ имплантация на постоянен пейсмейкър и по-високи остатъчни градиенти в ЛК изходен тракт.[311–314] За разлика от миектомията, повечето пациенти развиват по-скоро десен, отколкото ляв бедрен блок след САА. Рискът от AV блок след хирургия и алкохолна аблация е най-висок при пациенти с предшестваща проводна болест, поради което има препоръки за профилактична имплантация на постоянен пейсмейкър.[315]

Оперативният леталитет на септалната миектомия при деца в специализирани центрове е < 2%.[288] Рецидивиране на ЛКОИТ изискващо реоперация се среща рядко, освен при малки деца и новородени, поради технически ограничения на резекцията и прогресия на миокардната хипертрофия. Септалната алкохолна аблация е спорна при деца, младежи и млади възрастни, тъй като липсват дългосрочни данни за късните ефекти от миокардния цикатрикс в тези групи и поради техническите трудности, а потенциалните рискове от процедурата при по-малки деца и пеленачета са по-големи.

Препоръки за септална редукционна терапия

Препоръки	Клас[a]	Ниво[b]	Изт[c]
Препоръчва се септални редукционни терапия да се извършват от опитни оператори работещи като част от експертен мултидисциплинарен тим за лечение на ХКМП.	I	C	148, 149
Септална редукционна терапия за подобряване на симптоматиката се препоръчва при пациенти с ЛКОИТ с градиент в покой или при максимална провокация ≥50 mm Hg, които остават в NYHA функционален клас III–IV, въпреки максималната толерирана медикаментозна терапия.	I	B	311–314
Септална редукционна терапия трябва да се обсъди при пациенти с рекурентен синкоп при усилие причинен от ЛКОИТ с градиент в покой или при максимална провокация ≥50 mm Hg, въпреки оптималната медикаментозна терапия.	IIa	C	240, 316
По-скоро септална миектомия, отколкото САА се препоръчва при пациенти с показания за септална редукционна терапия и други лезии налагащи хирургична интервенция (напр. пластика/протезиране на митралната клапа, интервенции върху папиларни мускули).	I	C	295
Пластика или протезиране на митралната клапа трябва да се обсъди при симптомни пациенти с ЛКОИТ с градиент в покой или при максимална провокация ≥50 mm Hg и умерена до тежка митрална регургитация, която не е причинена единствено от SAM на митралната клапа.	IIa	C	291–294
Пластика или протезиране на митралната клапа може да се обсъди при симптомни пациенти с ЛКОИТ с градиент в покой или при максимална провокация ≥50 mm Hg и максимална септална дебелина 16 mm в мястото на контакт на митралното платно със септуму или когато има умерена до тежка митрална регургитация след изолирана миектомия.	IIb	C	296, 317

[a] Клас на препоръките.
[b] Ниво на доказателственост.
[c] Източник(ци) подкрепящи препоръките.
ПМ = предсърдно мъждене; ХКП = хипертрофична кардиомиопатия; ЛП = ляво предсърдие; ЛКОИТ = левокамерна обструкция на изходния тракт; NYHA = New York Heart Association; САА = септална алкохолна аблация; SAM = systolic anterior motion (систолно движение напред).

9.1.3.4. Изисквания за минимален брой процедури

Както при други инвазивни процедури, очакваните резултати от хирургията и алкохолната аблация са по-добри в центрове, където се извършват голям брой процедури. В отсъствие на специфични данни, препоръките за брой интервенции на център и оператор са екстраполирани от други ситуации. Разумно изискване за минимален брой случаи е 10 САА и 10 септални миектомии на оператор за една година. Трябва да има повече от един обучен оператор и за двете процедури, за да се осигури безопасност и постоянство на

интервенционните програми. Насърчава се събирането на данни на национално ниво и поддържането на проспективни регистри с цел проследяване на безопасността и клиничния изход.

Хирурзите и кардиолозите, които извършват инвазивни градиент-редуциращи терапии трябва да бъдат обучени в специализирани центрове и трябва да работят като част от мултидициплинарен екип с експертиза за лечение на ХКМП.

9.1.3.5. Двукухинно пейсиране

Три малки рандомизирани плацебо-контролирани проучвания на двукухинното пейсиране и няколко обсервационни проучвания докладват за редукция на градиентите в ЛК изходен тракт и различна степен на подобрение на симптоматиката и качеството на живота. [318–322] Ретроспективният подгрупов анализ в едно изпитване подсказва, че по-възрастните пациенти (>65 години) имат по-големи шансове за подобрение.[321] Едно проучване сравнява пряко САА с пейсиране и демонстрира по-голямо намаление на градиента при аблация.[323] Скорошен Кохранов обзор прави извод, че данните върху ползата от пейсирането се базират на физиологични измервания и липсва информация за клинично приложим изход.[324]

Постоянно AV секвенциално пейсиране с къс AV интервал може да се обсъди при симптомни възрастни пациенти, които са неподходяши за – или отказват – други инвазивни септални редукционни терапиии и при пациенти с други показания за пейсиране. Параметрите на пейсиране трябва да се оптимизират за постигане на максимална преексцитация на ДК връх при минимално нарушаване на ЛК пълнене (което типично се постига при сензиран AV интервал в покой 100±30 ms).[325] За да се осигури пълно камерно захващане по време на усилие, трябва да има възможности за динамичен пейсиран AV интервал и програмираната горна граница на честотата трябва да бъде по-висока от най-високата синусова честота достигната при усилие.[249] Има предложения за AV нодална аблация или модификация като метод за постигане на оптимално AV програмиране при някои пациенти с много къс P-R интервал, но тя не се препоръчва.[326]

Препоръки относно показанията за сърдечно пейсиране при пациенти с обструкция

Препоръки	Клас[a]	Ниво[b]	Изт[c]
Секвенциално AV пейсиране с оптимален AV интервал за намаляване на градиента в изходния тракт на ЛК или за подпомагане на медикаментозното лечение с ß-блокери и/или верапамил може да се обсъди при избрани пациенти с ЛКОИТ ≥50 mm Hg в покой или при провокация, синусов ритъм и рефрактерна към медикаменти симптоматика, които имат противопоказания за септална алкохолна аблация или септална миектомия или са с висок риск от развитие ва сърдечен блок след септална алкохолна аблация или септална миектомия.	IIb	C	268, 318–322
При пациенти с ЛКОИТ ≥50 mm Hg в покой или при провокация, синусов ритъм и рефрактерна към медикаменти симптоматика, при които има показания за ИКД може да се обсъди двукухинен ИКД (вместо устройство с един електрод) за намаляване на градиента в изходния тракт на ЛК или за подпомагане на медикаментозното лечение с ß-блокери и/или верапамил.	IIb	C	268, 318–322, 327

[a] Клас на препоръките.
[b] Ниво на доказателственост.
[c] Източник(ци) подкрепящи препоръките.
AV = атриовентрикуларен(но); ИКД (ICD) = имплантируем кардиовертер дефибрилатор (implantable cardioverter defibrillator); ЛК = лява камера; ЛКОИТ = левокамерна обструкция на изходния тракт.

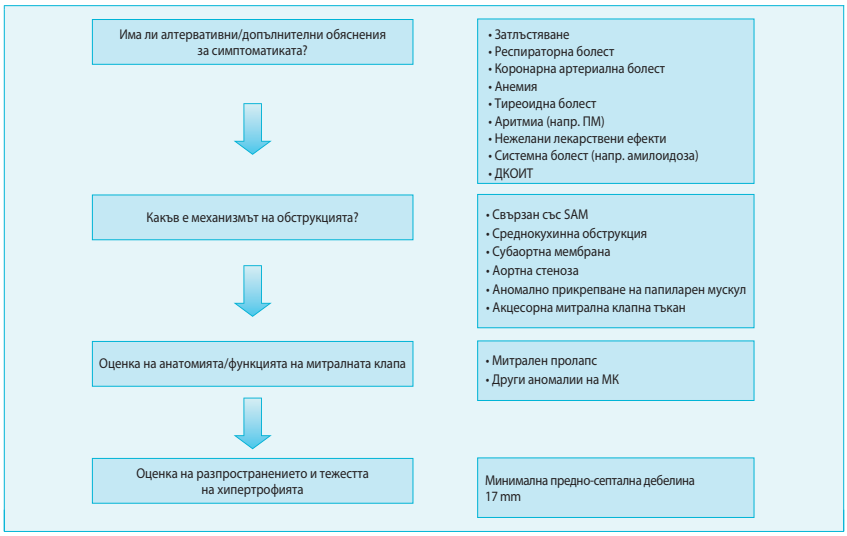

Фигура 5: Алгоритъм за предварителна оценка при пациенти обсъждани за инвазивна септална редукционна терапия. ПМ = предсърдно мъждене;МК = митрална клапа; ДКОИТ (RVOTO) = деснокамерна обструкция на изходния тракт (right ventricular outflow tract); SAM = systolic anterior motion (систолно движение напред).

9.2. Левокамерна среднокухинна обструкция и апикални аневризми

ЛК среднокухинна обструкция се среща в приблизително 10% от пациентите с ХКМП.328,329 При пациенти със среднокухинна обструкция има тенденция към изразена симптоматика и в редица проучвания те са показали повишен риск от прогресираща сърдечна недостатъчност и ВСС.[328–330] Приблизително 25% от пациентите имат също ЛК апикална аневризма, която в някои серии е свързана с по-висока сърдечно-съдова смъртност.[129,328,329,331] Пациенти с ЛК среднокухинна обструкция трябва да бъдат лекувани с високи дози ß-блокери, верапамил или дилтиазем, но отговорът е често субоптимален. Малък опит, най-вече от единични центрове, подсказва, че среднокамерната обструкция може да бъде облекчена с трансаортна миектомия, трансапикален подход или комбинирани трансаортни и трансапикални инцизии с добър краткосрочен изход.[332,333]

ЛК апикални аневризми сами по себе си рядко се нуждаят от лечение. Малко на брой пациенти развиват мономорфна камерна тахикардия свързана със съседен апикален цикатрикс, който може да е податлив на картиране и аблация.[331,334] Рядко може да има тромби в аневризмата, което налага дългосрочна антикоагулация.[335,336] Данните свързващи аневризмите с повишен риск от внезапна смърт се свеждат до малки серии избрани пациенти.[129] Профилактична имплантация на ИКД не се препоръчва в отсъствие на други клинични белези, които насочват към повишен риск от ВСС (вижте раздел 9.5).

9.3. Лечение на симптоматиката при пациенти без левокамерна обструкция на изходния тракт

9.3.1. Сърдечна недостатъчност

9.3.1.1. Лекарствена терапия

Общият подход към лечението на сърдечната недостатъчност е показан във *фигура 6*. При пациенти с диспнея, нормална ИФ и без данни за ЛКОИТ в покой или при провокация целта на лекарствената терапия е намаляване на ЛК диастолни налягания и подобряване на ЛК пълнене чрез забавяне на сърдечната честота с β-блокери, верапамил или дилтиазем (идеално на фона на амбулаторно ЕКГ мониториране) и внимателна употреба на бримкови диуретици. Възстановяването на синусовия ритъм или контролът на камерната честота играят главна рола при пациенти, които имат постоянно или чести пристъпи на ПМ (вижте Предсърдна тахиаритмия, раздел 9.4), но дигоксин не се препоръчва при пациенти със запазена ИФ, поради потенциалните неблагоприятни ефекти на позитивната инотропна стимулация.[259]

Съвсем малко проучвания изследват ефекта от инхибицията на ренин-ангиотензин-алдостероновата система (РААС, renin-angiotensin-aldosterone system, RAAS) при паци-

Препоръки при пациенти със сърдечна недостатъчност и запазена ЛК изтласкваща фракция (≥50%)

Препоръки	Клас[a]	Ниво[b]	Изт[c]
При пациент с функционален клас II–IV по NYHA и ИФ ≥ 50% без данни за ЛКОИТ в покой или при провокация трябва да се обсъдят ß-блокери, верапамил или дилтиазем за подобряване на симптомите на сърдечна недостатъчност.	IIa	C	274, 338
Ниски дози бримкови и тиазидни диуретици трябва да се обсъдят при пациенти с функционален клас II–IV по NYHA и ИФ ≥ 50% без данни за ЛКОИТ в покой или при провокация трябва да се обсъдят за подобряване на симптомите на сърдечна недостатъчност.	IIa	C	

[a] Клас на препоръките.
[b] Ниво на доказателственост.
[c] Източник(ци) подкрепящи препоръките.
ИФ = изтласкваща фракция; ЛКОИТ = левокамерна обструкция на изходния тракт; NYHA = New York Heart Association.

Препоръки при пациенти със сърдечна недостатъчност и понижена ЛК изтласкваща фракция (<50%)

Препоръки	Клас[a]	Ниво[b]	Изт[c]
АСЕ инхибитор (или АРБ, ако има непоносимост към АСЕ инхибитори) трябва да се обсъди при пациенти без ЛКОИТ, които имат ЛКИФ <50%, за намаляване на риска от хоспитализация за СН и от преждевременна смърт.[d]	IIa	C	337
ß-Блокер трябва да се обсъди в допълнение към АСЕ инхибитора (или АРБ, ако има непоносимост към АСЕ инхибитори) при пациенти без ЛКОИТ, които имат ЛКИФ <50%, с цел подобряване на симптоматиката и намаляване на риска от хоспитализация за СН и от преждевременна смърт.[d]	IIa	C	337
Ниски дози бримкови диуретици трябва да се обсъдят при симптомни пациенти с функционален клас II–IV по NYHA и ЛКИФ <50 за подобряване на симптоматиката и намаляване на риска от хоспитализация за СН и от преждевременна смърт.[d]	IIa	C	337
При всички пациенти с персистираща симптоматика (функционален клас II–IV по NYHA) и ЛКИФ <50% – въпреки лечението с АСЕ инхибитор (или АРБ, ако има непоносимост към АСЕ инхибитори) и ß-блокер – трябва да се обсъди минералкортикоиден рецепторен антагонист (МРА) за намаляване на риска от хоспитализация за СН и преждевременна смърт.[d]	IIa	C	337
Ниска доза дигоксин може да се обсъди за контрол на сърдечната честота при пациенти без ЛКОИТ, които са с функционален клас II–IV по NYHA и имат ИФ < 50% и постоянно предсърдно мъждене.	IIb	C	337

[a] Клас на препоръките.
[b] Ниво на доказателственост.
[c] Източник(ци) подкрепящи препоръките.
[d] Поради липса на рандомизирани изпитвания при ХКМП, полза по отношение на хоспитализациите, симптоматиката и смъртността се приема, но не е доказана.
АСЕ = ангиотензин-конвертиращ ензим;АРБ = ангиотензин рецепторен блокер; ИФ = изтласкваща фракция; СН = сърдечна недостатъчност; МРА = минералкортикоид рецепторен антагонист; ЛК = левокамерна; NYHA = New York Heart Association.

енти с ХКМП.[2] В отсъствие на ранодомизирани проучвания ползата от инхибицията на РААС върху хоспитализациите, симптоматиката и смъртността е предполагаема и се препоръчва пациенти с намалена ИФ и симптоми на сърдечна недостатъчност да бъдат лекувани с диуретици, ß-блокери, ангиотензин-конвертиращ ензим (АСЕ) инхибитори, ангиотензин рецепторни блокери (АРБ, ARB) и минералкортикоид рецепторни антагонисти (МРА, MRA) в съответствие с Препоръките на ESC за лечение на хронична сърдечна недостатъчност.[337] Препоръчван праг за обсъждане на терапия с РААС инхибитори е ИФ <50%, поради запазването на размерите на камерната кухина при пациенти с ХКМП и напреднала систолна недостатъчност.[337] Относително малките ЛК обеми означават също, че някои пациенти най-вероятно няма да понесат високи дози вазодилататори и диуретици. В отсъствие на значима ЛКОИТ може да се използва дигоксин, самостоятелно или в комбинация с ß-блокер, за контрол на честотния отговор при пациенти с ПМ и ИФ <50%.

9.3.1.2. Сърдечна ресинхронизираща терапия

Регионалната хетерогенност на ЛК контракция и релаксация е честа при пациенти с ХКМП и ЛК диссинхрония може да бъде маркер за неблагоприятна прогноза. Съобщения на единични случаи и едно кохортно проучване показват, че сърдечната ресинхронизираща терапия (СРТ, cardiac resynchronization therapy, CRT) може да подобри симптомите на сърдечна недостатъчност при пациенти с ляв бедрен блок (ЛББ, left bundle branch block, LBBB) (>120 ms) и е свързана с обратно ремоделиране на лявото предсърдие и ЛК при пациенти с нарушена ЛК систолна функция.[339] Поради липса на рандомизирани изпитвания, СРТ може да се обсъди при отделни пациенти с рефрактерна симптоматика, ЛК ИФ <50% и ЛББ (ширина на QRS >120 ms). При пациенти с развитие на тежка ЛК дисфункция (ИФ ≤35%) СРТ трябва да се приложи в съответствие с текущите Препоръки на ESC.[249]

Препоръки за сърдечна ресинхронизираща терапия

Препоръки	Клас[a]	Ниво[b]	Изт[c]
Сърдечна ресинхронизираща терапия за подобряване на симптоматиката може да се обсъди при пациенти с ХКМП, максимален ЛКГИТ <30 mm Hg, медикаментозно рефрактерна симптоматика, фенкционален клас II–IV по NYHA, ЛКИФ <50% и ЛББ с ширина на QRS >120 ms.	IIb	C	339

[a] Клас на препоръките.
[b] Ниво на доказателственост.
[c] Източник(ци) подкрепящи препоръките.
ХКМП = хипертрофична кардиомиопатия; ЛББ = ляв бедрен блок; ЛКИФ = левокамерна изтласкваща фракция; ЛКГИТ (LVOTG) = левокамерен градиент в изходния тракт (left ventricular outflow tract gradient; NYHA = New York Heart Association.

9.3.1.3. Сърдечна трансплантация

Ортотопна сърдечна трансплантация трябва да се обсъди при пациенти с умерена до тежка медикаментозно-рефрактерна симптоматика (функционален клас III–IV по NYHA) без ЛКОИТ, които отговарят на стандартните включващи критерии (вижте Препоръките на ESC за остра и хронична сърдечна недостатъчност).[337] ХКМП е отговорна за 1–5% от всички

Препоръки за сърдечна трансплантация

Препоръки	Клас[a]	Ниво[b]	Изт[c]
Ортотопна сърдечна трансплантация трябва да се обсъди при подходящи пациенти с ЛКИФ <50% и симптоматика от функционален клас III–IV по NYHA, въпреки проведената оптималната медикаментозна терапия, или при упорита камерна аритмия.	IIa	B	340, 341, 343, 344
Ортотопна сърдечна трансплантация трябва да се обсъди при подходящи пациенти с нормална ЛКИФ (≥50%) и тежка рефрактерна към медикаменти симптоматика (функционален клас III-IV по NYH) причинена от диастолна дисфункция.	IIb	B	340, 341, 343, 344

[a] Клас на препоръките.
[b] Ниво на доказателственост.
[c] Източник(ци) подкрепящи препоръките.
СН = сърдечна недостатъчност; ЛКИФ = левокамерна изтласкваща фракция; NYHA = New York Heart Association.

сърдечни трансплантации извършени в САЩ и до 7% от пациентите в листата на чакащите сърдечна трансплантация в европейските центрове.[340] Краен стадий на ХКМП с ЛК дилатация и систолна дисфункция е най-честият клиничен профил при младежи и възрастни, а еволюцията до рефрактерна сърдечна недостатъчност е по-бърза при млади пациенти.[341] При невръстни деца по-типична е масивната сърдечна хипертрофия с малки камерни кухини и рефрактерна диастолна недостатъчност.[342] Около 5% от пациентите насочени за сърдечна трансплантация имат упорита камерна аритмия с или без симптоми на сърдечна недостатъчност.[340] Преживяемостта след трансплантация е подобна на тази при други показания извън ХКМП и по-добра от тази при пациенти с исхемична болест на сърцето, при по-ниска честота на остро отхвърляне.[340,341,343,344]

9.3.1.4. Устройства за левокамерно подпомагане

Тъй като броят на пациентите със сърдечна недостатъчност в краен стадий нараства, а възможностите за донорство на органи остава ограничено, механичната циркулаторна подкрепа с устройство за ЛК подпомагане (УЛКП, LV assist device, LVAD) или двукамерно подпомагане (УДКП, biventricular assist device, BiVAD) се използва все по-често като краткосрочен преход към ортотопна сърдечна трансплантация при пациенти с ХКМП или крайна терапия при лица, които са неподходящи за трансплантация. Устройства за левокамерно подпомагане се използват рядко като мост към ортотопна сърдечна трансплантация при пациенти с ХКМП, тъй като се приема, че малките им ЛК кухини и рестриктивната ЛК физиология пречат на поставянето на тези устройства.[345] Предварителни данни обаче показват, че пациенти с ХКМП в краен стадий на сърдечна недостатъчност биха могли да имат полза от терапия с УЛКП с непрекъснат аксиален поток. В едно проучване десностранната сърдечна недостатъчност, продължителната инотропна подкрепа и инфекциите на централния венозен катетър са по-чести при пациенти, които са лекувани с УЛКП, но процедурната смъртност е сравнима с тази при пациенти с дилатативна кардиомиопа-

тия и исхемична болест на сърцето.[346] Необходими са допълнителни изследвания в тази област, но терапията с УЛКП с непрекъснат аксиален поток може би дава възможност за мост към трансплантация при подходящи пациенти с ХКМП. Няма данни за приложение на тези устройства като временна или трайна терапия при пациенти с ХКМП.

Показания за левокамерни асистиращи устройства

Препоръки	Клас[a]	Ниво[b]	Изт[c]
Терапия с ЛКАУ (LVAD) с непрекъснат осев поток може да се обсъди при избрани пациенти с крайна степен на СН, въпреки оптимално фармакологично и апаратно лечение, които са по принцип подходящи за сърдечна трансплантация, за подобряване на симптоматиката и намаляване на риска от хоспитализация за влошаваща се СН и преждевременна смърт, докато чакат за трансплантация.	IIb	C	346

[a] Клас на препоръките.
[b] Ниво на доказателственост.
[c] Източник(ци) подкрепящи препоръките.
СН = сърдечна недостатъчност; ЛКАУ (LVAD) = левокамерни асистиращи устройства (left ventricular assist device).

Препоръки при гръдна болка при усилие при пациенти без левокамерна обструкция на изходния тракт

Препоръки	Клас[a]	Ниво[b]	Изт[c]
ß-Блокери и калциеви антагонисти тлябва да се обсъдят за подобряване на симптоматиката при пациенти с ангино-подобни гръдни болки и липса на ЛКОИТ или обструктивна коронарна артериална болест.	IIa	C	347–351
Перорални нитрати могат да се обсъдят за подобряване на симптоматиката при пациенти с ангино-подобни гръдни болки и липса на ЛКОИТ или обструктивна коронарна артериална.	IIb	C	

[a] Клас на препоръките.
[b] Ниво на доказателственост.
[c] Източник(ци) подкрепящи препоръките.
ЛКОИТ = левокамерна обструкция на изходния тракт.

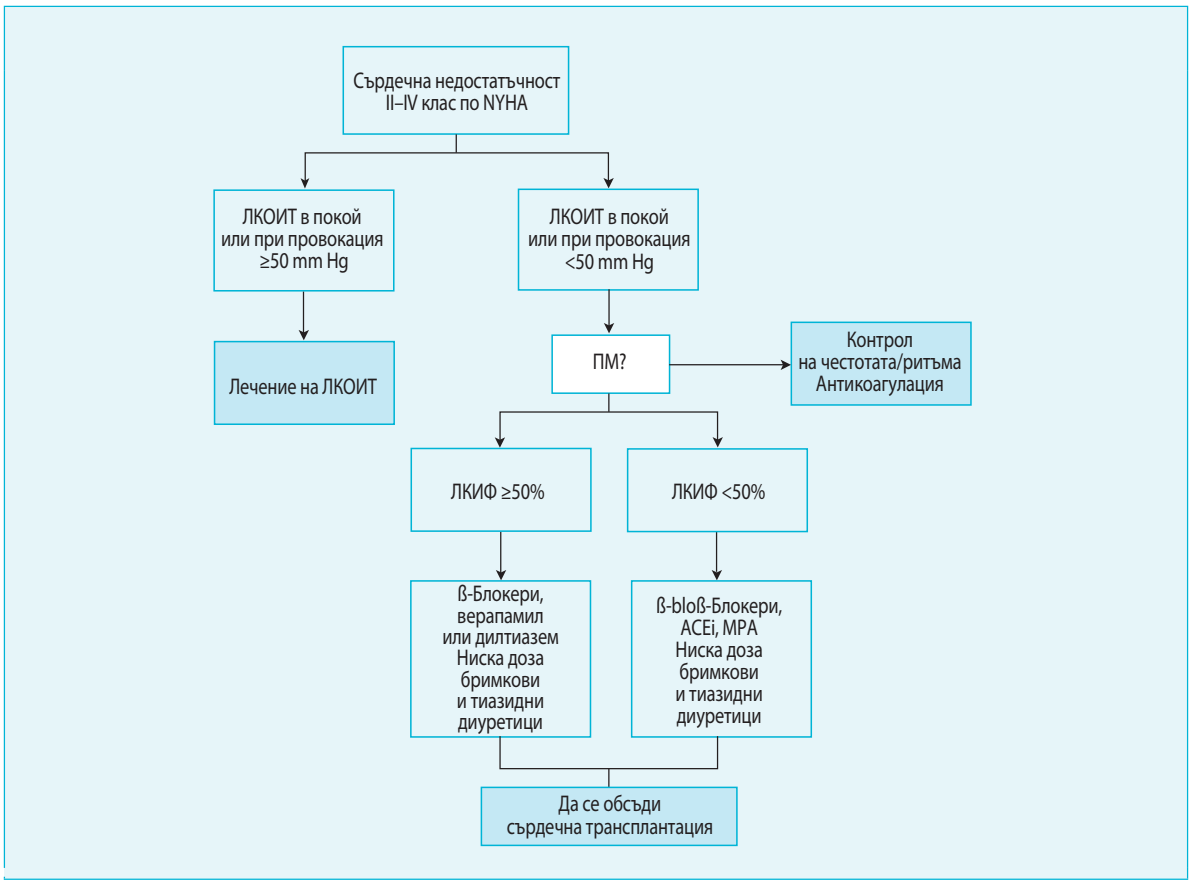

Фигура 6: Алгоритъм за лечение на сърдечна недостатъчност при хипертрофична кардиомиопатия. ACEi = ACE инхибитор; ПМ = предсърдно мъждене; ЛКИФ = левокамерна изтласкваща фракция; ЛКОИТ = левокамерна обструкция на изходния тракт;MPA = минералкортикоидни рецепторни антагонисти; NYHA = New York Heart Association.

9.3.2. Ангина

ß-Блокери или калциеви антагонисти трябва да се обсъдят при пациенти с ангино-подобна болка при усилие или за продължителна болка при липса на ЛКОИТ в покой или при провокация и на обструктивна коронарна болест. Лекарствата и от двата класа подобряват диастолната функция и намаляват кислородните нужди на миокарда, а в случая с верапамил могат да подобрят стрес-индуцираните субендокардни перфузионни дефекти.[347–351] При липса на ЛКОИТ може да се обсъди внимателна употреба на перорални нитрати.

9.4. Предсърдна тахиаритмия

Предсърдното мъждене е най-честата аритмия при пациенти с ХКМП. Предразполагащите фактори включват повишено налягане и увеличени размери на лявото предсърдие в резултат на диастолна дисфункция, ЛКОИТ и митрална регургитаци. В скорошен системен обзор болестността и годишната заболяемост от ПМ са съответно 22,5% и 3,1%; болестността и годишната заболяемост от тромбоемболизъм (инсулт и периферен емболизъм) при пациенти с ПМ са 27,1% 3,8%.[72] Клиничните особености свързани тясно с пароксизмално или перманентно ПМ включват възраст и левопредсърдна дилатация.[72] Други възможни предиктори включват ЛКОИТ, продължителност на P-вълната >140 ms в сигнално-усреднена ЕКГ, пароксизмална НКТ (SVT), ST-T промени в базалната електрокардиограма, камерни екстрасистоли, LGE в сЯМР и абнормен резерв на коронарния кръвоток.[72] Съобщавани предиктори на тромбоемболични събития са пароксизмално или хронично ПМ, тежка симптоматика (функционален клас III и IV по NYHA), по-голяма възраст, повишен индекс на левопредсърдния обем, мъжки пол и анамнеза за хоспитализации по повод сърдечна недостатъчност.[72]

Тъй като левопредсърдните размери са траен предиктор на ПМ и инсулт при пациенти с ХКМП, пациенти в синусов ритъм и ЛП диаметър ≥45 mm трябва да провеждат на 6–12 месеца 48-часово амбулаторно ЕКГ мониториране за търсене на ПМ.

Малко са данните за честотата и характеристиките на предсърдното трептене и други предсърдни аритмии, но по принцип предсърдното мъждене трябва да бъде лекувано конвенционално, а рискът от тромбоемболизъм се счита еднакъв с този при ПМ.

9.4.1. Остро лечение

Новият пристъп от ПМ често е свързан с прояви на сърдечна недостатъчност и по тази причина трябва да бъде лекуван своевременно в съответствие с препоръките на ESC.[261,262] При хемодинамично нестабилни пациенти се препоръчва незабавна кардиоверсия с прав ток (direct current, DC).[261,262] При тежки симптоми на ангина или сърдечна недостатъчност се препоръчват интравенозни β-блокери или амиодарон.

При хемодинамично стабилни пациенти се препоръчват перорални β-блокери или недихидропиридинови калциеви антагонисти за забавяне на камерния отговор към ПМ.[261,262] При наличие на преексцитация недихидропиридинови калциеви антагонисти и аденозин са противопоказани.[261,262] Дигоксин трябва да се избягва при пациенти с ЛКОИТ и нормална ИФ. Също така, антиаритмични средства от клас IC като флекаинид и пропафенон трябва да се избягват, тъй като могат да удължат QRS комплекса и QT интервала и да ускорят камерната честота поради конверсия към предсърдно трептене с камерно провеждане 1:1.[261,262]

След постигане на контрол на честотата трябва да се обсъди планова DC кардиоверсия след минимум 3 седмици ефективна антикоагулация [международно нормализирано отношение, international normalized ratio (INR) между 2,0 и 3,0] с витамин K антагонист (ВКА, vitamin K antagonist, VKA). Ако се планира по-ранна DC кардоверсия трябва да се използва стратегия на базата на TEE в съответствие с препоръките на ESC.[261,262]

9.4.2. Профилактика на тромбоемболизма

Насоките на ESC за профилактика на инсулта при пациенти с ПМ препоръчват подход основан на рисковите фактори, при който рискът за пациентите с неклапно ПМ се изчислява със скорова система, позната като CHA_2DS_2-VASc (застойна сърдечна недостатъчност, хипертония, възраст ≥75 (по 2), диабет, инсулт (по 2), съдова болест, възраст 65–74, и женски пол).[261,262]

Тъй като при пациентите с ХКМП като цяло са по-млади от другите високорискови групи и не са включени в клинични изпитвания на тромбопрофилактиката, употребата на CHA_2DS_2-VASc скор за изчисляване на риска от инсулт не се препоръчва.

Предвид високата честота на инсулта при пациенти с ХКМП и пароксизмално, персистиращо или перманентно ПМ, всички пациенти с ПМ трябва да бъдат лекувани с ВКА. По принцип се препоръчва доживотна терапия с перорални антикоагуланти, дори и при възстановяване на синусов ритъм.

Две обсервационни проучвания съобщават при пациенти лекувани с варфарин по-ниска честота на инсулта от тази при лечение с антитромбоцитни средства или без терапия.[223,352] Поради това, терапията с комбинация от аспирин 75–100 mg и клопидогрел 75 mg дневно трябва да се обсъди само при пациенти, които не са в състояние или не желаят да взема перорални антикоагуланти (oral anticoagulants, OAC). При предписване на антитромбозна терапия (с ВКА или аспирин в комбинация с клопидогрел) се препоръчва оценка на хеморагичния риск. Въпреки че HAS-BLED [хипертония, абнормна бъречна/чернодробна функция, инсулт, хеморагична анамнеза или предразположение, лабилно INR, напреднала възраст (>65 години), едновременна употреба на лекарства/алкохол] скорът не е оценяван при пациенти с ХКМП, той изглежда логично средство за оценка на хеморагичния риск.[353] HAS-BLED скор ≥3 показва висок хеморагичен риск и налага повишено внимание с редовни клинични прегледи.[261,262]

Липсват данни относно употребата на нови перорални антикоагуланти (new oral anticoagulants, NOAC) при пациенти с ХКМП, но те се препоръчват при неуспех на опитите за корекция на дозата на ВКА (INR 2,0–3,0), поради невъзможност за постигане на терапевтична антикоагулация или получаване на нежелани реакции с ВКА, или при невъзможност за посещения или контролни изследвания на INR. В тази ситуация се препоръчва директен тромбинов инхибитор (дабигатран) или перорален фактор Ха инхибитор (напр. ривароксабан, апиксабан). Препоръките за антикоагулация преди и след кардиоверсия са дадени в насоките на ESC.[261,262]

9.4.3. Контрол на камерната честота

Контролът на камерната честота с помощта на β-блокери и недихидропиридинови калциеви антагонисти – самостоятелно или в комбинация – се препоръчва при пациенти с пароксизмално, песистиращо или перманентно ПМ.[261,262] Из-

борът на медикаменти трабва да бъде индивидуализиран според възрастта, начина на живот и симптомите на сърдечна недостатъчност, а дозировката съобразена с изискването да се избегне симптомна брадикардия, а сърдечната честота в покой да е <100 BPM. Адекватността на честотния контрол трябва да бъде оценена и по време на натоварване. При невъзможност за постигане на достатъчен контрол на честотата може да се обсъди AV нодална аблация и постоянно пейсиране. Предвид липсата на данни за дългосрочните ефекти на ДК пейсиране върху ЛК функция при ХКМП, изборът на начин на пейсиране след аблация на AV възел при пациенти с персистиращо или перманентно ПМ трябва да съответства на препоръките на ESC, с едно изключение: при пациенти с нарушена ЛК функция (ИФ<50%) може да се обсъди CPT-П (CPT с пейсмейкър, CRT-P).[261,262] При липса на значима ЛКОИТ за контрол на камерния отговор при пациенти с ПМ и ИФ <50% може да се използва дигоксин (0,125 mg–0,5 mg o.d.), самостоятелно или в комбинация с ß-блокер, въпреки че липсват данни за ефикасността му в този контекст.

9.4.4. Контрол на ритъма

Няма рандомизирани контролирани изпитвания изследващи ефекта на антиаритмични лекарства или радиофреквентната аблация върху дългосрочната превенция на ПМ при пациенти с ХКМП. Едно обсервационно проучване показва, че терапията с амиодарон е свързана със запазване на синусовия ритъм и по-малко промени в лекарствената терапия,

Препоръки при предсърдно мъждене/предсърдно трептене

Препоръки	Клас[a]	Ниво[b]	Изт[c]
Ако няма противопоказания, при пациенти с персистиращо, перманентно или пароксизмално ПМ се препоръчва перорална антикоагулация с ВКА (прицелни стойности на INR 2,0–3,0) за превенция на тромбоемболизма.	I	B	223, 352
При пациенти с предсърдно трептене се препоръчва антитромбозна терапия, като тази при ПМ.	I	C	261, 262
При предписване на антитромбозна терапия (с ВКА или с антитромбоцитни средства) трябва да се обсъди оценка на хеморагичния риск с HAS-BLED.	IIa	B	353
При пациенти с наскоро възникнало ПМ трябва да се обсъди възстановяване на синусовия ритъм чрез DC или фармакологична кардиоверсия с интравенозен амиодарон.	IIa	C	261, 262
За постигане на ритъмен контрол и поддържане на синусов ритъм след кордиоверсия с DC трябва да се обсъди кордарон.	IIa	B	354
ß-Блокери, верапамил и дилтиазем се препоръчват за контрол на сърдечната честота при пациенти с перманенто или персистиращо ПМ.	I	C	261, 262
Катетърна аблация за предсърдно мъждене трябва да се обсъди при пациенти без голяма дилатация на лявото предсърдие, които имат медикаментозно рефрактерна симптоматика и не могат да вземат антиаритмични средства.	IIa	B	B 357–361
Аблация на AV възел за контрол на сърдечната честота може да се обсъди, когато камерната честота не може да бъде контролирана с лекарства и когато ПМ не може да бъде профилактирано с антиаритмична терапия или е свързано с непоносими странични ефекти.	IIb	C	261, 262
След аблация на AV възел при пациенти с ЛКИФ ≥50% се препоръчва имплантация на двукухинен (DDD) пейсмейкър с възможности за препрограмиране при пациенти с пароксизмално ПМ и еднокухинен ((VVIR) пейсмейкър при тези с персистиращо или перманентно ПМ.	I	C	261, 262
При пациенти с всеки вид ПМ и ЛКИФ <50% след аблация на AV възел може да се обсъди имплантация на пейсмейкър за CRT.	IIb	C	261, 262
При пациенти, които са в синусов ритъм и имат ЛП диаметър ≥45 mm, трябва да се обсъди 48-часово амбулаторно ЕКГ мониториране на всеки 6–12 месеца за откриване на ПМ.	IIa	C	72
При пациенти с ХКМП и симптомно ПМ може да се обсъди аблационна процедура по време на септална миектомия.	IIb	C	362
Антитромбоцитан терапия с аспирин 75–100 mg плюс клопидогрел 75 mg дневно (при нисък хеморагичен риск). Трябва да се обсъди, когато пациентите отказват употреба на всякакъв ОАС (ВКА или NOACs).	IIa	B	363
Когато при пациент с ПМ не могат да се използват ВКА в съобразена доза (INR 2–3)– поради невъзможност за поддържане на терапевтична антикоагулация, странични ефекти на ВКА или невъзможност за спазване или осъществяване на INR контрол – се препоръчва директен тромбинов инхибитор (дабигатран) или перорален фактор Ха инхибитор (напр. ривароксабан, апиксабан).	I	B	364, 365
Доживотна терапия с ОАС (INR 2,0–3,0), с изключение на случаите с обратима причина за ПМ, се препоръчва дори и при възстановяване на синусовия ритъм.	I	C	261, 262

[a] Клас на препоръките.
[b] Ниво на доказателственост.
[c] Източник(ци) подкрепящи препоръките.
ПМ = предсърдно мъждене; AV = атриовентрикуларен; CRT = сърдечна ресинхронизираща терапия (cardiac resynchronization therapy); DC = прав ток (direct current); ЕКГ = електрокардиограма; HAS-BLED = (hypertension, abnormal renal/liver function, stroke, bleeding history or predisposition, labile INR, elderly [>65 years], drugs/alcohol concomitantly) (хипертония, нарушена бъбречна/чернодробна функция, инсулт, хеморагична анамнеза или предиспозиция, лабилни стойности на INR, напреднала възраст [>65 години], едновреенна употреба на лекарства/алкохол); ХКМП = хипертрофична кардиомиопатия; INR = международно нормализирано отношение; ЛП = ляво предсърдие; NOAC = нов перорален антикоагулант (new oral anticoagulant);ЛКИФ = левоамерна изтласкваща фракция; ОАС = перорален антикоагулант (oral anticoagulant); ВКА = витамин К антагонист.

емболични епизоди и опити за DC кардиоверсия.[354] Други показват, че при пациенти лекувани различно с амиодарон, β-блокери или калциеви антагонисти[223,355] няма значими разлики в трайността на синусовия ритъм и преживяемостта след първия епизод на ПМ. Едно краткотрайно двойно сляпо проучване с прекръстосване (n = 30) демонстрира потискане на надкамерната аритмия със соталол.[266] Дизопирамид се използва за лечение на ЛКОИТ,[267] но ролята му за потискане на ПМ при ХКМП е неизвестна. Няма и системни данни за употребата на дронедарон при пациенти с ХКМП, но предвид скорошните проучвания показващи нарастване на сърдечно-съдовите събития, включително сърдечно-съдовата смъртност, той не се препоръчва при ХКМП.[261,356]

Малко данни има за катетърната аблация при ПМ при пациенти с ХКМП,[357–361] но техниката трябва да се обсъди при пациенти без тежка левопредсърдна дилатация, които са с медикаментозно-рефрактерна симптоматика или не могат да вземат антиаритмични средства.[357] Средносрочно задържане на синусов ритъм се постига в до 67% от случаите;[357–361] неуспешното потискане на ПМ е свързано с левопредсърдните размери и по-голямата възраст.[357,358]

9.5. Внезапна сърдечна смърт

Повечето съвременни серии от възрастни пациенти с ХКМП обявяват годишен сърдечно-съдов леталитет 1–2%, а основните причини за смъртта са ВСС, сърдечна недостатъчност и тромбоемболизъм.[366] Най-често регистрираната фатална аритмия е спонтанно камерно мъждене (КМ, ventricular fibrillation, VF), но се описват и асистолия, AV блок и безпулсова електрическа активност.[239,367–371]

9.5.1. Оценка на клиничния риск

Оценката на риска от ВСС е интегрална част от клиничното поведение. Голямо количество данни показват, че при младежи и възрастни рисковата оценка трябва да включва клинична и фамилна анамнеза, 48-часова амбулаторна ЕКГ, ТТЕ (или сЯМР в случай на лош ехографски прозорец) и симптом-лимитирана работна проба. Клинични признаци свързани с повишен риск от ВСС и използвани в предишни препоръки за оценка на риска са показани в таблица 7

9.5.2. Модели за изчисляване на риска от внезапна сърдечна смърт

Изпитвания при други сърдечно-съдови болести показват, че имплантацията на ИКД за първична и вторична профилактика може да намали смъртността;[382,383] прагът на риска обаче, който оправдава имплантация на устройството обикновено се определя по-скоро от клиничните характеристики на популациите включени в такива проучвания, отколкото от предварителната дефиниция за допустим риск. Това поражда редица противоречия, тъй като характеристиките на изпитваните популации се различават. Съществува вероятност препоръките направени от съответните комисии да са повлияни от обществени, икономически и културни фактори.

Таблица 7: Основни клинични особености свързани с повишен риск от внезапна сърдечна смърт при възрастни

Рисков фактор	Коментар
Възраст	• Ефектът на възрастта върху ВСС е изследван в редица проучвания,[73,82,99,208,244,372–374] а две от тях са показали сигнификантна връзка с повишен риск от ВСС при по-млади пациенти.[73,99] • Някои рискови фактори изглеждат по-важни при млади пациенти, най-вече Some risk factors appear to be more important in younger patients, most notably, НПКТ,[69] тежка ЛКХ375 и необясним синкоп.[99]
Непродължителна камерна тахикардия	• НПКТ (дефинирана като ≥3 последователни камерни комплекса с честота ≥120 BPM и продължителност <30 секунди) настъпват при 20–30% от пациентите по време на амбулаторно ЕКГ мониториране и е независим предиктор на ВСС.[69,73,83,246,248,374] • Няма доказателства, че честотата, продължителността или скоростта на НПКТ повлияват риска от ВСС.[69,376]
Максимална дебелина на левокамерната стена	• Тежестта и обхвата на ЛКХ измерени с ТТЕ са свързани с риска от ВСС.[69,120,121,373] • Няколко проучвания са показали най-голям риск от ВСС при пациенти с максимална дебелина на стената ≥30 mm, но данните при пациенти с екстремна хипертрофия (≥35 mm) са оскъдни.[69,73,120,247,248,373,377,378]
Фамилна анамнеза за внезапна сърдечна смърт в млада възраст	• Въпреки разликата в дефинициите,[73,120,372,377] фамилната анамнеза за ВСС обикновено се счита за клинично значима, когато един или повече роднини по първа линия у починал внезапно на възраст <40 години с или без диагноза ХКМП или когато ВСС е настъпила при роднина по първа линия на всяка възраст със сигурна диагноза ХКМП.
Синкоп	• Синкопът е чест при пациенти с ХКМП, но е труден за оценка, защото има многобройни причини.[379] • Не-неврокардиогенен синкоп, за който няма обяснение след проведените изследвания, е свързан с повишен риск от ВСС.[73,83,99,244,246–248] • Епизоди в рамките на 6 месеца след оценката вероятно имат по-голяма предсказваща стойност за ВСС.[99]
Левопредсърден диаметър	• Две проучвания съобщават за позитивна връзка между ЛП размери и ВСС.[73,99] Няма данни за връзката между ВСС и ЛП площ и обем. Измерването на ЛП размери е важно също и за оценка на риска от ПМ (вижте раздел 9.4).
Левокамерна обструкция на изходния тракт	• Редица проучвания съобщават за сигнификантна връзка на ЛКОИТ и ВСС.[73,82,83,246,372,380] Остават няколко неразрешени въпроса, включително прогностичното значение на ЛКОИТ при провокация и значението на проведеното лечение (медикаментозно или инвазивно) върху ВСС.
Реакция на артериалното налягане при натоварване	• Приблизително една трета от възрастните пациенти с ХКМП имат патологична реакция на артериалното налягане при натоварване, изразяваща се в прогресивна хипотония или неспособност за повишаване на систолното артериално налягане, която се дължи на несъответстващ спад на системното съдово съпротивление и нисък пезерв на сърдечния дебит.[241,381] • При пациенти с ХКМП се съобщават различни дефиниции за патологичен отговор на артериалното налягане.[69,83,246,377]; за целите на тези Препоръки патологичната реакция на артериалното налягане се дефинира като неспособност за повишаване на артериалното налягане при върхово натоварване с поне 20 mm Hg спрямо стойностите в покой или спад с >20 mm Hg спямо върховото налягане.[237] • Патологичната реакция на артериално налягане при натоварване е свързана с по-висок риск от ВСС при пациенти на възраст ≤40 години,[237] но прогностичното ù значение при пациенти на възраст >40 години е неизвестно.

ХКМП = хипертрофична кардиомиопатия; ЛП = левопредсърдни; ЛКОИТ = левокамерна обструкция на изходния тракт; НПКТ = непродължителна камерна тахикардия; ВСС = внезапна сърдечна смърт; ТТЕ = трансторакална ехокардиография.

Няма рандомизирани изпитвания или статистически потвърдени проспективни предсказващи модели, които могат да се използват за насочване на имплантацията на ИКД при пациенти с ХКМП. Вместо това, препоръките се базират на обсервационни ретроспективни кохортни проучвания, които определят отношението между клинични характеристики и прогноза.

В предишните версии на тези Препоръки384 и по-нови препоръки на American College of Cardiology Foundation/American Heart Assocation[385] се използват малък брой характеристики (НПКТ [NSVT], максимална дебелина на ЛК стена ≥30 mm, фамилна анамнеза за ВСС, неизяснен синкоп, и абнормен отговор на артериалното налягане при натоварване) за оценка на риска и за насочване към терапия с ИКД. Този подход има редица ограничения, а именно: той оценява относителен – а не абсолютен – риск; той не държи сметка за различния размер на ефекта на отделните рискови фактори;[386] а някои рискови фактори, като дебелина на ЛК стена, се третират като двоични параметри, въпреки че са свързани с непрекъснато нарастване на риска.[121] Вследствие на това, настоящите рискови алгоритми не правят ясно разграничение между високо- и нискорискови пациенти.[386]

Други клинични признаци, като миокардна фиброза (установена с контрастно усилен сЯМР), ЛК апикални аневризми и унаследяване на повече от една генни мутации на саркомерни протеини, се предлагат като критерии, които могат да се използват за насочване на терапията с ИКД при лица с умерен риск, но данните в подкрепа на този подход са недостатъчни.[33,129,144]

Напоследък, в едно многоцентрово ретроспективно лонгитудинално кохортно проучване на 3675 пациенти е разработен и валидизиран нов модел за предсказване на ВСС известен като HCM Risk-SCD (ХКМП Риск-ВСС).[73] HCM Risk-SCD включва предсказващи параметри свързани с повишен риск от внезапна смърт в поне един публикуван многовариантен анализ (*електронна таблица 5*).[73] Той изключва абнормния отговор на артериалното налягане като рисков маркер. Моделът изчислява индивидуалния 5-годишен риск и в пряко сравнение с модела използващ четири големи рискови фактора демонстрира по-добра предсказваща стойност (С-индекс от 0,54 до 0,7), сравнима с тази на други предсказващи алгоритми, като CHA_2DS_2-VASc.[73]

Формулата на HCM Risk-SCD е следната:

Петгодишен риск от ВСС = $1 - 0{,}998^{\exp(\text{Прогностичен индекс})}$,

където:

Прогностичен индекс = [0,15939858 x максимална дебелина на стената (mm)] – [0,00294271 x максимална дебелина на стената^2 (mm^2)] + [0,0259082 x левопредсърден диаметър (mm)] + [0,00446131 x максимален градиент (покой/Valsalva) в ЛК изходен тракт (mm Hg)] + [0,4583082 x фамилна анамнеза за ВСС] + [0,82639195 x НПКТ] + [0,71650361 x неизяснен синкоп] – [0,01799934 x възраст по време на клиничната оценка (години)].

N.B. HCM Risk-SCD установява нелинейна зависимост между риска от ВСС и максималната дебелина на левокамерната стена.73 В предсказващия рисков модел този недостатък се преодолява, като във формулата е включен квадратичен член от максималната дебелина на левокамерната стена.

9.5.3. Превенция на внезапната сърдечна смърт

9.5.3.1. Ограничаване на физическата активност

Въпреки че документираните провокирани от усилие продължителни камерни аритмии са редки,[246] а повечето терапии за камерни аритмии с ИКД се прилагат в отсъствието на тахикардия или физическо усилие,[387,388] пациентите с ХКМП трябва да бъдат посъветвани да не участват в състезателни спортове и да избягват интензивни физически усилия, особено ако имат рискови фактори за ВСС и/или ЛКОИТ.

9.5.3.2. Анти-аритмични лекарства

Няма рандомизирани контролирани данни в подкрепа на употребата на анти-аритмични средства за превенция на ВСС при ХКМП. Амиодарон е свързан с по-ниска честота на ВСС в едно малко обсервационно проучване при пациенти с НПКТ (NSVT) регистрирана с Холтер мониториране, а в други увеличава прага за КМ (VF), но обсерваионните данни подсказват, че амиодарон често не успява да предотврати ВСС.389,390 Дизопирамид вероятно няма значим ефект върху риска от ВСС.[267]

9.5.3.3. Имплантируеми кардиовертери дефибрилатори

9.5.3.3.1. Вторична профилактика. Пациенти с ХКМП, които са преживели КМ или продължителна камерна тахикардия имат много висок риск от посредваща фатална сърдечна аритмия и трябва да получат ИКД.[327,367,391–393] В клиничната практика тази популация е много малка и терапията с ИКД рядко представлява клинична дилема.[327] Малко са данните относно провокираните от усилие камерни аритмии, но все пак данните от едно проучване подсказват, че те са свързани с висок риск от внезапна сърдечна смърт.[246]

9.5.3.3.2. Първична профилактика. Идентификацията на лицата без анамнеза за КМ, които са с висок риск от ВСС, остава предизвикателство и само малка подгрупа лица лекувани в момента с ИКД получават потенциално животоспасяващи шокове.[394] Същевременно редица реципиенти на ИКД преживяват ненужни шокове и имплантационни усложнения.[327]

Препоръки за превенция на внезапната сърдечна смърт

Препоръки	Клас[a]	Ниво[b]	Изт[c]
При пациенти с ХКМП се препоръчва избягване на състезателни спортове[d].	I	C	395
Имплантация на ИКД се препоръчва при пациенти, които са преживели сърдечен арест дължащ се на КТ или КМ или имат спонтанна продължителна КТ причиняващи синкоп или компрометиране на хемодинамиката и са с очаквана преживяемост >1 година.	I	B	327, 367, 391–393
HCM Risk-SCD (ХКМП риск-ВСС) се препоръчва като метод за оценка на 5-годишния риск от внезапна сърдечна смърт при пациенти на възраст ≥16 години без анамнеза за ресусцитирана КТ/КМ или спонтанна продължителна КТ причиняваща синкоп или компрометиране на хемодинамиката.	I	B	73

Препоръчва се оценка на 5-годишния риск от ВСС при първоначалната оценка и повторните оценки всеки 1–2 години и при промяна на клиничния статус.	I	B	73
Имплантация на ИКД трява да се обсъди при пациенти с изчислен 5-годишен риск от внезапна смърт ≥6% и очаквана преживяемост >1 година след подробна клинична оценка, която отчита доживотния риск от усложнения и влиянието на ИКД върху начина на живот, социо-икономическия статус и психичното здраве.	IIa	B	73, 327, 393, 396
Имплантация на ИКД може да се обсъди при отделни пациенти с изчислен 5-годишен риск от ВСС между 4% и <6% и очаквана преживяемост >1 година след подробна клинична оценка, която отчита доживотния риск от усложнения и влиянието на ИКД върху начина на живот, социо-икономическия статус и психичното здраве.	IIb	B	73, 327, 393, 396
Имплантация на ИКД може да се обсъди при отделни пациенти с изчислен 5-годишен риск от ВСС <4%, само когато имат клинични признаци с доказана прогностична стойност и когато оценката на доживотния риск от усложнения и влиянието на ИКД върху начина на живот, социо-икономическия статус и психичното здраве предполагат нетна полза от терапията с ИКД.	IIb	B	73, 327, 393, 396
Имплантация на ИКД не се препоръчва при пациенти с изчислен 5-годишен риск от ВСС <4% и без други признаци с доказана прогностична стойност.	III	B	73, 327, 393, 396

[a] Клас на препоръките.
[b] Ниво на доказателственост.
[c] Източник(ци) подкрепящи препоръките.
[d] Препоръките на ESC дефинират състезателния спорт като непрофесионално или професионално ангажиране в редовни физически тренировки и участие в официални състезания (за повече подробности вижте съответните Препоръки на ESC).[395]
ИКД = имплантируем кардиовертер дефибрилатор; КМ =камерно мъждене; КТ =камерна тахикардия; ВСС = внезапна сърдечна смърт.

В тези насоки се прави препоръка за подлагане на пациентите на стандартизирана клинична оценка (вижте *електронна таблица 5* и *фигура 7*), *която регистрира предварително зададени прогностични параметри, които по-късно се използват за оценка на 5-годишния риск от ВСС с помощта на модела HCM Risk-SCD* [Препоръките предоставят електронен калкулатор (www.escardio.org/guidelines-surveys/esc-guidelines/Pages/hypertrophic-cardiomyopathy.aspx)].

Публикуваният набор данни от HCM Risk-SCD се използва за разграничаване на три рискови категории (висок, умерен и нисък риск) приети с консенсус (*фигура 7*). Препоръките за терапия с ИКД при всяка рискова категория отчитат не само абсолютния статистически риск, но също възрастта и общото здравословно състояние на пациента, социо-икономически фактори и психологическото отражение на терапията. Целта е препоръките да са достатъчно гъвкави, че да държат сметка и за ситуации, които не са обхванати от модела HCM Risk-SCD.

HCM Risk-SCD не трябва да се използва при пациенти <16-годишна възраст, елитни атлети или лица с метаболитни/инфилтративни болести (напр. болест на Anderson-Fabry) и синдроми (напр.синдром на Noonan). Моделът не използва индуцирани при усилие градиенти в ЛК изходен тракт и не е валидизиран преди и след миектомия или алкохолна септална аблация.

Тъй като зависимостта между максималната дебелина на ЛК стена е нелинейна, изчисленият риск от ВСС не е валиден при пациенти с тежка ЛКХ (≥35 mm). Това може би има връзка с малкия брой такива пациенти, но както се посочва в оригиналния документ честотата на внезапната смърт е много ниска в тази група. Това явление е наблюдавано в поне едно предишно проучване.99

До излизането на допълнителни проучвания, HCM-RISK трябва да се използва с повишено внимание при пациенти с максимална левокамерна дебелина ≥35 mm.

Имплантируеми кардиовертер-дефибрилатори не се препоръчват, когато изчисленият 5-годишен риск от ВСС е <4% и няма други клинични особености с потенциално прогностично значение (например повече от един случай на внезапна смърт в млада възраст в семейството или абнормен отговор на артериалното налягане към натоварване). Когато има такива признаци, решението относно ИКД трябва да се вземе на индивидуална основа и трябва да съпостави евентуалната полза с отражението на ИКД върху начина на живот, социо-икономическия статус и физиологичното здраве.

9.5.3.3.3. Практически аспекти на терапията с ИКД. Преди имплантация на ИКД пациентите трябва да бъдат уведомени за риска от ненужни шокове, имплантационни усложнения и отраженинието върху социалния живот и работата (включително ограниченията за шофиране) на ИКД. Проучванията изследващи ролята на пробните дефибрилации по време на имплантацията продължават, но има съобщения за високи дефибрилационни прагове при пациенти с тежка ЛКХ и при лечение с амиодарон.[397–400] До получаването на специфични данни дефибрилационно тестуване може да се обсъди при ХКМП по преценка на лекуващия лекар. При пациенти с висок дефибрилационен праг или неуспешна кардиоверсия при дефибрилационната проба възможностите са субпекторална имплантация и стандартни прийоми, като обръщане та полярността на шоковия вектор, промяна в шоковия наклон, включване/изключване на електрода в горната празна вена, последвано от повторни проби и при нужда имплантация на подкожен електрод.

Секцията на устройството за КМ трябва да бъде програмирана на >220/min за свеждане до минимум на шокове при ПМ с ускорено провеждане. Може да се обсъди и включване на секция за разграничаване на НКТ съобразена с индивидуалните характеристики на пациента. Обсервационни данни показват, че анти-тахикардното пейсиране прекъсва ефективно камерните аритмии при ХКМП, но не намалява честотата на ненужните шокове.[387,401] Тъй като предсърдните електроди не намаляват честотата на ненужните шокове,[327,393,396] повечето пациенти имат нужда от единичен камерен електрод. Изключенията включват пациенти с ЛКОИТ, при които предсъдният електрод дава възможност за пейсиране с

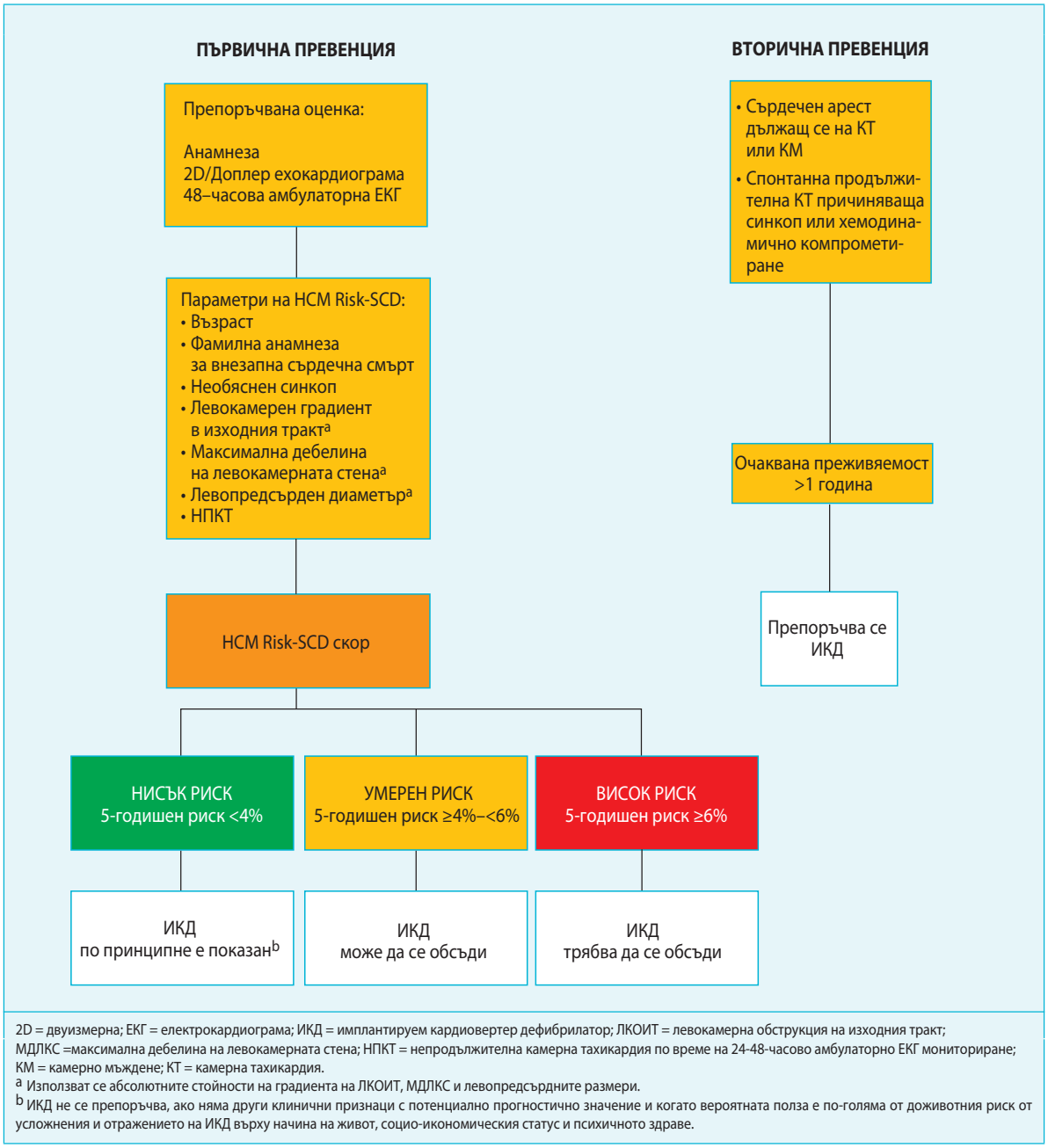

2D = двуизмерна; ЕКГ = електрокардиограма; ИКД = имплантируем кардиовертер дефибрилатор; ЛКОИТ = левокамерна обструкция на изходния тракт; МДЛКС =максимална дебелина на левокамерната стена; НПКТ = непродължителна камерна тахикардия по време на 24-48-часово амбулаторно ЕКГ мониториране; КМ = камерно мъждене; КТ = камерна тахикардия.
[a] Използват се абсолютните стойности на градиента на ЛКОИТ, МДЛКС и левопредсърдните размери.
[b] ИКД не се препоръчва, ако няма други клинични признаци с потенциално прогностично значение и когато вероятната полза е по-голяма от доживотния риск от усложнения и отражението на ИКД върху начина на живот, социо-икономическия статус и психичното здраве.

Фигура 7: Алгоритъм за имплантация на ИКД.

кратко AV закъснение и пациенти в синусов ритъм с нарушена ЛК систолна функция, при които може да бъде предпочетено прилагане на CPT (вижте раздел 9.3.1.2). В светлината на резултатите от MADIT-RIT (Multicenter Automatic Defibrillator Implantation Trial – Reduce Inappropriate Therapy) за първична превенция може да се обсъди само анти-шоково програмиране, макар че това изпитване е проведено при пациенти с ниска ИФ.[402]

ß-Блокери и/или амиодарон се препоръчват при пациенти с ИКД, които продължават да имат симптомни камерни аритмии или повторни шокове, въпреки оптималното лечение и препрограмиране на устройството.[219] Електрофизиологично изследване се препоръчва при пациенти с ИКД и ненужни шокове при ритмични надкамерни тахикардии с цел идентификация и лечение на податлив на аблация субстрат на аритмията.[403]

FDA одобри новоразработената система с подкожни електроди за ИКД (S-ICDTM, Boston Scientific) и тя може да се обсъди при пациенти с ХКМП, които нямат показания за пейсиране.[404] Особено внимание трябва да се обърне за осигуряване на оптимално сензиране на R-зъбеца в покой и при натоварване с цел избягване на ненужни шокове поради свръхсензиране на Т-вълната. При всеки пациент трябва да бъде направена проверка в повече от един ЕКГ вектор, което позволява алтернативно програмиране, ако се наблюдава свръхсензиране.[405,406] Данните от един многоцентров регис-

тър включващ 58 пациенти с ХКМП дават предварителна информация относно ефикасността и безопасността.[407]

Препоръки върху практическите аспекти на терапията с имплантируем кардиовертер дефибрилатор

Препоръки	Клас[a]	Ниво[b]	Изт[c]
Преди имплантацията на ИКД пациентите тябва да бъдат уведомени за риска от ненужни шокове, имплантационни усложнения и последствията от устройството върху социалния живот, работата и управлението на МПС.	I	C	219, 327
ß-Блокери и/или амиодарон се препоръчват при пациенти с ИКД, които имат симптомни камерни аритмии или рекурентни шокове, въпреки оптималното лечение и препрограмирането на устройството.	I	C	219, 403
Електрофизиологично изследване се препоръчва при пациенти с ИКД и ненужни шокове, поради ритмични надкамерни тахикардии, с цел идентификация и лечение на податлив на аблация субстрат.	I	C	403
Подкожна система от ИКД електроди (S-ICD™) може да се обсъди при пациенти с КМП, които нямат индикации за пейсиране.	IIb	C	C 407

[a] Клас на препоръките.
[b] Ниво на доказателственост.
[c] Източник(ци) подкрепящи препоръките.
ХКМП = хипертрофична кардиомиопатия; ИКД = имплантируем кардиовертер дефибрилатор; S-ICD™ = подкожна система от ИКД електроди.

9.5.4. Риск от внезапна смърт при деца

При живото-застрашаващи камерни аритмии при деца е показана имплантация на (при нужда епикарден) ИКД. При твърде малки деца (<8 години) клиничната рискова стратификация за определяне на нуждата от първична профилактика с ИКД се затруднява от липсата на данни. Рискът от смърт или сърдечна трансплантация е най-голям при кърмачета или при пациенти с наследствени метаболитни нарушения и малформационни синдроми.[408] Има общо съгласие, че при възрастни тежката ЛКХ, неизяснениятъ синкоп, НПКТ и фамилната анамнеза за внезапна смърт са главните рискови фактори за внезапна сърдечна смърт.[409] Дефиницията за тежка хипертрофия при кърмачета, деца и в ранна юношеска възраст е разработена с помощта различни подходи и измервания.[410,411] Според консенсусната гледна точка в тези Препоръки се приема, че максимална левокамерна дебелина ≥30 mm или Z-скор ≥6 са главен рисков фактор при деца.[410]

При деца с два или повече големи рискови фактора трябва да се обсъди имплантация на ИКД. В мнозинството от случаите са достатъчни еднокухинни дефибрилатори, които са свързани с по-ниска честота на усложненията.[412] При отделни пациенти с един рисков фактор може да се обсъди имплантация на ИКД след внимателен преглед на рисковете и ползите за детето и семейството.

Препоръки за имплантация на кардиовертер дефибрилатори при деца

Препоръки	Клас[a]	Ниво[b]	Изт[c]
Имплантация на ИКД се препоръчва при деца, които са преживели сърдечен арест или са имали документирана продължителна камерна тахикардия.	I	B	409, 413, 414
Имплантация на ИКД трябва да се обсъди при деца с два или повече големи педиатрични рискови фактори[d] след съответна консултация и когато оценката на доживотния риск от усложнения и отражението на ИКД върху начина на живот и психичното здраве предполага нетна полза от ИКД терапия.	IIa	C	377, 409, 414
Имплантация на ИКД да се обсъди при деца с един голям педиатричен рисков фактор[d] след съответна консултация и когато оценката на доживотния риск от усложнения и отражението на ИКД върху начина на живот и психичното здраве предполага нетна полза от ИКД терапия.	IIb	C	409

[a] Клас на препоръките.
[b] Ниво на доказателственост.
[c] Източник(ци) подкрепящи препоръките.
[d] Големи педиатрични рискови фактори: максимална дебелина на левокамерната стена: ≥30 mm или Z-скор ≥6, необясним синкоп, непродължителна камерна тахикардия (≥3
последователни камерни комплекса с честота ≥120 BPM с продължителност <30 секунди), фамилна анамнеза за ИКД (един или повече роднини по първа линия с ВСС на възраст <40 години с или без диагноза ХКМП или ВСС при роднина по първа линия на всякаква възраст с диагноза ХКМП).
ИКД = имплантируем кардиовертер дефибрилатори; ХКМП = хипертрофична кардиомиопатия; ВСС = внезапна сърдечна смърт.

9.6. Симптомна брадикадия и атриовентрикуларен блок

Симптомната брадикардия причинена от дисфукция на синусовия възел и AV блок е относително рядка при ХКМП и трябва да се лекува в съответствие с актуалните Препоръки на ESC.249 Наличието на AV блок трябва да породи суспекция за специфични генетични подвидове (десмин, FHL1, PRKAG2) при млади пациенти или амилоидоза и болест на Anderson-Fabry при по-възрастни пациенти (вижте раздел 5 посветен на диагностиката). От друга страна, хронотропната недостатъчност е доста честа (особено при болестта на Anderson-Fabry) и е важна причина за ограничен физически капацитет.[415] Ако AV блокът е причинен от блокиращи AV възела лекарства, тяхната доза трябва да се коригира и трябва да се направи оценка на нуждите от пейсмейкър.

Ползата от честотно-зависимото пейсиране при непоносимост към физически натоварвания е несигурна. Рискът от хроничното ДК пейсиране по отношение на систолната ЛК функция е неизвестен, но камерното пейсиране трябва по възможност до да се сведе минимум, освен с цел лечение на ЛКОИТ. CRT-P трябва да се обсъди при пациенти с нарушена систолна функция (ИФ <50%).[339,416]

9.7. Камерна тахикардия

Непродължителна камерна тахикардия (дефинирана като три или повече камерни екстрасистоли с честота ≥120 BPM с продължителност <30 секунди) е честа находка при амбулаторно ЕКГ мониториране.[69,70,417,418] Честотата ù нараства с възрастта и корелира с дебелината на ЛК стена и наличието на късно гадолиниево контрастиране при сЯМР.[69,140] Непродължителната камерна тахикардия е рисков фактор за ВСС, но обикновено не налага антиаритмична терапия. Появата ù по време на или веднага след натоварване е много рядка, но може дя бъде свързана с висок риск от ВСС.[246]

Документираната продължителна мономорфна КТ (≥30 секунди) не е честа, но може да се срещне по-често при пациенти с апикални ЛК аневризми.[256,419] При пациенти с дълги или симптомни епизоди и рискови фактори за коронарна атеросклероза трябва да се обсъди изключване на коронарна артериална болест. Няма доказателства, че хемодинамично толерираната продължителна КТ има по-лоша прогноза от НПКТ, но тя трябва да се разглежда като рисков фактор за ВСС. При пациенти, които понасят трудно КТ трябва да се обсъди терапия с ИКД и лечение с ß-блокери или амиодарон за потискане на повторни епизоди. При пациенти с данни за фокален произход може дасе обсъди ЕФИ (EPS) и аблация.[420–422]

10. Препоръки за рутинно проследяване

По принцип, пациентите с ХКМП се нуждаят от доживотно проследяване за откриване на промени в симптоматиката, риска от неблагоприятни събития, ЛКОИТ, ЛК функция и сърдечния ритъм.

Има много малко лонгитудинални данни за темповете на промяна на симптоматиката или сърдечната функция, но проучвания в напречен разрез показват, че честотата на ЛК систолна дисфункция и предсърдната аритмия нараства с напредване на възрастта.[222,224,225,423] Честотата на контролните прегледи се определя от тежестта на заболяването, възрастта и симптоматиката. Клиничен преглед с 12-канална ЕКГ и ТТЕ се прави веднъж на 1–2 години или по-често, ако пациентът има новопоявили се оплаквания от сърдечна недостатъчност. Амбулаторна електрокардиография се препоръчва ежегодно (или на 6 месеца при наличие на левопредсърдна дилатация ≥45 mm) за откриване на безсимптомна предсърдна и камерна аритмия и е показана, когато пациентът получи синкоп или палпитации.

Ако е осъществима, сърдечно-белодробната работна проба може да осигури обективни данни за влошаване на болестта, но при липса на промяна в симптоматиката се извършва веднъж на 2–3 години. Данните за еволюцията на миокардната фиброза при проследяване със сЯМР са оскъдни, но, ако има такива възможности, трябва да се обсъди оценка със сЯМР на всеки пет години или на 2–3 години при пациенти с прогресираща болест.[424]

Пълно изследване, включително ЕКГ, ТТЕ и амбулаторно ЕКГ мониториране, трябва да се направи в рамките на 1–3 месеца и 6–12 месеца след инвазивна септална редукционна терапия.

Препоръки за рутинно проследяване

Препоръки	Клас[a]	Ниво[b]	Изт[c]
Клинична оценка включваща 12-канална ЕКГ и ТТЕ се препоръчва на всеки 12–24 месеца при клинично стабилни пациенти.	I	C	68, 72, 74, 84, 85
Клинична оценка включваща 12-канална ЕКГ и ТТЕ се препоръчва, винаги когато настъпи промяна в симптоматиката.	I	C	68, 72, 74, 84, 85
48-часова амбулаторна ЕКГ се препоръчва на всеки 12–24 месеца при пациенти в синусов ритъм с левопредсърден размер 45 mm и винаги когато пациентите се оплачат от новопоявили се палпитации.	I	C	69–73
СЯМР може да се обсъди на всеки 5 години при кланично стабилни пациенти или на всеки 2–3 години при пациенти с прогресираща болест.	IIb	C	C 424
Симптом-лимитирана работна проба трябва да се обсъди на всеки 2–3 years при клинично стабилни пациенти или всяка година при пациенти с прогресираща симптоматика.	IIa	C	425
Кардиопулмонална работна проба (ако е възможно) може да бъде обсъдена на всеки 2–3 години при клинично стабилни пациенти или всяка година при пациенти с прогресираща симптоматика.	IIb	C	233, 426

[a] Клас на препоръките.
[b] Ниво на доказателственост.
[c] Източник(ци) подкрепящи препоръките.
СЯМР = сърдечен ядрено-магнитен резонанс; ЕКГ = електрокардиограма; ТТЕ = трансторакална ехокардиография.

11. Репродукция и контрацепция

11.1. Увод

Бременността е свързана с много физиологични промени, включително нарастване на плазмения обем и сърдечния дебит с 40–50%, понижаване на системното съдово съпротивление и състояние на хиперкоагулация. Въпреки че повечето жени с ХКМП имат неусложнена бременност, тези физиологични промени са свързани с повишен риск за майката и плода, тъй като обемното натоварване понякога не се понася добре в условията на ЛКОИТ и диастолна дисфункция. Подходяща и навременна консултация за контрацепцията, рисковете от бременността и риска от предаване на болестта на плода е важна при всички жени с ХКМП.[427,428]

11.2. Контрацепция и прекъсване на бременността

Когато дадено момиче с ХКМП достигне фертилна възраст, то трябва да получи съвети за употреба на безопасна и ефективна контрацепция, тъй като непланираната бременност

носи по-висок риск.[427] Бариерните методи за предпазване (кондоми, диафрагми, вагинален пръстен) са безопасни, но не толкова ефективни, колкото пероралните контрацептиви, дори и в комбинация със спермицидни средства (1-годишен неуспех 15–30%). Ниско-дозовите перорални контрацептиви с 20 µg или 30 µg етинил-естрадиол са ефективни (макар и в по-малка степен в младежка възраст) и могат да бъдат използвани безопасно при повечето жени с ХКМП, с изключение на тези с повишен тромбоемболичен риск (напр. жени със сърдечна недостатъчност или ПМ), ако не използват достатъчно ефективна перорална антикоагулантна терапия. Перорални контрацептиви не се препоръчват при жени пушачки и по-възрастни от 35 години или с анамнеза за венозен тромбоемболизъм. Спешната контрацепция е безопасна за жени с ХКМП.[427,429] Контрацептиви съдържащи само прогестерон са безопасна алтернатива, но ефективността на хапчетата само с прогестерон (дезогестрел) зависи от комплайанса (ежедневен прием с вариации <12 часа). Могат да се използват други съдържащи само прогестерон контрацептиви, включително 3-месечни инжекции с медроксипрогестерон ацетат или кожни прогестеронови импланти, но е необходимо повишено внимание при жени с диастолна или систолна сърдечна недостатъчност, поради риск от задръжка на течности. Левоноргестрел-освобождаващото вътрематочно устройство (спирала, intra-uterine device, IUD) е безопасна и ефективна алтернатива. Методите включващи самостоятелна употреба на прогестерон не винаги се понасят, поради неритмична кръвозагуба. Може да се използва медна спирала, но тя е по-слабо ефективна и е свързана с ежемесечна кръвозагуба. При поставянето на IUD не е необходима антибиотична профилактика, но по време на имплантацията може да настъпи вазовагална реакция и следователно при жени с тежка ЛКОИТ тя трябва да се имплантира в болнична остановка и след кардиологична консултация.

Може да се извърши стерилизация чрез лигиране на тръбите, въпреки че трябва да се има предвид рискът от анестезията и абдоминалната инсуфлация. Алтернатива представлява хистероскопската стерилизация с устройство EssureTM (Bayer), но тя може също да бъде съпроводена от вазовагални реакции.[427,429]

Прекъсване на бременността трябва да се извърши в болница след консултация с кардиолог. Дилатацията и евакуацията са обикновено безопасни; но има показания за хемодинамично наблюдение, тъй като простагландин E1 или E2 могат да понижат системното съдово съпротивление. Простагланин F повишава налягането в белодробната артерия и трябва да се избягва.[427]

11.3. Лечение на безплодието

In vitro фертилизацията може да бъде свързана със задръжка на течности и с артериален и венозен тромбоемболизъм. Тя вероятно е безопасна при нискорискови пациенти с ХКМП, но трябва да се избягва при пациенти със сърдечна недостатъчност или ПМ и при жени с тежка хипертрофия и рестриктивен модел на ЛК пълнене.[427] Когато предимплантационната генетична диагноза (вижте раздел 6)е сериозна, при in vitro фертилизация трябва да се държи сметка за риска.

11. 4. Консултация преди зачеване

Повечето жени с ХКМП понасят добре бременността. Малката хипертрофична лява камера в повечето случаи може да се приспособи към физиологичното нарастване на кръвния обем без прекомерно покачване на налягането на пълнене. Малкото публикувани случаи на майчина смърт са настъпили предимно при жени, за които е било известно че имат много висок риск.[430–432] Влошаване по време на бременност най-често настъпва при жени, които са симптомни преди бременността.[431,433,434] Честотата на сърдечната недостатъчност по време на бременност варира в проучванията, но тя е може би по-вероятна при жени, които са били с нарушена ЛК функция преди бременността.[431–433,435] Градиентите в левокамерния изходен тракт показват тенденция към леко нарастване по време на бременността, а според публикуваните данни високите градиенти на ЛКОИТ регистрирани преди бременността са свързани с повече усложнения по време на бременността.[430–432,434,436] Жени с аритмии преди бременността са по-склонни към рецидиви по време на бременност,430,436 но бременността сама по себе си вероятно не повишава зачително риска от аритмия.[430,432,433,436]

Теоретично, оценката на риска трябва да се извърши преди зачеване, с помощта на модифицираната класификация на Световната здравна организация (СЗО, World Health Organization, WHO).427 Повечето пациенти с ХКМП са с клас II или III по СЗО (таблица 8).427 Съветът да не се забременява е оправдан (клас IV по СЗО) при малка част от пациентите със значителна ЛК дисфункция или тежка симптомна ЛКОИТ. Бременността може да стане възможна след облекчаване на ЛКОИТ.

Трябва да се направи ехокардиография за оценка на камерната функция, митралната регургитация и ЛКОИТ. Работна проба (за предпочитане преди бременността или при безсимптомни бременни жени до 80% от предвидената максимална сърдечна честота) е важно средство за оценка на функционалния капацитет, отговора на сърдечната честота

Таблица 8: Модифицирана класификация на СЗО на майчиния сърдечно-съдов риск: принципи и приложение

Рисков клас	Риск от бременност	Приложимост към ХКМП
I	Няма доловим риск от майчина смъртност и никакъв/слаб риск от морбидност	-
II	Леко повишен риск от майчина смъртност или умерено повишен риск от морбидност	Повечето жени с ХКМП: лек до умерен ЛКОИТ; безсимптомни с или без медикация, добре контролирана аритмия, нормална систолна ЛК функция или лека ЛК дисфункция
III	Значително повишен риск от майчина смъртност или тежка морбидност; бременността е противопоказана	Тежък ЛКОИТ, симптоматика или аритмия въпреки оптималната медикация, умерена систолна ЛК дисфункция
IV	Екстремно висок риск от майчина смъртност или тежка морбидност; бременността е противопоказна	Тежка систолна ЛК дисфункция, тежка симптоматична ЛКОИТ

ХКМП = хипертрофична кардиомиопатия; ЛК = левокамерна;ЛКОИТ = левокамерна обструкция на изходния тракт; СЗО = Световна здравна организация.

и аритмиите.[427,437] Преди зачеването трябва да се направи план относно употребата на лекарства и следенето по време на бременността, който се обсъжда с пациента и нейния партньор.[427] Генетична консултация се препоръчва при всички жени с ХКМП (вижте раздел 6).

11.5. Поведение при бременност и раждане

При жени от клас II по СЗО трябва да се прави оценка всеки триместър. Жени от клас III по СЗО трябва да бъдат контролирани в специализирани центрове от мултидисциплинарен тим ежемесечно или на два месеца.[427] Фокусът трябва да бъде върху симптоматиката, обструкцията на ЛК изходен тракт, аритмиите и камерната функция. Ехокардиография трябва да се прави всеки триместър или при поява на нова симптоматика.

Препоръките за употреба на лекарства по време на бременност и кърмене са обобщени в *електронна таблица 6*.[427] Когато се предписват лекарства, трябва да се държи сметка за възможните вредни ефекти върху плода. И лекарят, и пациентът обаче трябва да си дават сметка, че отказът от даване на лекарства на майката може да застраши сериозно нейното здраве и по този начин и плода (напр. лечение на сериозни камерни аритмии и антикоагулантна терапия за ПМ). *В крайна сметка, здравето на майката трява да има предимство.*

β-блокерите трябва да бъдат продължени, ако са вече използвани преди бременността (макар че се препоръчва нова преценка на необходимостта от тях), а нежеланите ефекти, като забавяне на растежа, неонатала брадикардия или хипогликемия обикновено не са тежки и могат лесно да бъдат овладяни. β-Блокерите трябва да бъдат започнати при появата на нови симптоми.[427,434] Метопролол е най-често използваното средство; атенолол не се препоръчва, поради по-честа връзка със забавяне на растежа. *Когато са предписани β-блокери се препоръчва проследяване на растежа на плода и на състоянието на новороденото.*

Верапамил и дилтиазем се причисляват към клас C по класификацията на FDA, което означава, че потенциалната полза от тях може да оправдае употребата им при бременни жени, въпреки потенциалните рискове.

Дизопирамид трябва да се използва само когато потенциалната полза надхвърля рисковете, тъй като той може да причини утерини контракции.[438]

Амиодарон трябва да се използва само когато е абсолютно необходим, поради риск от тиреоидна токсичност за плода, забавяне на растежа и неврологични нежелани ефекти.[427,439,440]

Трудно поносимото ПМ може да бъде безопасно кардиовертирано по време на бременността. Тъй като има описани отделни случаи на дистрес на плода непосредствено след електрическа кардиоверсия, тази процедура трябва да се приложи при наличие на възможности за сърдечно мониториране и спешно цезарово сечение.[441] При пароксизмално или персистиращо ПМ се препоръчва терапевтична антикоагулация с нискомолекулен хепарин с анти-фактор Xa контрол (пикови стойности на анти-Xa 0,8–1,2 U/mL 4–6 часа след приложение) през първия триместър и от 36-та седмица нататък – или ВКА през втория и третия триместър.[427] Новите перорални антикоагуланти (напр. дабигатран, ривароксабан) не се препоръчват, поради доказана токсичност при животни и недостатъчно данни при човека. При индикации по време на бременността трябва да се имплантира пейсмейкър или ИКД, по възможност под ехокардиографски контрол.

В края на втория триместър мултидисциплинарният тим трябва да изработи план за раждането. По принцип се препоръчва планово вагинално раждане, въпреки че безсимптомни жени с леко заболяване могат да родят спонтанно. Цезарово сечение се извършва най-често по акушерски индикации, но трябва да се обсъди при пациенти с тежка ЛКОИТ, преждевременна родова дейност на фона на перорални антикоагуланти или тежка сърдечна недостатъчност. Епидуралната и спиналната анестезия са полезни за намаляване на болката и стреса, но трябва да се прилагат разумно с цел избягване на вазодилатация и хипотония, особено при тежка ЛКОИТ. Спиналната анестезия с единичен болус тряб-

Препоръки относно репродуктивните въпроси при жени с хипертрофична кардиомиопатия

Препоръки	Клас[a]	Ниво[b]	Изт[c]
При всички жени е необходима оценка и консултация преди бременност.	I	C	427, 428
Консултация за безопасна и ефективна контрацепция се препоръчва при всички жени във фертилна възраст.	I	C	427, 429
Консултация относно риска от предаване на болестта се препоръчва при всички мъже и жени преди концепция.	I	C	427
β-Блокерите (за предпочитане метопролол) трябва да бъде продължени при жени, които са приемали такива преди бременност.	IIa	C	427, 434
β-Блокерите (за предпочитане метопролол) трябва да бъде започнат при жени, които развиват симптоматика по време на бременността.	I	C	427, 434
Препоръчва се контрол на растежа на плода и на състоянието на новороденото, винаги когато са предписани β-блокери.	I	C	427, 434
Като първи избор при повечето пациентки се препоръчва планово (индуцирано) вагинално раждане.	I	C	427
При предсърдно мъждене, в зависимост от стадия на бременността,[d] се предпочита терапевтична антикоагулация с НМХ или витамин К антагонисти.	I	C	427
При персистиращо предсърдно мъждене трябва да се обсъди кардиоверсия.	IIa	C	441

[a] Клас на препоръките.
[b] Ниво на доказателственост.
[c] Източник(ци) подкрепящи препоръките.
[d] За подробности вижте текста
НМХ = ниско молекулярен хепарин.

ва да се избягва.[427,442] По време на раждането трябва да се обсъди мониториране на сърдечната честота и ритъм при пациенти с висок риск от развитие на аритмии.[434] Окситоцин трябва да бъде прилаган само в бавна инфузия за избягване на хипотония и тахикардия. Поради повишения риск от белодробен едем във връзка с преразпределението на течностите след раждане, клиничното наблюдение трябва да продължи 24–48 часа.[427] Не е необходимо дезактивиране на ИКД по време на вагинално раждане.

12. Специални въпроси

12.1. Диагностика на хипертрофичната кардиомиопатия при спортисти

Физиологичната адаптация към редовни интензивни физически тренировки е свързана с ЕКГ промени, които са израз на повишен вагусов тонус, увеличени размери на сърдечната кухина и по-голяма ЛК дебелина и маса.[443] Възможностите за надеждно разграничаване между ХКМП и този нормален ефект на тренировките играят важна роля, защото неточната диагноза има сериозни последствия за отделните атлети и техните семейства, както и за спортните организации и обществото като цяло. Описани са няколко клинични признака, които отличават физиологичната от патологичната хипертрофия,[444,445] но могат да възникнат дилеми при лица с гранична или лека ЛКХ.[446] В отсъствие на потвърден „златен стантарт", диагнозата ХКМП при даден спортист изисква интегриране на редица отделни параметри с различна чувствителност и специфичност. *Електронна таблица 7* обобщава признаци, които помагат за разграничаване на ХКМП от физиологичната ЛК хипертрофия причинена от физически тренировки и които се подкрепят в достатъчна степен от публикуваните данни.[59,445–460]

12.2. Хипертония

В клиничната практика може да представлява предизвикателство да се направи диференциална диагноза между хипертонична сърдечна болест от една страна и ХКМП съчетана със системна хипертония от друга страна. Регресията на ЛКХ в хода на лечението на хипертонията е аргумент срещу диагнозата ХКМП, но обратното не е непременно верно.[461–466] Клинични признаци, които насочват към диагнозата ХКМП при пациент с хипертония са обобщени в *таблица 9*.

12.2.1. Образна диагностика

Увеличена ЛК маса по ехокардиографски данни се среща при >30% от хипертониците.[467] Степента на хипертрофията се влияе от етническата принадлежност, неврохуморални фактори и генетични варианти.468–470 По принцип, максималната дебелина на ЛК стена е по-голяма при пациенти с безспорна ХКМП, но между двете състояния има припокриване.[471–473] Мнозинството от пациентите с хипертонична ЛКХ имат максимална дебелина на междукамерния септум <15 mm,[474–477] но при чернокожи (особено при наличие на хронична бъбречна болест) максималната дебелина на междукамерния септум е често между 15 и 20 mm.[478] Късно гадолиниево контрастиране в средната част на миокарда и епикарда се съобщава и при хипертония, и при ХКМП,[136] но при ХКМП показва тенденция към локализиране в сегмента с най-голяма дебелина на стената и в точките на прикрепване на ДК.[136] Също така, въпреки че диастолни нарушения и ЛП дилатация се наблюдават и при ХКМП, и при хипертония, тежката диастолна дисфункция е по-типична за ХКМП. Изобразяването на миокарда с Доплер и миокардният стрейн могат да помогнат за разграничаване на двете състояния.[479,480] ЛКОИТ в покой или при натоварване може да се наблюдава при хипертония и не може да служи за диагностичен критерий.[481,482]

12.2.2. Електрокардиограма

В 12-канална ЕКГ волтажни критерии за ЛКХ се установяват при 10–20% от хипертониците с ЛКХ, но поне при представителите на кавказката раса – големи реполаризационни промени, проводни нарушения и Q-зъбци са небичайни.[68,467,483,484] Предсърдното мъждене е често и при двете състояния и засяга приблизително една трета от пациентите. Камерни екстрасистоли и НПКТ (NSVT) се съобщават в до 30% от пациентите с хипертония усложнена от ЛКХ.[485–487]

12.3. Изолирана базална септална хипертрофия (сигмоиден септум) при пациенти в напреднала възраст

Някои по-възрастни пациенти имат лека базална септална хипертрофия (наричана понякога сигмоиден септум или септална изпъкналост) свързана с подчертаване на ъгъла

Таблица 9: Клинични признаци подпомагащи диференциалната диагноза между хипертонична сърдечна болест и хипертрофична кардиомиопатия

Клинични признаци в подкрепа на хипертония
Нормална 12-канална ЕКГ или изолирано повишение на волтажи без реполаризационни промени
Регресия на ЛКХ след 6–12-месечен стриктен контрол на артериалното налягане <130 mm Hg)[466]
Клинични признаци в подкрепа на хипертрофична кардиомиопатия
Фамилна анамнеза за ХКМП
Деснокамерна хипертрофия
Късно контрастиране с гадолиний в местата на инсерция на ДК или локализирано в сегменти с максимално ЛК задебеляване при сЯМР
Максимална дебелина на ЛК стена ≥15 mm (кавказка раса); ≥20 mm (черна раса)
Тежка диастолна дисфункция
Изразени реполаризационни нарушения, проводна болест или Q-зъбци в 12-каналната ЕКГ

ЕКГ = електрокардиограма;сЯМР = сърдечен ядрено-магнитен резонанс;ХКМП = хипертрофична кардиомиопати; ЛК = левокамерна(о); ЛКХ = левокамерна хипертрофия; ДК = дясна камера.

между аортата и ЛК кухина. Много от тях имат анамнеза за хипертония, а някои – калциноза на пръстена на митралната клапа. Ограничени данни подсказват, че при лицата с този вариант на камерно ремоделиране се среща по-рядко фамилна болест или мутация в гена за сърдечни саркомерни протеини.[488] *Важно е, че някои пациенти с базална септална хипертрофия имат симптоми при усилие, поради провокирана ЛКОИ, и трябва да бъдат оценени с помощта на физиологична провокация и стрес-ехокардиография по същия начин, както пациенти с безспорна ХКМП.*[489,490] Съветът за фамилен скрининг в тази група е спорен, но трябва да се ръководи от значението за членовете на семейството и наличието на суспектна симптоматика при роднини.

12.4. Диагностика и лечение на клапните болести при пациенти с хипертрофична кардиомиопатия

12.4.1. Аортна клапна болест

При липса на фамилна анамнеза за ХКМП или известна анамнеза за ХКМП преди развитието на значима аортна клапна болест, диференциалната диагноза между клапната аортна стеноза с тежка ЛКХ от една страна и ХКМП съчетана с дегенеративна аортна клапна болест може да бъде трудна, особено при пациенти в напреднала възраст с хипертония. По принцип, моделът и тежестта на ЛК ремоделиране при аортна стеноза корелира слабо с тежестта на клапното стеснение. Между 20% и 30% имат асиметричен модел на задебеляване

Таблица 10: Общи съображения относно начина на живот при пациенти с хипертрофична кардиомиопатия

Тема	Общи насоки
Физическо натоварване	• Пациенти с ХКМП трябва да избягват състезателни спортни дейности, но да поддържат здравословен начин на живот. • Съветите за развлекателни занимания трябва да бъдат съобразени със симптоматиката и риска от свързани с болестта усложнения включително внезапна сърдечна смърт.
Диета, алкохол и телесно тегло	• Пациентите трябва да бъдат насърчени да поддържат здравословен индекс на телесната маса. • Обилното хранене може да провокира гръдна болка, особено при пациенти с ЛКОИТ. По-честото приемане на по-малки количества храна може да бъде от полза. • Да се избягва дехидратация и прекомерен прием на алкохол, особено от пациенти с ЛКОИТ. • Констипацията е чест страничен ефект на верапамил/дизопирамид и трябва да бъде преодоляна с диета и при нужда слабителни средства.
Тютюнопушене	• Няма данни показващи взаимодействие между тютюнопушенет и ХКМП, но пациентите трябва да получат обща информация за здравословните рискове свързани с тютюнопушенето и, ако е възможно, информация за начини на спирането му.
Сексуална активност	• На пациентите трябва да бъде дадена възможност за обсъждане на опасенията им относно сексуалната им активност. Безпокойството и депресията са чести след поставяне на диагнозата и някои пациенти може да споделят вина или страх относно наследствената си болест и риска от предаването ѝ на поколението им. • Пациентите трябва да бъдат осведомени относно потенциалния ефект на лечението върху сексуалната им активност. • По принцип трябва да се избягват PDE5 инхибитори, особено при пациенти с ЛКОИТ.
Медикаментозно лечение	• Пациентите трябва да получат информация относно медикаментозното си лечение, включително потенциални нежелани ефекти и взаимодействие с лекарства изискващи рецепта, средства давани без рецепта и други допълнителни терапии. • Периферни вазодилататоли трябва да бъдат по възможност избягвани, особено при пациенти с ЛКОИТ.
Ваксинация	• При отсъствие на противопоказания симптомни пациенти трябва да бъдат посъветвани всяка година да се ваксинират против грип.
Шофиране	• Повечето пациенти могат да получат обикновено свидетелство за правоуправление и могат да продължа да шофират, ако нямат разсейващи или инвалидизиращи симптоми. • Препоръката за управление на големи товарни или превозващи пътници средства трябва да бъде съобразена с местното законодателство. • За допълнителни препоръки относно шофиране с ИКД вижте насоките на EHRA504 и локалните правила.
Работа	• Провечето хора с ХКМП са състояние да продължат нормалната си работа. Участието в тежък физически труд, който включва изтощителна работа трябва да се обсъди със съответния специалист. • При някои видове труд, като пилоти и военни и спешни служби, съществуват строги правила за допускане. • Социалните и фининсовите аспекти на диагнозата ХКМП грява да бъдат включени в обсъждането с родините преди клиничния и генетичен скриниг.
Ваканции и застраховка пътуване	• За повечето безсимптомни пациенти или с лека симптоматика пътуването със самолет е безопасно. За допълнителна информация вижте *Годност за летене на пасажери със сърдечно-съдови болести.*[505] • Застрахователните компании могат да поискат по-голяма сума за застраховка пътуване. В някои страни организации за пациентска помощ могат да дадат допълнителни съвети за получаване на разумна застраховка.
Застраховка живот	• Диагнозата ХКМП може да доведе до трудности при получаване на застраховка живот или ипотека. Съвети за правилата, които се прелагат в различни страни трябва да бъдат дадени на пациента при поставяне на диагнозата.
Бременност и раждане	• Вижте Репродукция и контрацепция (раздел 11).
Образование/ходене на училище	• На учители и други лица, които се грижат за пациента, трява да бъдат дадени съвети и писмена информация относно грижите за деца с ХКМП. • При липса на симптоматика и рискови фактори на децата трябва да бъде позволено да извършват леки до умерени аеробни физически упражнения съответстващи на съветите на техния кардиолог. • Необходимо е обезпечение за децата със затруднения в ученето и други специални нужди.

ИКД = имплантируем кардиовертер дефибрилатор; EHRA = European Heart Rhythm Association; ХКМП = хипергрофична кардиомиопатия; ЛКОИТ = левокамерна обструкция на изходния тракт; PDE5 = фосфодиестераза (phosphodiesterase) 5.

на стената, въпреки че хипертрофията обикновено е умерена (дебелина на стената ≤15 mm).[491,492] Дебелина на левокамерната стена ≥15 mm се отчита в малки кохорти от по-възрастни пациенти с хипертония изследвани със сЯМР.[450] Систолно движение напред и динамична ЛКОИТ се съобщават при пациенти с аортна стеноза и затрудняват точното измерване на клапния градиент. Лечението на аортната стеноза трябва да бъде съобразено с актуалните препоръки на ESC.[493] При пациенти с аортна стеноза, при които предоперативно не се демонстрира динамична обструкция, септалната миектомия е противоречива и не се препоръчва рутинно.[494]

До една трета от пациентите с ХКМП имат лека аортна регургитация (AR), вероятно причинена от субаортна обструкция и кръвоток с висока скорост в ЛК изходен тракт.[495,496] Умерената до тежка AR е много по-рядка и обикновено е причинена от първична болест на платната на аортната клапа или аортния корен и инфекциозен ендокардит;497 когато е налице при пациент с ЛКОИТ, трябва да се изключи несвързан със SAM механизъм на обструкция, като субаортна мембрана. Аортна регургитация може да настъпи и след септална миектомия, особено при деца и млади възрастни.[498,499] Тежестта на AR трябва да бъде оценена в съответствие с препоръките на ESC чрез оценка на анатомията на клапата, размера на аортния корен и на асцендентната аорта и други качествени, полуколичествени и количествени параметри.500 Размерът на ЛК кухина е ненадежден маркер за тежестта на AR при ХКМП.

12.4.2. Митрална клапна болест

Митралната клапна патология в резултат на ЛКОИТ се обсъжда в раздел 9.1.3. Оценката на болестите на самата митрална клапа може да бъде затруднена при наличие на ЛКОИТ, която сама по себе си причинява митрална регургитация. Обичайният интегриран подход към оценката на митралната регургитация, както е изложен в Препоръките на ESC/European Association for Cardio-Thoracic Surgery (EACTS) за лечение на клапните сърдечни болести,[493] има някои ограничения при ХКМП, защото ЛК кухина е често малка, дори и при наличие на тежка митрална регургитация, а конвенционалните количествени и полуколичествени доплерови параметри не са валидизирани при пациенти с ЛКОИТ. По принцип, качествените мерки на клапната анатомия – с непрекъснат Доплер и цветен Доплер в комбинация с левопредсърдните размери и оценката на налягането в белодробната артерия – имат по-голямо значение. В избрани случаи ТЕЕ може да помогне за определяне на механизма и тежестта на митралната клапна регургитация.

12.4.3. Профилактика на ендокардита

Инфекциозният ендокардит при ХКМП се свежда на практика до пациенти с обструкция на ЛК изходен тракт, особено тези с ЛП дилатация.[501] Честотата на ендокардита при пациенти с ЛКОИТ е 3,8 на 1000 пациент-години, а вероятността за ендокардит 4,3% след 10-годишно проследяване в голямо кохортно проучване.[501] Ендокардните лезии възникват най-често върху задебеленото предно митрално платно или прилежащата повърхност на проксималния камерен септум.[497,502] Както при пациенти с клапна болест, трябва да се насърчава добра орална хигиена, но рутинна антибиотична профилактика не се препоръчва при пациенти с градиенти в ЛК изходен тракт.[503] Антибиотична профилактика трябва да се обсъди при високорискови процедури при пациенти с клапни протези или протезен материал използван за пластика на клапата, предшестващ ендокардит или вродена сърдечна болест, в съответствие с Препоръките на ESC/EACTS за лечение на клапни сърдечни болести.[493,503]

13. Живот с кардиомиопатия: съвети към пациента

Повечето пациенти с ХКМП водят нормален и продуктивен живот, но малък дял получават значима симптоматика и имат повишен риск от свързани с болестта усложнения. Важно е, независимо от тежестта на болестта им, пациентите да получат подкрепа и точни съвети от фамилните лекари и други здравни специалисти и да бъдат насърчени да разберат и да контролират сами болестта си. Таблица 10 обобщава някои от ключовите въпроси, които трябва да се обсъдят с пациентите, родините и обслужващите ги. При необходимост (например, когато се обсъжда бременност) пациентите трябва да бъдат насочени към други специализирани служби.

14. Приложение

Национални кардиологични дружества към ESC участващи активно в процеса на рецензиране на Препоръките на ESC за диагностика и лечение на хипертрофичната кардиомиопатия 2014:

Австрия: Austrian Society of Cardiology, Matthias Frick; **Азербайджан**: Azerbaijan Society of Cardiology, Farid Aliyev; **Беларус**: Belorussian Scientific Society of Cardiologists, Svetlana Komissarova; **Белгия**: Belgian Society of Cardiology, Georges Mairesse; **Босна и Херцеговина**: Association of Cardiologists of Bosnia & Herzegovina, Elnur Smajić; **България**: Bulgarian Society of Cardiology, Vasil Velchev; **Кипър**: Cyprus Society of Cardiology, Loizos Antoniades; **Чешка република**: Czech Society of Cardiology, Ales Linhart; **Дания**: Danish Society of Cardiology, Henning Bundgaard; **Финландия**: Finnish Cardiac Society, Tiina Heliö; **Франция**: French Society of Cardiology, Antoine Leenhardt; **Германия**: German Cardiac Society, Hugo A. Katus; **Гърция**: Hellenic Cardiological Society, George Efthymiadis; **Унгария**: Hungarian Society of Cardiology, Róbert Sepp; **Исландия**: Icelandic Society of Cardiology, Gunnar Thor Gunnarsson; **Израел**: Israel Heart Society, Shemy Carasso; **Киргизстан**: Kyrgyz Society of Cardiology, Alina Kerimkulova; **Латвия**: Latvian Society of Cardiology, Ginta Kamzola; **Ливан**: Lebanese Society of Cardiology, Hady Skouri; **Либия**: Libyan Cardiac Society, Ghada Eldirsi; Литва: Lithuanian Society of Cardiology, Ausra Kavoliuniene; **Малта**: Maltese Cardiac Society, Tiziana Felice; Холандия: Netherlands Society of Cardiology, Michelle Michels; **Норвегия**: Norwegian Society of Cardiology, Kristina Hermann Haugaa; **Полша**: Polish Cardiac Society, Radosław Lenarczyk; **Португалия**: Portuguese Society of Cardiology, Dulce Brito; **Румъния**: Romanian Society of Cardiology, Eduard Apetrei; **Русия**: Russian Society of Cardiology, Leo Bokheria; **Сърбия**: Cardiology Society of Serbia, Dragan Lovic; **Словакия**: Slovak Society of Cardiology, Robert Hatala; **Испания**: Spanish Society of Cardiology, Pablo Garcia Pavía; **Швеция**: Swedish Society of Cardiology, Maria Eriksson; **Швейцария**: Swiss Society of Cardiology, Stéphane Noble; **Македония**: MacedonianFYR Society of Cardiology, Elizabeta Srbinovska; **Турция**: Turkish Society of Cardiology, Murat Özdemir; **Украйна**: Ukrainian Association of Cardiology, Elena Nesukay; **Обединено кралство**: British Cardiovascular Society, Neha Sekhri.

Текстът за CME (непрекъснато медицинско обучение) Препоръки на ESC за диагностика и лечение на хипертрофичната кардиомиопатия 2014 (2014 ESC Guidelines on diagnosis and management of hypertrophic cardiomyopathy) е утвърден от Европейския борд по акредитация в кардиологията (European Board for Accreditation in Cardiology, EBAC). EBAC работи в съответствие със стандартите за качество на Европейския съвет по акредитация на непрекъснатото медицинско обучение (European Accreditation Council for Continuing Medical Education, EACCME), който е институция на Европейския съюз на медицинските специалисти (European Union of Medical Specialists, UEMS). В съответствие с препоръките на EBAC/EACCME, всички автори, участващи в тази програма са разкрили потенциалните конфликти на интереси, които биха могли да доведат до пристрастно отношение в статията. Организационният комитет носи отговорността да гарантира, че всички потенциални конфликти на интереси свързани с програмата ще се декларират пред участниците преди започване на дейност за CME.

Въпроси за CME върху тази статия са налични на адрес:
European Heart Journal http://www.oxforde-learning.com/eurheartj и European Society of Cardiology http://www.escardio.org/guidelines.

Източници

1. Elliott P, Andersson B, Arbustini E, Bilinska Z, Cecchi F, Charron P, Dubourg O, Kuhl U, Maisch B, McKenna WJ, Monserrat L, Pankuweit S, Rapezzi C, Seferovic P, Tavazzi L, Keren A. Classification of the cardiomyopathies: a position statement from the European Society Of Cardiology Working Group on Myocardial and Pericardial Diseases. *Eur Heart J* 2008;**29**:270–276.
2. Spoladore R, Maron MS, D'Amato R, Camici PG, Olivotto I. Pharmacological treatment options for hypertrophic cardiomyopathy: high time for evidence. *Eur Heart J* 2012;**33**:1724–1733.
3. Hada Y, Sakamoto T, Amano K, Yamaguchi T, Takenaka K, Takahashi H, Takikawa R, Hasegawa I, Takahashi T, Suzuki J. Prevalence of hypertrophic cardiomyopathy in a population of adult Japanese workers as detected by echocardiographic screening. *Am J Cardiol* 1987;**59**:183–184.
4. CoddMB,SugrueDD,GershBJ,MeltonLJIII.Epidemiologyofidiopathicdilatedand hypertrophic cardiomyopathy. A population-based study in Olmsted County, Minnesota, 1975–1984. *Circulation* 1989;**80**:564–572.
5. Maron BJ, Gardin JM, Flack JM, Gidding SS, Kurosaki TT, Bild DE. Prevalence of hypertrophic cardiomyopathy in a general population of young adults. Echocardiographic analysis of 4111 subjects in the CARDIA Study. Coronary Artery Risk Development in (Young) Adults. *Circulation* 1995;**92**:785–789.
6. Corrado D, Basso C, Schiavon M, Thiene G. Screening for hypertrophic cardiomyopathy in young athletes. *N Engl J Med* 1998;**339**:364–369.
7. Maron BJ, Mathenge R, Casey SA, Poliac LC, Longe TF. Clinical profile of hypertrophic cardiomyopathy identified de novo in rural communities. *J Am Coll Cardiol* 1999;**33**:1590–1595.
8. Nistri S, Thiene G, Basso C, Corrado D, Vitolo A, Maron BJ. Screening for hypertrophic cardiomyopathy in a young male military population. *Am J Cardiol* 2003; **91**:1021–1023, A8.
9. Zou Y, Song L, Wang Z, Ma A, Liu T, Gu H, Lu S, Wu P, Zhang Y, Shen L, Cai Y, Zhen Y, Liu Y, Hui R. Prevalence of idiopathic hypertrophic cardiomyopathy in China: a population-based echocardiographic analysis of 8080 adults. *Am J Med* 2004;**116**:14–18.
10. Maron BJ, Spirito P, Roman MJ, Paranicas M, Okin PM, Best LG, Lee ET, Devereux RB. Prevalence of hypertrophic cardiomyopathy in a population-based sample of American Indians aged 51 to 77 years (the Strong Heart Study). *Am J Cardiol* 2004;**93**:1510–1514.
11. Maro EE, Janabi M, Kaushik R. Clinical and echocardiographic study of hypertrophic cardiomyopathy in Tanzania. *Trop Doct* 2006;**36**:225–227.
12. NgCT,CheeTS,LingLF,LeeYP,ChingCK,ChuaTS,CheokC,OngHY.Prevalence of hypertrophic cardiomyopathy on an electrocardiogram-based pre-participation screening programme in a young male South-East Asian population: results from the Singapore Armed Forces Electrocardiogram and Echocardiogram screening protocol. *Europace* 2011;**13**:883–888.
13. Lipshultz SE, Sleeper LA, Towbin JA, Lowe AM, Orav EJ, Cox GF, Lurie PR, McCoy KL, McDonald MA, Messere JE, Colan SD. The incidence of pediatric cardiomyopathy in two regions of the United States. *N Engl J Med* 2003;**348**: 1647–1655.
14. Nugent AW, Daubeney PE, Chondros P, Carlin JB, Colan SD, Cheung M, Davis AM, Chow CW, Weintraub RG. Clinical features and outcomes of childhood hypertrophic cardiomyopathy: results from a national population-based study. *Circulation* 2005;**112**:1332–1338.
15. Van Driest SL, Ommen SR, Tajik AJ, Gersh BJ, Ackerman MJ. Yield of genetic testing in hypertrophic cardiomyopathy. *Mayo Clin Proc* 2005;**80**:739–744.
16. Morita H, Rehm HL, Menesses A, McDonough B, Roberts AE, Kucherlapati R, Towbin JA, Seidman JG, Seidman CE. Shared genetic causes of cardiac hypertrophy in children and adults. *N Engl J Med* 2008;**358**:1899–1908.
17. Brito D, Miltenberger-Miltenyi G, Vale PS, Silva D, Diogo AN, Madeira H. Sarcomeric hypertrophic cardiomyopathy: genetic profile in a Portuguese population. *Rev Port Cardiol* 2012;**31**:577–587.
18. Kassem HS, Azer RS, Saber-Ayad M, Moharem-Elgamal S, Magdy G, Elguindy A, Cecchi F, Olivotto I, Yacoub MH. Early results of sarcomeric gene screening from the Egyptian National BA-HCM Program. *J Cardiovasc Transl Res* 2013;**6**: 65–80.
19. Lopes LR, Zekavati A, Syrris P, Hubank M, Giambartolomei C, Dalageorgou C, Jenkins S, McKenna W, Plagnol V, Elliott PM. Genetic complexity in hypertrophic cardiomyopathy revealed by high-throughputsequencing. *J Med Genet* 2013;**50**: 228–239.
20. Watkins H, Ashrafian H, Redwood C. Inherited cardiomyopathies. *N Engl J Med* 2011;**364**:1643–1656.
21. Coats CJ, Elliott PM. Genetic biomarkers in hypertrophic cardiomyopathy. *Biomark Med* 2013;**7**:505–516.
22. Syed IS, Glockner JF, Feng D, Araoz PA, Martinez MW, Edwards WD, Gertz MA, Dispenzieri A, Oh JK, Bellavia D, Tajik AJ, Grogan M. Role of cardiac magnetic resonance imaging in the detection of cardiac amyloidosis. *JACC Cardiovasc Imaging* 2010;**3**:155–164.
23. Rapezzi C, Quarta CC, Obici L, Perfetto F, Longhi S, Salvi F, Biagini E, Lorenzini M, Grigioni F, Leone O, Cappelli F, Palladini G, Rimessi P, Ferlini A, Arpesella G, Pinna AD, Merlini G, Perlini S. Disease profile and differential diagnosis of hereditary transthyretin-related amyloidosis with exclusively cardiac phenotype: an Italian perspective. *Eur Heart J* 2013;**34**:520–528.
24. Olivotto I, Girolami F, Ackerman MJ, Nistri S, Bos JM, Zachara E, Ommen SR, Theis JL, Vaubel RA, Re F, Armentano C, Poggesi C, Torricelli F, Cecchi F. Myofilament protein gene mutation screening and outcome of patients with hypertrophic cardiomyopathy. *Mayo Clin Proc* 2008;**83**:630–638.
25. Olivotto I, Girolami F, Sciagra R, Ackerman MJ, Sotgia B, Bos JM, Nistri S, Sgalambro A, Grifoni C, Torricelli F, Camici PG, Cecchi F. Microvascular function is selectively impaired in patients with hypertrophic cardiomyopathy and sarcomere myofilament gene mutations. *J Am Coll Cardiol* 2011;**58**:839–848.
26. Watkins H, McKenna WJ, Thierfelder L, Suk HJ, Anan R, O'Donoghue A, Spirito P, Matsumori A, Moravec CS, Seidman JG. Mutations in the genes for cardiac troponin T and alpha-tropomyosin in hypertrophic cardiomyopathy. *N Engl J Med* 1995;**332**: 1058–1064.
27. Pasquale F, Syrris P, Kaski JP, Mogensen J, McKenna WJ, Elliott P. Long-term outcomes in hypertrophic cardiomyopathy caused by mutations in the cardiac troponin T gene. *Circ Cardiovasc Genet* 2012;**5**:10–17.
28. Moolman JC, Corfield VA, Posen B, Ngumbela K, Seidman C, Brink PA, Watkins H. Sudden death due to troponin T mutations. *J Am Coll Cardiol* 1997;**29**:549–555.
29. Anan R, Shono H, Kisanuki A, Arima S, Nakao S, Tanaka H. Patients with familial hypertrophic cardiomyopathy caused by a Phe110Ile missense mutation in the cardiac troponin T gene have variable cardiac morphologies and a favorable prognosis. *Circulation* 1998;**98**:391–397.
30. Torricelli F, Girolami F, Olivotto I, Passerini I, Frusconi S, Vargiu D, Richard P, Cecchi F. Prevalence and clinical profile of troponin T mutations among patients with hypertrophic cardiomyopathy in tuscany. *Am J Cardiol* 2003;**92**:1358–1362.
31. Nakajima-Taniguchi C, Matsui H, Fujio Y, Nagata S, Kishimoto T, Yamauchi-Takihara K. Novel missense mutation in cardiac troponin T gene found in Japanese patient with hypertrophic cardiomyopathy. *J Mol Cell Cardiol* 1997;**29**:839–843.
32. Lopes LR, Rahman MS, Elliott PM. A systematic review and meta-analysis of genotype-phenotype associations in patients with hypertrophic cardiomyopathy caused by sarcomeric protein mutations. *Heart* 2013;**99**:1800–1811.
33. Ingles J, Doolan A, Chiu C, Seidman J, Seidman C, Semsarian C. Compound and double mutations in patients with hypertrophic cardiomyopathy: implications for genetic testing and counselling. *J Med Genet* 2005;**42**:pe59.
34. Richard P, Charron P, Carrier L, Ledeuil C, Cheav T, Pichereau C, Benaiche A, Isnard R, Dubourg O, Burban M, Gueffet JP, Millaire A, Desnos M, Schwartz K, Hainque B, Komajda M. Hypertrophic cardiomyopathy: distribution of disease genes, spectrum of mutations, and implications for a molecular diagnosis strategy. *Circulation* 2003;**107**:2227–2232.
35. Girolami F, Ho CY, Semsarian C, Baldi M, Will ML, Baldini K, Torricelli F, Yeates L, Cecchi F, Ackerman MJ, Olivotto I. Clinical features and outcome of hypertrophic cardiomyopathy associated with triple sarcomere protein gene mutations. *J Am Coll Cardiol* 2010;**55**:1444–1453.
36. Elliott P, Baker R, Pasquale F, Quarta G, Ebrahim H, Mehta AB, Hughes DA. Prevalence of Anderson-Fabry disease in patients with hypertrophic cardiomyopathy: the European Anderson-Fabry Disease survey. *Heart* 2011;**97**:1957–1960.
37. Murphy RT, Mogensen J, McGarry K, Bahl A, Evans A, Osman E, Syrris P, Gorman G, Farrell M, Holton JL, Hanna MG, Hughes S, Elliott PM, MacRae CA, McKenna WJ. Adenosine monophosphate-activated protein kinase disease mimicks hypertrophic cardiomyopathy and Wolff-Parkinson-White syndrome: natural history. *J Am Coll Cardiol* 2005;**45**:922–930.
38. Charron P, Villard E, Sebillon P, Laforet P, Maisonobe T, Duboscq-Bidot L, Romero N, Drouin-Garraud V, Frebourg T, Richard P, Eymard B, Komajda M. Danon's disease as a cause of hypertrophic cardiomyopathy: a systematic survey. *Heart* 2004;**90**:842–846.

39. Limongelli G, Masarone D, D'Alessandro R, Elliott PM. Mitochondrial diseases and the heart: an overview of molecular basis, diagnosis, treatment and clinical course. *Future Cardiol* 2012;**8**:71–88.
40. Filla A, De Michele G, Cavalcanti F, Pianese L, Monticelli A, Campanella G, Cocozza S. The relationship between trinucleotide (GAA) repeat length and clinical features in Friedreich ataxia. *Am J Hum Genet* 1996;**59**:554–560.
41. Lagedrost SJ, Sutton MS, Cohen MS, Satou GM, Kaufman BD, Perlman SL, Rummey C, Meier T, Lynch DR. Idebenone in Friedreich ataxia cardiomyopathy-results from a 6-month phase III study (IONIA). *Am Heart J* 2011;**161**: 639–645.
42. Limongelli G, D'Alessandro R, Maddaloni V, Rea A, Sarkozy A, McKenna WJ. Skeletal muscle involvement in cardiomyopathies. *J Cardiovasc Med* (*Hagerstown*) 2013; **14**:837–861.
43. Friedrich FW, Wilding BR, Reischmann S, Crocini C, Lang P, Charron P, Muller OJ, McGrath MJ, Vollert I, Hansen A, Linke WA, Hengstenberg C, Bonne G, Morner S, Wichter T, Madeira H, Arbustini E, Eschenhagen T, Mitchell CA, Isnard R, Carrier L. Evidence for FHL 1 as a novel disease gene for isolated hypertrophic cardiomyopathy. *Hum Mol Genet* 2012;**21**:3237–3254.
44. Olive M, Goldfarb L, Moreno D, Laforet E, Dagvadorj A, Sambuughin N, Martinez-Matos JA, Martinez F, Alio J, Farrero E, Vicart P, Ferrer I. Desmin-related myopathy: clinical, electrophysiological, radiological, neuropathological and genetic studies. *J Neurol Sci* 2004;**219**:125–137.
45. Wilkinson JD, Lowe AM, Salbert BA, Sleeper LA, Colan SD, Cox GF, Towbin JA, Connuck DM, Messere JE, Lipshultz SE. Outcomes in children with Noonan syndrome and hypertrophic cardiomyopathy: a study from the Pediatric Cardiomyopathy Registry. *Am Heart J* 2012;**164**:442–448.
46. Limongelli G, Pacileo G, Marino B, Digilio MC, Sarkozy A, Elliott P, Versacci P, Calabro P, De Zorzi A, Di Salvo G, Syrris P, Patton M, McKenna WJ, Dallapiccola B, Calabro R. Prevalence and clinical significance of cardiovascular abnormalities in patients with the LEOPARD syndrome. *Am J Cardiol* 2007;**100**: 736–741.
47. Sarkozy A, Digilio MC, Dallapiccola B. Leopard syndrome. *Orphanet J Rare Dis* 2008; **3**:13.
48. Lin AE, Grossfeld PD, Hamilton RM, Smoot L, Gripp KW, Proud V, Weksberg R, Wheeler P, Picker J, Irons M, Zackai E, Marino B, Scott CI Jr., Nicholson L. Further delineation of cardiac abnormalities in Costello syndrome. *Am J Med Genet* 2002;**111**:115–129.
49. Falk RH. Diagnosis and management of the cardiac amyloidoses. *Circulation* 2005; **112**:2047–2060.
50. Hiramitsu S, Morimoto S, Kato S, Uemura A, Kubo N, Kimura K, Sugiura A, Itoh T, Hishida H. Transient ventricular wall thickening in acute myocarditis: a serial echo-cardiographic and histopathologic study. *Jpn Circ J* 2001;**65**:863–866.
51. Friedrich MG, Sechtem U, Schulz-Menger J, Holmvang G, Alakija P, Cooper LT, White JA, Abdel-Aty H, Gutberlet M, Prasad S, Aletras A, Laissy JP, Paterson I, Filipchuk NG, Kumar A, Pauschinger M, Liu P. Cardiovascular magnetic resonance in myocarditis: A JACC White Paper. *J Am Coll Cardiol* 2009;**53**:1475–1487.
52. Ullmo S, Vial Y, Di Bernardo S, Roth-Kleiner M, Mivelaz Y, Sekarski N, Ruiz J, Meijboom EJ. Pathologic ventricular hypertrophy in the offspring of diabetic mothers: a retrospective study. *Eur Heart J* 2007;**28**:1319–1325.
53. Huddle KR, Kalliatakis B, Skoularigis J. Pheochromocytoma associated with clinical and echocardiographic features simulating hypertrophic obstructive cardiomyopathy. *Chest* 1996;**109**:1394–1397.
54. Hradec J, Marek J, Petrasek J. The nature of cardiac hypertrophy in acromegaly: an echocardiographic study. *Cor Vasa* 1988;**30**:186–199.
55. Jarzembowski TM, John E, Panaro F, Manzelli A, Cabrera A, Greco A, Varga P, Sankary H, Testa G, Benedetti E. Reversal of tacrolimus-related hypertrophic obstructive cardiomyopathy 5 years after kidney transplant in a 6-year-old recipient. *Pediatr Transplant* 2005;**9**:117–121.
56. SachtlebenTR,BergKE,EliasBA,CheathamJP,FelixGL,HofschirePJ.Theeffectsof anabolic steroids on myocardial structure and cardiovascular fitness. *Med Sci Sports Exerc* 1993;**25**:1240–1245.
57. Sumpter MD, Tatro LS, Stoecker WV, Rader RK. Evidence for risk of cardiomyopathy with hydroxychloroquine. *Lupus* 2012;**21**:1594–1596.
58. Kampmann C, Wiethoff CM, Wenzel A, Stolz G, Betancor M, Wippermann CF, Huth RG, Habermehl P, Knuf M, Emschermann T, Stopfkuchen H. Normal values of M mode echocardiographic measurements of more than 2000 healthy infants and children in central Europe. *Heart* 2000;**83**:667–672.
59. McKenna WJ, Spirito P, Desnos M, Dubourg O, Komajda M. Experience from clinical genetics in hypertrophic cardiomyopathy: proposal for new diagnostic criteria in adult members of affected families. *Heart* 1997;**77**:130–132.
60. Charron P, Dubourg O, Desnos M, Isnard R, Hagege A, Millaire A, Carrier L, Bonne G, Tesson F, Richard P, Bouhour JB, Schwartz K, Komajda M. Diagnostic value of electrocardiography and echocardiography for familial hypertrophic cardiomyopathy in a genotyped adult population. *Circulation* 1997;**96**:214–219.
61. Charron P, Forissier JF, Amara ME, Dubourg O, Desnos M, Bouhour JB, Isnard R, Hagege A, Benaiche A, Richard P, Schwartz K, Komajda M. Accuracy of European diagnostic criteria for familial hypertrophic cardiomyopathy in a genotyped population. *Int J Cardiol* 2003;**90**:33–38.
62. Hagege AA, Dubourg O, Desnos M, Mirochnik R, Isnard G, Bonne G, Carrier L, Guicheney P, Bouhour JB, Schwartz K, Komajda M. Familial hypertrophic cardiomyopathy. Cardiac ultrasonic abnormalities in genetically affected subjects without echocardiographic evidence of left ventricular hypertrophy. *Eur Heart J* 1998;**19**: 490–499.
63. Nagueh SF, Bachinski LL, Meyer D, Hill R, Zoghbi WA, Tam JW, Quinones MA, Roberts R, Marian AJ. Tissue Doppler imaging consistently detects myocardial abnormalities in patients with hypertrophic cardiomyopathy and provides a novel means for an early diagnosis before and independently of hypertrophy. **Circulation** 2001;**104**:128–130.
64. Cardim N, Perrot A, Ferreira T, Pereira A, Osterziel KJ, Reis RP, Correia JF. Usefulness of Doppler myocardial imagingfor identificationof mutation carriers offamilial hypertrophic cardiomyopathy. Am J Cardiol 2002;90:128–132.
65. Kobashi A, Suwa M, Ito T, Otake Y, Hirota Y, Kawamura K. Solitary papillary muscle hypertrophy as a possible form of hypertrophic cardiomyopathy. *Jpn Circ J* 1998;**62**: 811–816.
66. Maron MS, Olivotto I, Harrigan C, Appelbaum E, Gibson CM, Lesser JR, Haas TS, Udelson JE, Manning WJ, Maron BJ. Mitral valve abnormalities identified by cardiovascular magnetic resonance represent a primary phenotypic expression of hypertrophic cardiomyopathy. *Circulation* 2011;**124**:40–47.
67. Rapezzi C, Arbustini E, Caforio AL, Charron P, Gimeno-Blanes J, Helio T, Linhart A, Mogensen J, Pinto Y, Ristic A, Seggewiss H, Sinagra G, Tavazzi L, Elliott PM. Diagnostic work-up in cardiomyopathies: bridging the gap between clinical phenotypes and final diagnosis. A position statement from the ESC Working Group on Myocardial and Pericardial Diseases. *Eur Heart J* 2013;**34**:1448–1458.
68. McLeod CJ, Ackerman MJ, Nishimura RA, Tajik AJ, Gersh BJ, Ommen SR. Outcome of patients with hypertrophic cardiomyopathy and a normal electrocardiogram. *J Am Coll Cardiol* 2009;**54**:229–233.
69. Monserrat L, Elliott PM, Gimeno JR, Sharma S, Penas-Lado M, McKenna WJ. Non-sustained ventricular tachycardia in hypertrophic cardiomyopathy: an independent marker of sudden death risk in young patients. *J Am Coll Cardiol* 2003;**42**:873–879.
70. Adabag AS, Casey SA, Kuskowski MA, Zenovich AG, Maron BJ. Spectrum and prognostic significance of arrhythmias on ambulatory Holter electrocardiogram in hypertrophic cardiomyopathy. *J Am Coll Cardiol* 2005;**45**:697–704.
71. Mulrow JP, Healy MJ, McKenna WJ. Variability of ventricular arrhythmias in hypertrophic cardiomyopathy and implications for treatment. *Am J Cardiol* 1986;**58**: 615–618.
72. Guttmann OP, Rahman MS, O'Mahony C, Anastasakis A, Elliott PM. Atrial fibrillation and thromboembolism in patients with hypertrophiccardiomyopathy:systematic review. Heart 2013;Sept 7 doi: 10.1136/heartjnl-2013-304276. [Epub ahead of print].
73. O'Mahony C, Jichi F, Pavlou M, Monserrat L, Anastasakis A, Rapezzi C, Biagini E, Gimeno JR, Limongelli G, McKenna WJ, Omar RZ, Elliott PM. A novel clinical risk prediction model for sudden cardiac death in hypertrophic cardiomyopathy (HCM Risk-SCD). *Eur Heart J* 2014;**35**:2010–2020.
74. Klues HG, Schiffers A, Maron BJ. Phenotypic spectrum and patterns of left ventricular hypertrophy in hypertrophic cardiomyopathy: morphologic observations and significance as assessed by two-dimensional echocardiography in 600 patients. *J Am Coll Cardiol* 1995;**26**:1699–1708.
75. Cerqueira MD, Weissman NJ, Dilsizian V, Jacobs AK, Kaul S, Laskey WK, Pennell DJ, Rumberger JA, Ryan T, Verani MS. Standardized myocardial segmentation and nomenclature for tomographic imaging of the heart. A statement for healthcare professionals from the Cardiac Imaging Committee of the Council on Clinical Cardiology of the American Heart Association. *Circulation* 2002;**105**:539–542.
76. Maron BJ, Gottdiener JS, Bonow RO, Epstein SE. Hypertrophic cardiomyopathy with unusual locations of left ventricular hypertrophy undetectable by M-mode echocardiography. Identification by wide-angle two-dimensional echocardiography. *Circulation* 1981;**63**:409–418.
77. Shapiro LM, McKenna WJ. Distribution of left ventricular hypertrophy in hypertrophic cardiomyopathy: a two-dimensional echocardiographic study. *J Am Coll Cardiol* 1983;**2**:437–444.
78. Wigle ED, Sasson Z, Henderson MA, Ruddy TD, Fulop J, Rakowski H, Williams WG. Hypertrophic cardiomyopathy. The importance of the site and the extent of hypertrophy. A review. *Prog Cardiovasc Dis* 1985;**28**:1–83.
79. Rakowski H, Sasson Z, Wigle ED. Echocardiographic and Doppler assessment of hypertrophic cardiomyopathy. *J Am Soc Echocardiogr* 1988;**1**:31–47.
80. Losi MA, Nistri S, Galderisi M, Betocchi S, Cecchi F, Olivotto I, Agricola E, Ballo P, Buralli S, D'Andrea A, D'Errico A, Mele D, Sciomer S, Mondillo S. Echocardiography in patients with hypertrophic cardiomyopathy: usefulness of old and new techniques in the diagnosis and pathophysiological assessment. *Cardiovasc Ultrasound* 2010;**8**:7.
81. Senior R, Becher H, Monaghan M, Agati L, Zamorano J, Vanoverschelde JL, Nihoyannopoulos P. Contrast echocardiography: evidence-based recommendations by European Association of Echocardiography. *Eur J Echocardiogr* 2009;**10**: 194–212.
82. Maron MS, Olivotto I, Betocchi S, Casey SA, Lesser JR, Losi MA, Cecchi F, Maron BJ. Effect of left ventricular outflow tract obstruction on clinical outcome in hypertrophic cardiomyopathy. *N Engl J Med* 2003;**348**:295–303.
83. ElliottP,GimenoJ,TomeM,McKennaW.Leftventricularoutflowtractobstruction and sudden death in hypertrophic cardiomyopathy. *Eur Heart J* 2006;**27**: 3073–3074.
84. Maron MS, Olivotto I, Zenovich AG, Link MS, Pandian NG, Kuvin JT, Nistri S, Cecchi F, Udelson JE, Maron BJ. Hypertrophic cardiomyopathy is predomi-

nantly a disease of left ventricular outflow tract obstruction. *Circulation* 2006;**114**: 2232–2239.
85. Shah JS, Esteban MT, Thaman R, Sharma R, Mist B, Pantazis A, Ward D, Kohli SK, Page SP, Demetrescu C, Sevdalis E, Keren A, Pellerin D, McKenna WJ, Elliott PM. Prevalence of exercise-induced left ventricular outflow tract obstruction in symptomatic patients with non-obstructive hypertrophic cardiomyopathy. *Heart* 2008; **94**:1288–1294.
86. Klues HG, Roberts WC, Maron BJ. Anomalous insertion of papillary muscle directly into anterior mitral leaflet in hypertrophic cardiomyopathy. Significance in producing left ventricular outflow obstruction. *Circulation* 1991;**84**:1188–1197.
87. Klues HG, Proschan MA, Dollar AL, Spirito P, Roberts WC, Maron BJ. Echocardiographic assessment of mitral valve size in obstructive hypertrophic cardiomyopathy. Anatomic validation from mitral valve specimen. *Circulation* 1993;**88**: 548–555.
88. Harrigan CJ, Appelbaum E, Maron BJ, Buros JL, Gibson CM, Lesser JR, Udelson JE, Manning WJ, Maron MS. Significance of papillary muscle abnormalities identified by cardiovascular magnetic resonance in hypertrophic cardiomyopathy. *Am J Cardiol* 2008;**101**:668–673.
89. Kwon DH, Setser RM, Thamilarasan M, Popovic ZV, Smedira NG, Schoenhagen P, Garcia MJ, Lever HM, Desai MY. Abnormal papillary muscle morphology is independently associated with increased left ventricular outflow tract obstruction in hypertrophic cardiomyopathy. *Heart* 2008;**94**:1295–1301.
90. Maron BJ, Nishimura RA, Danielson GK. Pitfalls in clinical recognition and a novel operative approach for hypertrophic cardiomyopathy with severe outflow obstruction due to anomalous papillary muscle. *Circulation* 1998;**98**:2505–2508.
91. Wigle ED. Cardiomyopathy: The diagnosis of hypertrophic cardiomyopathy. *Heart* 2001;**86**:709–714.
92. Sherrid MV, Wever-Pinzon O, Shah A, Chaudhry FA. Reflections of inflections in hypertrophic cardiomyopathy. *J Am Coll Cardiol* 2009;**54**:212–219.
93. Dimitrow PP, Bober M, Michalowska J, Sorysz D. Left ventricular outflow tract gradient provoked by upright position or exercise in treated patients with hypertrophic cardiomyopathy without obstruction at rest. *Echocardiography* 2009;**26**: 513–520.
94. Marwick TH, Nakatani S, Haluska B, Thomas JD, Lever HM. Provocation of latent left ventricularoutflow tractgradients with amyl nitrite and exercise in hypertrophic cardiomyopathy. *Am J Cardiol* 1995;**75**:805–809.
95. Nistri S, Olivotto I, Maron MS, Ferrantini C, Coppini R, Grifoni C, Baldini K, Sgalambro A, Cecchi F, Maron BJ. b-blockers for prevention of exercise-induced left ventricular outflow tract obstruction in patients with hypertrophic cardiomyopathy. *Am J Cardiol* 2012;**110**:715–719.
96. Miranda R, Cotrim C, Cardim N, Almeida S, Lopes L, Loureiro MJ, Simoes O, Cordeiro P, Fazendas P, Joao I, Carrageta M. Evaluation of left ventricular outflow tract gradient during treadmill exercise and in recovery period in orthostatic position,in patients with hypertrophiccardiomyopathy.*Cardiovasc Ultrasound* 2008;**6**:19.
97. Nistri S, Olivotto I, Maron MS, Grifoni C, Baldini K, Baldi M, Sgalambro A, Cecchi F, Maron BJ. Timing and significance of exercise-induced left ventricular outflow tract pressure gradients in hypertrophic cardiomyopathy. *Am J Cardiol* 2010;**106**: 1301–1306.
98. Joshi S, Patel UK, Yao SS, Castenada V, Isambert A, Winson G, Chaudhry FA, Sherrid MV. Standing and exercise Doppler echocardiography in obstructive hypertrophic cardiomyopathy: the range of gradients with upright activity. *J Am Soc Echocardiogr* 2011;**24**:75–82.
99. Spirito P, Autore C, Rapezzi C, Bernabo P, Badagliacca R, Maron MS, Bongioanni S, Coccolo F, Estes NA, Barilla CS, Biagini E, Quarta G, Conte MR, Bruzzi P, Maron BJ. Syncope and risk of sudden death in hypertrophic cardiomyopathy. *Circulation* 2009;**119**:1703–1710.
100. Nistri S, Olivotto I, Betocchi S, Losi MA, Valsecchi G, Pinamonti B, Conte MR, Casazza F, Galderisi M, Maron BJ, Cecchi F. Prognostic significance of left atrial size in patients with hypertrophic cardiomyopathy (from the Italian Registry for Hypertrophic Cardiomyopathy). *Am J Cardiol* 2006;**98**:960–965.
101. Losi MA, Betocchi S, Barbati G, Parisi V, Tocchetti CG, Pastore F, Migliore T, Contaldi C, Caputi A, Romano R, Chiariello M. Prognostic significance of left atrial volume dilatation in patients with hypertrophic cardiomyopathy. *J Am Soc Echocardiogr* 2009;**22**:76–81.
102. Tani T, Yagi T, Kitai T, Kim K, Nakamura H, Konda T, Fujii Y, Kawai J, Kobori A, Ehara N, Kinoshita M, Kaji S, Yamamuro A, Morioka S, Kita T, Furukawa Y. Left atrial volume predicts adverse cardiac and cerebrovascular events in patients with hypertrophic cardiomyopathy. *Cardiovasc Ultrasound* 2011;**9**:34.
103. Nagueh SF, Appleton CP, Gillebert TC, Marino PN, Oh JK, Smiseth OA, Waggoner AD, Flachskampf FA, Pellikka PA, Evangelisa A. Recommendations for the evaluation of left ventricular diastolic function by echocardiography. *Eur J Echocardiogr* 2009;**10**:165–193.
104. Kubo T, Gimeno JR, Bahl A, Steffensen U, Steffensen M, Osman E, Thaman R, Mogensen J, Elliott PM, Doi Y, McKenna WJ. Prevalence, clinical significance, and genetic basis of hypertrophic cardiomyopathy with restrictive phenotype. *J Am Coll Cardiol* 2007;**49**:2419–2426.
105. Biagini E, Spirito P, Rocchi G, Ferlito M, Rosmini S, Lai F, Lorenzini M, Terzi F, Bacchi-Reggiani L, Boriani G, Branzi A, Boni L, Rapezzi C. Prognostic implications of the Doppler restrictive filling pattern in hypertrophic cardiomyopathy. *Am J Cardiol* 2009;**104**:1727–1731.
106. Geske JB, Sorajja P, Nishimura RA, Ommen SR. Evaluation of left ventricular filling pressures by Doppler echocardiography in patients with hypertrophic cardiomyopathy: correlation with direct left atrial pressure measurement at cardiac catheterization. *Circulation* 2007;**116**:2702–2708.
107. Kitaoka H, Kubo T, Okawa M, Takenaka N, Sakamoto C, Baba Y, Hayashi K, Yamasaki N, Matsumura Y, Doi YL. Tissue doppler imaging and plasma BNP levels to assess the prognosis in patients with hypertrophic cardiomyopathy. *J Am Soc Echocardiogr* 2011;**24**:1020–1025.
108. Ha JW, Cho JR, Kim JM, Ahn JA, Choi EY, Kang SM, Rim SJ, Chung N. Tissue Doppler-derived indices predict exercise capacity in patients with apical hypertrophic cardiomyopathy. *Chest* 2005;**128**:3428–3433.
109. Maciver DH. A new method for quantification of left ventricular systolic function using a corrected ejection fraction. *Eur J Echocardiogr* 2011;**12**:228–234.
110. Urbano-Moral JA, Rowin EJ, Maron MS, Crean A, Pandian NG. Investigation of global and regional myocardial mechanics with 3-dimensional speckle tracking echocardiography and relations to hypertrophy and fibrosis in hypertrophic cardiomyopathy. *Circ Cardiovasc Imaging* 2014;**7**:11–19.
111. Faber L, Seggewiss H, Gleichmann U. Percutaneous transluminal septal myocardial ablation in hypertrophic obstructive cardiomyopathy: results with respect to intra-procedural myocardial contrast echocardiography. *Circulation* 1998;**98**: 2415–2421.
112. Nagueh SF, Lakkis NM, He ZX, Middleton KJ, Killip D, Zoghbi WA, Quinones MA, Roberts R, Verani MS, Kleiman NS, Spencer WH III. Role of myocardial contrast echocardiography during nonsurgical septal reduction therapy for hypertrophic obstructive cardiomyopathy. *J Am Coll Cardiol* 1998;**32**:225–229.
113. Faber L, Seggewiss H, Welge D, Fassbender D, Schmidt HK, Gleichmann U, Horstkotte D. Echo-guided percutaneous septal ablation for symptomatic hypertrophic obstructive cardiomyopathy: 7 years of experience. *Eur J Echocardiogr* 2004;**5**:347–355.
114. Yu EH, Omran AS, Wigle ED, Williams WG, Siu SC, Rakowski H. Mitral regurgitation in hypertrophic obstructive cardiomyopathy: relationship to obstruction and relief with myectomy. J Am Coll Cardiol 2000;36:2219–2225.
115. Oki T, Fukuda N, Iuchi A, Tabata T, Tanimoto M, Manabe K, Kageji Y, Sasaki M, Hama M, Ito S. Transesophageal echocardiographic evaluation of mitral regurgitation in hypertrophic cardiomyopathy: contributions of eccentric left ventricular hypertrophy and related abnormalities of the mitral complex. *J Am Soc Echocardiogr* 1995;**8**:503–510.
116. Grigg LE, Wigle ED, Williams WG, Daniel LB, Rakowski H. Transesophageal Doppler echocardiography in obstructive hypertrophic cardiomyopathy: clarification of pathophysiology and importance in intraoperative decision making. *J Am Coll Cardiol* 1992;**20**:42–52.
117. Marwick TH, Stewart WJ, Lever HM, Lytle BW, Rosenkranz ER, Duffy CI, Salcedo EE. Benefits of intraoperative echocardiography in the surgical management of hypertrophic cardiomyopathy. *J Am Coll Cardiol* 1992;**20**:1066–1072.
118. Flachskampf FA, Badano L, Daniel WG, Feneck RO, Fox KF, Fraser AG, Pasquet A, Pepi M, Perez d I, Zamorano JL, Roelandt JR, Pierard L. Recommendations for trans-oesophageal echocardiography: update 2010. *Eur J Echocardiogr* 2010;**11**:557–576.
119. Wigle ED, Rakowski H, Kimball BP, Williams WG. Hypertrophic cardiomyopathy. Clinical spectrum and treatment. *Circulation* 1995;**92**:1680–1692.
120. Spirito P, Bellone P, Harris KM, Bernabo P, Bruzzi P, Maron BJ. Magnitude of left ventricular hypertrophy and risk of sudden death in hypertrophic cardiomyopathy. *N Engl J Med* 2000;**342**:1778–1785.
121. Elliott PM, Gimeno B Jr., Mahon NG, Poloniecki JD, McKenna WJ. Relation between severityof left-ventricular hypertrophyand prognosisin patientswith hypertrophic cardiomyopathy. *Lancet* 2001;**357**:420–424.
122. Kim MS, Klein AJ, Groves BM, Quaife RA, Salcedo EE. Left ventricular outflow tract obstruction in the presence of asymmetric septal hypertrophy and accessory mitral valve tissue treated with alcohol septal ablation. *Eur J Echocardiogr* 2008;**9**:720–724.
123. O'Hanlon R, Assomull RG, Prasad SK. Use of cardiovascular magnetic resonance for diagnosis and management in hypertrophic cardiomyopathy. *Curr Cardiol Rep* 2007;**9**:51–56.
124. Olivotto I, Maron MS, Autore C, Lesser JR, Rega L, Casolo G, De Santis M, Quarta G, Nistri S, Cecchi F, Salton CJ, Udelson JE, Manning WJ, Maron BJ. Assessment and significance of left ventricular mass by cardiovascular magnetic resonance in hypertrophic cardiomyopathy. *J Am Coll Cardiol* 2008;**52**:559–566.
125. PuntmannVO,GebkerR,DuckettS,MirelisJ,SchnackenburgB,GraefeM,RazaviR, Fleck E, Nagel E. Left ventricular chamber dimensions and wall thickness by cardiovascular magnetic resonance: comparison with transthoracic echocardiography. *Eur Heart J Cardiovasc Imaging* 2013;**14**:240–246.
126. Rickers C, Wilke NM, Jerosch-Herold M, Casey SA, Panse P, Panse N, Weil J, Zenovich AG, Maron BJ. Utility of cardiac magnetic resonance imaging in the diagnosis of hypertrophic cardiomyopathy. *Circulation* 2005;**112**:855–861.
127. Moon JC, Fisher NG, McKenna WJ, Pennell DJ. Detection of apical hypertrophic cardiomyopathy by cardiovascular magnetic resonance in patients with non-diagnostic echocardiography. *Heart* 2004;**90**:645–649.
128. Spiewak M, Chojnowska L, Malek LA, Milosz B, Petryka J, Zabicka M, Klopotowski M, Dabrowski M, Misko J, Ruzyllo W. Comparison between maximal

left ventricular wall thickness and left ventricular mass in patients with hypertrophic cardiomyopathy. *Kardiol Pol* 2010;**68**:763–768.
129. MaronMS,FinleyJJ,BosJM,HauserTH,ManningWJ,HaasTS,LesserJR,UdelsonJE, Ackerman MJ, Maron BJ. Prevalence, clinical significance, and natural history of left ventricular apical aneurysms in hypertrophic cardiomyopathy. *Circulation* 2008; **118**:1541–1549.
130. Weinsaft JW, Kim HW, Crowley AL, Klem I, Shenoy C, Van Assche L, Brosnan R, Shah DJ, Velazquez EJ, Parker M, Judd RM, Kim RJ. LV thrombus detection by routine echocardiography: insights into performance characteristics using delayed enhancement CMR. *JACC Cardiovasc Imaging* 2011;**4**:702–712.
131. Brouwer WP, Germans T, Head MC, van d V, Heymans MW, Christiaans I, HouwelingAC, Wilde AA, van Rossum AC. Multiple myocardial crypts on modified long-axis view are a specific finding in pre-hypertrophic HCM mutation carriers. *Eur Heart J Cardiovasc Imaging* 2012;**13**:292–297.
132. Germans T, Wilde AA, Dijkmans PA, Chai W, Kamp O, Pinto YM, van Rossum AC. Structural abnormalities of the inferoseptal left ventricular wall detected by cardiac magnetic resonance imaging in carriers of hypertrophic cardiomyopathy mutations. *J Am Coll Cardiol* 2006;**48**:2518–2523.
133. Maron MS, Rowin EJ, Lin D, Appelbaum E, Chan RH, Gibson CM, Lesser JR, Lindberg J, Haas TS, Udelson JE, Manning WJ, Maron BJ. Prevalence and clinical profile of myocardial crypts in hypertrophic cardiomyopathy. *Circ Cardiovasc Imaging* 2012;**5**:441–447.
134. Valeti US, Nishimura RA, Holmes DR, Araoz PA, Glockner JF, Breen JF, Ommen SR, Gersh BJ, Tajik AJ, Rihal CS, Schaff HV, Maron BJ. Comparison of surgical septal myectomy and alcohol septal ablation with cardiac magnetic resonance imaging in patients with hypertrophic obstructive cardiomyopathy. *J Am Coll Cardiol* 2007; **49**:350–357.
135. Yuan J, Qiao S, Zhang Y, You S, Duan F, Hu F, Yang W. Follow-up by cardiac magnetic resonance imaging in patients with hypertrophic cardiomyopathy who underwent percutaneous ventricular septal ablation. *Am J Cardiol* 2010;**106**:1487–1491.
136. Rudolph A, Abdel-Aty H, Bohl S, Boye P, Zagrosek A, Dietz R, Schulz-Menger J. Noninvasive detection of fibrosis applying contrast-enhanced cardiac magnetic resonance in different forms of left ventricular hypertrophy relation to remodeling. *J Am Coll Cardiol* 2009;**53**:284–291.
137. Moon JC, Reed E, Sheppard MN, Elkington AG, Ho SY, Burke M, Petrou M, Pennell DJ. The histologic basis of late gadolinium enhancement cardiovascular magnetic resonance in hypertrophic cardiomyopathy. *J Am Coll Cardiol* 2004;**43**: 2260–2264.
138. Prinz C, Schwarz M, Ilic I, Laser KT, Lehmann R, Prinz EM, Bitter T, Vogt J, van Buuren F, Bogunovic N, Horstkotte D, Faber L. Myocardial fibrosis severity on cardiac magnetic resonance imaging predicts sustained arrhythmic events in hypertrophic cardiomyopathy. *Can J Cardiol* 2013;**29**:358–363.
139. Bruder O, Wagner A, Jensen CJ, Schneider S, Ong P, Kispert EM, Nassenstein K, Schlosser T, Sabin GV, Sechtem U, Mahrholdt H. Myocardial scar visualized by cardiovascular magnetic resonance imaging predicts major adverse events in patients with hypertrophic cardiomyopathy. *J Am Coll Cardiol* 2010;**56**:875–887.
140. O'HanlonR,GrassoA,RoughtonM,MoonJC,ClarkS,WageR,WebbJ,KulkarniM, Dawson D, Sulaibeekh L, Chandrasekaran B, Bucciarelli-Ducci C, Pasquale F, Cowie MR, McKenna WJ, Sheppard MN, Elliott PM, Pennell DJ, Prasad SK. Prognostic significance of myocardial fibrosis in hypertrophic cardiomyopathy. *J Am Coll Cardiol* 2010;**56**:867–874.
141. Rubinshtein R, Glockner JF, Ommen SR, Araoz PA, Ackerman MJ, Sorajja P, Bos JM, Tajik AJ, Valeti US, Nishimura RA, Gersh BJ. Characteristics and clinical significance of late gadolinium enhancement by contrast-enhanced magnetic resonance imaging in patients with hypertrophic cardiomyopathy. *Circ Heart Fail* 2010;**3**: 51–58.
142. Adabag AS, Maron BJ, Appelbaum E, Harrigan CJ, Buros JL, Gibson CM, Lesser JR, Hanna CA, Udelson JE, Manning WJ, Maron MS. Occurrence and frequency of arrhythmias in hypertrophic cardiomyopathy in relation to delayed enhancement on cardiovascular magnetic resonance. *J Am Coll Cardiol* 2008;**51**:1369–1374.
143. Maron MS, Appelbaum E, Harrigan CJ, Buros J, Gibson CM, Hanna C, Lesser JR, Udelson JE, Manning WJ, Maron BJ. Clinical profile and significance of delayed enhancement in hypertrophic cardiomyopathy. *Circ Heart Fail* 2008;**1**:184–191.
144. Green JJ, Berger JS, Kramer CM, Salerno M. Prognostic value of late gadolinium enhancement in clinical outcomes for hypertrophic cardiomyopathy. JACC Cardiovasc Imaging 2012;5:370–377.
145. Moon JC, Sachdev B, Elkington AG, McKenna WJ, Mehta A, Pennell DJ, Leed PJ, Elliott PM. Gadolinium enhanced cardiovascular magnetic resonance in Anderson-Fabry disease. Evidence for a disease specific abnormality of the myocardial interstitium. *Eur Heart J* 2003;**24**:2151–2155.
146. Sado DM, White SK, Piechnik SK, Banypersad SM, Treibel T, Captur G, Fontana M, Maestrini V, Flett AS, Robson MD, Lachmann RH, Murphy E, Mehta A, Hughes D, Neubauer S, Elliott PM, Moon JC. Identification and assessment of Anderson-Fabry disease by cardiovascular magnetic resonance noncontrast myocardial T1 mapping. *Circ Cardiovasc Imaging* 2013;**6**:392–398.
147. Vogelsberg H, Mahrholdt H, Deluigi CC, Yilmaz A, Kispert EM, Greulich S, Klingel K, Kandolf R, Sechtem U. Cardiovascular magnetic resonance in clinically suspected cardiac amyloidosis: noninvasive imaging compared to endomyocardial biopsy. *J Am Coll Cardiol* 2008;**51**:1022–1030.
148. Burton H., Alberg C., Stewart A. *Heart to Heart: Inherited Cardiovascular Conditions Services – A Needs Assessment and Service Review*. PHG Fundation, UK, 2009.
149. Rare diseases task force. European Reference Networks in the Field of Rare Diseases: State of the Art and Future Directions (third report). http://www.eucerd.eu/?post_type=document&p=1204 2008.
150. Kwon DH, Smedira NG, Rodriguez ER, Tan C, Setser R, Thamilarasan M, Lytle BW, Lever HM, Desai MY. Cardiac magnetic resonance detection of myocardial scarring in hypertrophic cardiomyopathy: correlation with histopathology and prevalence of ventricular tachycardia. *J Am Coll Cardiol* 2009;**54**:242–249.
151. White RD, Obuchowski NA, Gunawardena S, Lipchik EO, Lever HM, Van Dyke CW, Lytle BW. Left ventricular outflow tract obstruction in hypertrophic cardiomyopathy: presurgical and postsurgical evaluationby computed tomography magnetic resonance imaging. *Am J Card Imaging* 1996;**10**:1–13.
152. Bravo PE, Zimmerman SL, Luo HC, Pozios I, Rajaram M, Pinheiro A, Steenbergen C, Kamel IR, Wahl RL, Bluemke DA, Bengel FM, Abraham MR, Abraham TP. Relationship of delayed enhancement by magnetic resonance to myocardial perfusion by positron emission tomography in hypertrophic cardiomyopathy. *Circ Cardiovasc Imaging* 2013;**6**:210–217.
153. Fowler SJ, Narula J, Gurudevan SV. Review of noninvasive imaging for hypertrophic cardiac syndromes and restrictive physiology. *Heart Fail Clin* 2006;**2**:215–230.
154. Knaapen P, van Dockum WG, Gotte MJ, Broeze KA, Kuijer JP, Zwanenburg JJ, Marcus JT, Kok WE, van Rossum AC, Lammertsma AA, Visser FC. Regional heterogeneity of resting perfusion in hypertrophic cardiomyopathy is related to delayed contrast enhancement but not to systolic function: a PET and MRI study. *J Nucl Cardiol* 2006;**13**:660–667.
155. Timmer SA, Knaapen P. Coronary microvascular function, myocardial metabolism, and energetics in hypertrophic cardiomyopathy: insights from positron emission tomography. *Eur Heart J Cardiovasc Imaging* 2013;**14**:95–101.
156. Rapezzi C, Quarta CC, Guidalotti PL, Pettinato C, Fanti S, Leone O, Ferlini A, Longhi S, Lorenzini M, Reggiani LB, Gagliardi C, Gallo P, Villani C, Salvi F. Role of (99m)Tc-DPD scintigraphy in diagnosis and prognosis of hereditary transthyretinrelated cardiac amyloidosis. *JACC Cardiovasc Imaging* 2011;**4**:659–670.
157. Rapezzi C, Quarta CC, Guidalotti PL, Longhi S, Pettinato C, Leone O, Ferlini A, Salvi F, Gallo P, Gagliardi C, Branzi A. Usefulness and limitations of 99mTc-3,3-diphosphono-1,2-propanodicarboxylic acid scintigraphy in the aetiological diagnosis of amyloidotic cardiomyopathy. *Eur J Nucl Med Mol Imaging* 2011;**38**:470–478.
158. Quarta CC, Guidalotti PL, Longhi S, Pettinato C, Leone O, Ferlini A, Biagini E, Grigioni F, Bacchi-Reggiani ML, Lorenzini M, Milandri A, Branzi A, Rapezzi C. Defining the diagnosis in echocardiographically suspected senile systemic amyloidosis. *JACC Cardiovasc Imaging* 2012;**5**:755–758.
159. Schroeder S, Achenbach S, Bengel F, Burgstahler C, Cademartiri F, de Feyter P, George R, Kaufmann P, Kopp AF, Knuuti J, Ropers D, Schuijf J, Tops LF, Bax JJ. Cardiac computed tomography: indications, applications, limitations, and training requirements: report of a Writing Group deployed by the Working Group Nuclear Cardiology and Cardiac CT of the European Society of Cardiology and the European Council of Nuclear Cardiology. *Eur Heart J* 2008;**29**:531–556.
160. Shiozaki AA, Senra T, Arteaga E, Martinelli FM, Pita CG, Avila LF, Parga F Jr., Mady C, Kalil-Filho R, Bluemke DA, Rochitte CE. Myocardial fibrosis detected by cardiac CT predicts ventricular fibrillation/ventricular tachycardia events in patients with hypertrophic cardiomyopathy. *J Cardiovasc Comput Tomogr* 2013;**7**:173–181.
161. Berliner JI, Kino A, Carr JC, Bonow RO, Choudhury L. Cardiac computed tomographic imaging to evaluate myocardial scarring/fibrosis in patients with hypertrophic cardiomyopathy: a comparison with cardiac magnetic resonance imaging. *Int J Cardiovasc Imaging* 2013;**29**:191–197.
162. Leone O, Veinot JP, Angelini A, Baandrup UT, Basso C, Berry G, Bruneval P, Burke M, Butany J, Calabrese F, d'Amati G, Edwards WD, Fallon JT, Fishbein MC, Gallagher PJ, Halushka MK, McManus B, Pucci A, Rodriguez ER, Saffitz JE, Sheppard MN, Steenbergen C, Stone JR, Tan C, Thiene G, van der Wal AC, Winters GL. 2011 consensus statement on endomyocardial biopsy from the Association for European Cardiovascular Pathology and the Society for Cardiovascular Pathology. *Cardiovasc Pathol* 2012;**21**:245–274.
163. Cooper LT, Baughman KL, Feldman AM, Frustaci A, Jessup M, Kuhl U, Levine GN, Narula J, Starling RC, Towbin J, Virmani R. The role of endomyocardial biopsy in the management of cardiovascular disease: a scientific statement from the American Heart Association, the American College of Cardiology, and the European Society of Cardiology Endorsed by the Heart Failure Society of America and the Heart Failure Association of the European Society of Cardiology. *Eur Heart J* 2007;**28**:3076–3093.
164. Geske JB, McKie PM, Ommen SR, Sorajja P. B-typenatriureticpeptideandsurvivalin hypertrophic cardiomyopathy. *J Am Coll Cardiol* 2013;**61**:2456–2460.
165. Coats CJ, Gallagher MJ, Foley M, O'Mahony C, Critoph C, Gimeno J, Dawnay A, McKenna WJ, Elliott PM. Relation between serum N-terminal pro-brain natriuretic peptide and prognosis in patients with hypertrophic cardiomyopathy. *Eur Heart J* 2013;**34**:2529–2537.

166. Niemann M, Rolfs A, Giese A, Mascher H, Breunig F, Ertl G, Wanner C, Weidemann F. Lyso-Gb3 Indicates that the Alpha-Galactosidase A Mutation D313Y is not Clinically Relevant for Fabry Disease. *JIMD Rep* 2013;**7**:99–102.
167. Van Driest SL, Ellsworth EG, Ommen SR, Tajik AJ, Gersh BJ, Ackerman MJ. Prevalence and spectrum of thin filament mutations in an outpatient referral population with hypertrophic cardiomyopathy. *Circulation* 2003;**108**:445–451.
168. Charron P, Arad M, Arbustini E, Basso C, Bilinska Z, Elliott P, Helio T, Keren A, McKenna WJ, Monserrat L, Pankuweit S, Perrot A, Rapezzi C, Ristic A, Seggewiss H, van L I, Tavazzi L. Genetic counselling and testingin cardiomyopathies: a position statement of the European Society of Cardiology Working Group on Myocardial and Pericardial Diseases. *Eur Heart J* 2010;**31**:2715–2726.
169. Godard B, Kaariainen H, Kristoffersson U, Tranebjaerg L, Coviello D, Ayme S. Provision of genetic services in Europe: current practices and issues. *Eur J Hum Genet* 2003;**11 Suppl 2**:S13–S48.
170. Godard B, ten Kate L, Evers-Kiebooms G, Ayme S. Population genetic screening programmes: principles, techniques, practices, and policies. *Eur J Hum Genet* 2003;**11 Suppl 2**:S49–S87.
171. Godard B, Raeburn S, Pembrey M, Bobrow M, Farndon P, Ayme S. Genetic information and testing in insurance and employment: technical, social and ethical issues. *Eur J Hum Genet* 2003;**11 Suppl 2**:S123–S142.
172. Cassiman JJ. Research network: EuroGentest: a European Network of Excellence aimed at harmonizing genetic testing services. *Eur J Hum Genet* 2005;**13**: 1103–1105.
173. American Society of Human Genetics Board of Directors ACoMGBoD. Points to consider: ethical, legal, and psychosocial implications of genetic testing in children and adolescents. *Am J Hum Genet* 1995;**57**:1233–1241.
174. Bortot B, Athanasakis E, Brun F, Rizzotti D, Mestroni L, Sinagra G, Severini GM. High-throughput genotyping robot-assisted method for mutation detection in patients with hypertrophic cardiomyopathy. *Diagn Mol Pathol* 2011;**20**:175–179.
175. Fokstuen S, Munoz A, Melacini P, Iliceto S, Perrot A, Ozcelik C, Jeanrenaud X, Rieubland C, Farr M, Faber L, Sigwart U, Mach F, Lerch R, Antonarakis SE, Blouin JL. Rapid detection of genetic variants in hypertrophic cardiomyopathy by customDNA resequencing arrayin clinical practice. *J Med Genet* 2011;**48**:572–576.
176. Faita F, Vecoli C, Foffa I, Andreassi MG. Next generation sequencing in cardiovascular diseases. *World J Cardiol* 2012;**4**:288–295.
177. Meder B, Haas J, Keller A, Heid C, Just S, Borries A, Boisguerin V, Scharfenberger-Schmeer M, Stahler P, Beier M, Weichenhan D, Strom TM, Pfeufer A, Korn B, Katus HA, Rottbauer W. Targeted next-generation sequencing for the molecular genetic diagnostics of cardiomyopathies. *Circ Cardiovasc Genet* 2011;**4**:110–122.
178. Christiaans I, Birnie E, Bonsel GJ, Mannens MM, Michels M, Majoor-Krakauer D, Dooijes D, van Tintelen JP, van den Berg MP, Volders PG, Arens YH, van den WA, Atsma DE, Helderman-van den Enden AT, Houweling AC, de Boer K, van der Smagt JJ, Hauer RN, Marcelis CL, Timmermans J, van Langen IM, Wilde AA. Manifest disease, risk factors for sudden cardiac death, and cardiac events in a large nationwide cohort of predictively tested hypertrophic cardiomyopathy mutation carriers: determining the best cardiological screening strategy. *Eur Heart J* 2011;**32**:1161–1170.
179. Andersen PS, Havndrup O, Hougs L, Sorensen KM, Jensen M, Larsen LA, Hedley P, Thomsen AR, Moolman-Smook J, Christiansen M, Bundgaard H. Diagnostic yield, interpretation, and clinical utility of mutation screening of sarcomere encoding genes in Danish hypertrophic cardiomyopathy patients and relatives. *Hum Mutat* 2009;**30**:363–370.
180. Havndrup O, Bundgaard H, Andersen PS, Allan LL, Vuust J, Kjeldsen K, Christiansen M. Outcome of clinical versusgenetic familyscreening in hypertrophic cardiomyopathy with focus on cardiac beta-myosin gene mutations. *Cardiovasc Res* 2003;**57**:347–357.
181. Bagnall RD, JD K, Duflou J, Semsarian C. Exome analysis based molecular autopsy in cases of sudden unexplained death in the young. *Heart Rhythm* 2014.
182. Basso C, Burke M, Fornes P, Gallagher PJ, De Gouveia RH, Sheppard M, Thiene G, Van Der WA. Guidelines for autopsy investigation of sudden cardiac death. *Pathologica* 2010;**102**:391–404.
183. Organisation for Economic Co-operation and Development (OECD). Guidelines for quality assurance in molecular genetic testing. *http://www.oecd.org/dataoecd/43/6/38839788.pdf* 2007.
184. van der Roest WP, Pennings JM, Bakker M, van den Berg MP, van Tintelen JP. Family letters are an effective way to inform relatives about inherited cardiac disease. *Am J Med Genet* A 2009;**149A**:357–363.
185. Ingles J, McGaughran J, Scuffham PA, Atherton J, Semsarian C. A cost-effectiveness model of genetic testing for the evaluation of families with hypertrophic cardiomyopathy. *Heart* 2012;**98**:625–630.
186. Wordsworth S, Leal J, Blair E, Legood R, Thomson K, Seller A, Taylor J, Watkins H. DNA testing for hypertrophic cardiomyopathy: a cost-effectiveness model. *Eur Heart J* 2010;**31**:926–935.
187. Hershberger RE, Cowan J, Morales A, Siegfried JD. Progress with genetic cardiomyopathies: screening, counseling, and testing in dilated, hypertrophic, and arrhythmogenic right ventricular dysplasia/cardiomyopathy. *Circ Heart Fail* 2009;**2**:253–261.
188. Ackerman MJ, Priori SG, Willems S, Berul C, Brugada R, Calkins H, Camm AJ, Ellinor PT, Gollob M, Hamilton R, Hershberger RE, Judge DP, Le Marec H, McKenna WJ, Schulze-Bahr E, Semsarian C, Towbin JA, Watkins H, Wilde A, Wolpert C, Zipes DP. HRS/EHRA expert consensus statement on the state of genetic testing for the channelopathies and cardiomyopathies this document was developed as a partnership between the Heart Rhythm Society (HRS) and the European Heart Rhythm Association (EHRA). *Heart Rhythm* 2011;**8**:1308–1339.
189. Jensen MK, Havndrup O, Christiansen M, Andersen PS, Diness B, Axelsson A, Skovby F, Kober L, Bundgaard H. Penetrance of hypertrophic cardiomyopathy in children and adolescents: a 12-year follow-up study of clinical screening and predictive genetic testing. *Circulation* 2013;**127**:48–54.
190. Borry P, Stultiens L, Nys H, Cassiman JJ, Dierickx K. Presymptomatic and predictive genetic testing in minors: a systematic review of guidelines and position papers. *Clin Genet* 2006;**70**:374–381.
191. Bratt EL, Ostman-Smith I, Axelsson A, Berntsson L. Quality of life in asymptomatic children and adolescents before and after diagnosis of hypertrophic cardiomyopathy through family screening. *J Clin Nurs* 2013;**22**:211–221.
192. Ross LF, Saal HM, David KL, Anderson RR. Technical report: Ethical and policy issues in genetic testing and screening of children. *Genet Med* 2013;**15**:234–245.
193. Gray B, Ingles J, Semsarian C. Natural history of genotype positive-phenotype negative patients with hypertrophic cardiomyopathy. *Int J Cardiol* 2011;**152**:258–259.
194. Poutanen T, Tikanoja T, Jaaskelainen P, Jokinen E, Silvast A, Laakso M, Kuusisto J. Diastolic dysfunction without left ventricular hypertrophy is an early finding in children with hypertrophic cardiomyopathy-causing mutations in the beta-myosin heavy chain, alpha-tropomyosin, and myosin-binding protein C genes. *Am Heart J* 2006;**151**:725.
195. Charron P, Dubourg O, Desnos M, Bouhour JB, Isnard R, Hagege A, Carrier L, Bonne G, Tesson F, Richard P, Hainque B, Schwartz K, Komajda M. Diagnostic value of electrocardiography and echocardiography for familial hypertrophic cardiomyopathy in genotyped children. *Eur Heart J* 1998;**19**:1377–1382.
196. Gandjbakhch E, Gackowski A, Tezenas du MS, Isnard R, Hamroun A, Richard P, Komajda M, Charron P. Early identification of mutation carriers in familial hypertrophic cardiomyopathy by combined echocardiography and tissue Doppler imaging. *Eur Heart J* 2010;**31**:1599–1607.
197. Christiaans I, Lekanne dit Deprez RH, van Langen IM, Wilde AA. Ventricular fibrillation in MYH 7-related hypertrophic cardiomyopathy before onset of ventricular hypertrophy. *Heart Rhythm* 2009;**6**:1366–1369.
198. Maron BJ, Kragel AH, Roberts WC. Sudden death in hypertrophic cardiomyopathy with normal left ventricular mass. *Br Heart J* 1990;**63**:308–310.
199. Niimura H, Bachinski LL, Sangwatanaroj S, Watkins H, Chudley AE, McKenna W, Kristinsson A, Roberts R, Sole M, Maron BJ, Seidman JG, Seidman CE. Mutations in thegene for cardiac myosin-binding protein C and late-onset familialhypertrophic cardiomyopathy. *N Engl J Med* 1998;**338**:1248–1257.
200. Oliva-Sandoval MJ, Ruiz-Espejo F, Monserrat L, Hermida-Prieto M, Sabater M, Garcia-Molina E, Ortiz M, Rodriguez-Garcia MI, Nunez L, Gimeno JR, Castro-Beiras A, Valdes M. Insights into genotype-phenotype correlation in hypertrophic cardiomyopathy. Findings from 18 Spanish families with a single mutation in MYBPC3. *Heart* 2010;**96**:1980–1984.
201. Page SP, Kounas S, Syrris P, Christiansen M, Frank-Hansen R, Andersen PS, Elliott PM, McKenna WJ. Cardiac myosin binding protein-C mutations in families with hypertrophic cardiomyopathy: disease expression in relation to age, gender, and long term outcome. *Circ Cardiovasc Genet* 2012;**5**:156–166.
202. Pelliccia A, Corrado D, Bjornstad HH, Panhuyzen-Goedkoop N, Urhausen A, Carre F, Anastasakis A, Vanhees L, Arbustini E, Priori S. Recommendations for participation in competitive sport and leisure-time physical activity in individuals with cardiomyopathies, myocarditis and pericarditis. *Eur J Cardiovasc Prev Rehabil* 2006;**13**:876–885.
203. Charron P, Heron D, Gargiulo M, Feingold J, Oury JF, Richard P, Komajda M. Prenatal molecular diagnosis in hypertrophic cardiomyopathy: report of the first case. *Prenat Diagn* 2004;**24**:701–703.
204. Donnai D, Elles R. Integrated regional genetic services: current and future provision. *BMJ* 2001;**322**:1048–1052.
205. Gilligan DM, Nihoyannopoulos P, Fletcher A, Sbarouni E, Dritsas A, Oakley CM. Symptoms of hypertrophic cardiomyopathy, with special emphasis on syncope and postprandial exacerbation of symptoms. *Clin Cardiol* 1996;**19**:371–378.
206. Feiner E, Arabadjian M, Winson G, Kim B, Chaudhry F, Sherrid MV. Post-prandial upright exercise echocardiography in hypertrophic cardiomyopathy. *J Am Coll Cardiol* 2013;**61**:2487–2488.
207. Paz R, Jortner R, Tunick PA, Sclarovsky S, Eilat B, Perez JL, Kronzon I. The effect of theingestionof ethanol onobstruction of the left ventricularoutflowtract inhypertrophic cardiomyopathy. *N Engl J Med* 1996;**335**:938–941.
208. Sorajja P, Ommen SR, Nishimura RA, Gersh BJ, Berger PB, Tajik AJ. Adverse prognosis of patients with hypertrophic cardiomyopathy who have epicardial coronary artery disease. *Circulation* 2003;**108**:2342–2348.
209. Mohiddin SA, Begley D, Shih J, Fananapazir L. Myocardial bridging does not predict sudden death in children with hypertrophic cardiomyopathy but is associated with more severe cardiac disease. *J Am Coll Cardiol* 2000;**36**:2270–2278.

210. Sorajja P, Ommen SR, Nishimura RA, Gersh BJ, Tajik AJ, Holmes DR. Myocardial bridging in adult patients with hypertrophic cardiomyopathy. *J Am Coll Cardiol* 2003;**42**:889–894.
211. Basso C, Thiene G, Mackey-Bojack S, Frigo AC, Corrado D, Maron BJ. Myocardial bridging, a frequent component of the hypertrophic cardiomyopathy phenotype, lacks systematic association with sudden cardiac death. *Eur Heart J* 2009;**30**:1627–1634.
212. Yamada M, Elliott PM, Kaski JC, Prasad K, Gane JN, Lowe CM, Doi Y, McKenna WJ. Dipyridamole stress thallium-201 perfusion abnormalities in patients with hypertrophic cardiomyopathy. Relationship to clinical presentation and outcome. *Eur Heart J* 1998;**19**:500–507.
213. Elliott PM, Kaski JC, Prasad K, Seo H, Slade AK, Goldman JH, McKenna WJ. Chest pain during daily life in patients with hypertrophic cardiomyopathy: an ambulatory electrocardiographic study. Eur Heart J 1996;17:1056–1064.
214. Elliott PM, Rosano GM, Gill JS, Poole-Wilson PA, Kaski JC, McKenna WJ. Changes in coronary sinus pH during dipyridamole stress in patients with hypertrophic cardiomyopathy. *Heart* 1996;**75**:179–183.
215. Romero-Farina G, Candell-Riera J, Galve E, Armadans L, Ramos F, Castell J, Aguade S, Nogales JM, Soler-Soler J. Do myocardial perfusion SPECT and radionuclide angiography studies in adult patients with hypertrophic cardiomyopathy have prognostic implications? *J Nucl Cardiol* 2004;**11**:578–586.
216. Soler R, Rodriguez E, Monserrat L, Mendez C, Martinez C. Magnetic resonance imaging of delayed enhancement in hypertrophic cardiomyopathy: relationship with left ventricular perfusion and contractile function. *J Comput Assist Tomogr* 2006;**30**:412–420.
217. Barbosa CA, Castro CC, Avila LF, Parga F Jr., Hattem DM, Fernandez EA. Late enhancement and myocardial perfusion in hypertrophic cardiomyopathy (comparison between groups). *Arq Bras Cardiol* 2009;**93**:426–25.
218. Montalescot G, Sechtem U, Achenbach S, Andreotti F, Arden C, Budaj A, Bugiardini R, Crea F, Cuisset T, Di Mario C, Ferreira JR, Gersh BJ, Gitt AK, Hulot JS, Marx N, Opie LH, Pfisterer M, Prescott E, Ruschitzka F, Sabate M, Senior R, Taggart DP, van der Wall EE, Vrints CJ, Zamorano JL, Achenbach S, Baumgartner H, Bax JJ, Bueno H, Dean V, Deaton C, Erol C, Fagard R, Ferrari R, Hasdai D, Hoes AW, Kirchhof P, Knuuti J, Kolh P, Lancellotti P, Linhart A, Nihoyannopoulos P, Piepoli MF, Ponikowski P, Sirnes PA, Tamargo JL, Tendera M, Torbicki A, Wijns W, Windecker S, Knuuti J, Valgimigli M, Bueno H, Claeys MJ, Donner-Banzhoff N, Erol C, Frank H, Funck-Brentano C, Gaemperli O, Gonzalez-Juanatey JR, Hamilos M, Hasdai D, Husted S, James SK, Kervinen K, Kolh P, Kristensen SD, Lancellotti P, Maggioni AP, Piepoli MF, Pries AR, Romeo F, Ryden L, Simoons ML, Sirnes PA, Steg PG, Timmis A, Wijns W, Windecker S, Yildirir A, Zamorano JL. 2013 ESC guidelines on the management of stable coronary artery disease: the Task Force on the management of stable coronary artery disease of the European Society of Cardiology. *Eur Heart J* 2013;**34**:2949–3003.
219. Zipes DP, Camm AJ, Borggrefe M, Buxton AE, Chaitman B, Fromer M, Gregoratos G, Klein G, Moss AJ, Myerburg RJ, Priori SG, Quinones MA, Roden DM, Silka MJ, Tracy C, Priori SG, Blanc JJ, Budaj A, Camm AJ, Dean V, Deckers JW, Despres C, Dickstein K, Lekakis J, McGregor K, Metra M, Morais J, Osterspey A, Tamargo JL, Zamorano JL, Smith SC Jr., Jacobs AK, Adams CD, Antman EM, Anderson JL, Hunt SA, Halperin JL, Nishimura R, Ornato JP, Page RL, Riegel B. ACC/AHA/ESC 2006 guidelines for management of patients with ventricular arrhythmias and the prevention of sudden cardiac death: a report of the American College of Cardiology/American Heart Association Task Force and the European Society of Cardiology Committee for Practice Guidelines (Writing Committee to Develop guidelines for management of patients with ventricular arrhythmias and the prevention of sudden cardiac death) developed in collaboration with the European Heart Rhythm Association and the Heart Rhythm Society. *Europace* 2006;**8**:746–837.
220. Okayama S, Uemura S, Soeda T, Horii M, Saito Y. Role of cardiac computed tomographyin planning and evaluating percutaneous transluminal septal myocardialablation for hypertrophic obstructive cardiomyopathy. *J Cardiovasc Comput Tomogr* 2010;**4**:62–65.
221. Mitsutake R, Miura S, Sako H, Nishikawa H, Saku K. Usefulness of multi-detector row computed tomography for the management of percutaneous transluminal septal myocardial ablation in patient with hypertrophic obstructive cardiomyopathy. *Int J Cardiol* 2008;**129**:e61–e63.
222. Melacini P, Basso C, Angelini A, Calore C, Bobbo F, Tokajuk B, Bellini N, Smaniotto G, Zucchetto M, Iliceto S, Thiene G, Maron BJ. Clinicopathological profiles of progressive heart failure in hypertrophic cardiomyopathy. *Eur Heart J* 2010;**31**:2111–2123.
223. Olivotto I, Cecchi F, Casey SA, Dolara A, Traverse JH, Maron BJ. Impact of atrial fibrillation on the clinical course of hypertrophic cardiomyopathy. *Circulation* 2001;**104**:2517–2524.
224. Thaman R, Gimeno JR, Murphy RT, Kubo T, Sachdev B, Mogensen J, Elliott PM, McKenna WJ. Prevalence and clinical significance of systolic impairment in hypertrophic cardiomyopathy. *Heart* 2005;**91**:920–925.
225. Harris KM, Spirito P, Maron MS, Zenovich AG, Formisano F, Lesser JR, Mackey-Bojack S, Manning WJ, Udelson JE, Maron BJ. Prevalence, clinical profile, and significance of left ventricular remodeling in the end-stage phase of hypertrophic cardiomyopathy. *Circulation* 2006;**114**:216–225.
226. Olivotto I, Cecchi F, Poggesi C, Yacoub MH. Patterns of disease progression in hypertrophic cardiomyopathy: an individualized approach to clinical staging. *Circ Heart Fail* 2012;**5**:535–546.
227. Mehra MR, Kobashigawa J, Starling R, Russell S, Uber PA, Parameshwar J, Mohacsi P, Augustine S, Aaronson K, Barr M. Listing criteria for heart transplantation: International Society for Heart and Lung Transplantation guidelines for the care of cardiac transplant candidates -2006. *J Heart Lung Transplant* 2006;**25**:1024–1042.
228. Lindelow B, Andersson B, Waagstein F, Bergh CH. High and low pulmonary vascular resistance in heart transplant candidates. A 5-year follow-up after heart transplantation shows continuous reduction in resistance and no difference in complication rate. *Eur Heart J* 1999;**20**:148–156.
229. Chen JM, Levin HR, Michler RE, Prusmack CJ, Rose EA, Aaronson KD. Reevaluating the significance of pulmonary hypertension before cardiac transplantation: determination of optimal thresholds and quantification of the effect of reversibility on perioperative mortality. *J Thorac Cardiovasc Surg* 1997;**114**:627–634.
230. Geske JB, Cullen MW, Sorajja P, Ommen SR, Nishimura RA. Assessment of left ventricular outflow gradient:hypertrophic cardiomyopathyversusaortic valvular stenosis. *JACC Cardiovasc Interv* 2012;**5**:675–681.
231. Sharma S, Elliott PM, Whyte G, Mahon N, Virdee MS, Mist B, McKenna WJ. Utility of metabolic exercise testing in distinguishing hypertrophic cardiomyopathy from physiologic left ventricular hypertrophy in athletes. *J Am Coll Cardiol* 2000;**36**: 864–870.
232. Elliott PM, Hanna MG, Ward SA, Chinnery PF, Turnbull DM, Wood NW, McKenna WJ. Diagnostic utility of metabolic exercise testing in a patient with cardiovascular disease. *Heart* 1999;**81**:441–443.
233. Sharma S, Elliott P, Whyte G, Jones S, Mahon N, Whipp B, McKenna WJ. Utility of cardiopulmonary exercise in the assessment of clinical determinants of functional capacity in hypertrophic cardiomyopathy. *Am J Cardiol* 2000;**86**:162–168.
234. Diodati JG, Schenke WH, Waclawiw MA, McIntosh CL, Cannon RO III. Predictors of exercise benefit after operative relief of left ventricular outflow obstruction by the myotomy-myectomy procedure in hypertrophic cardiomyopathy. *Am J Cardiol* 1992;**69**:1617–1622.
235. Arena R, Owens DS, Arevalo J, Smith K, Mohiddin SA, McAreavey D, Ulisney KL, Tripodi D, Fananapazir L, Plehn JF. Ventilatoryefficiency and resting hemodynamics in hypertrophic cardiomyopathy. *Med Sci Sports Exerc* 2008;**40**:799–805.
236. Olivottol,MaronBJ,MontereggiA,MazzuoliF,DolaraA,CecchiF.Prognosticvalue of systemic blood pressure response during exercise in a community-based patient population with hypertrophic cardiomyopathy. *J Am Coll Cardiol* 1999;**33**:2044–2051.
237. Sadoul N, Prasad K, Elliott PM, Bannerjee S, Frenneaux MP, McKenna WJ. Prospective prognostic assessment of blood pressure response during exercise in patients with hypertrophic cardiomyopathy. *Circulation* 1997;**96**:2987–2991.
238. ManciniDM,EisenH,KussmaulW,MullR,EdmundsLHJr.,WilsonJR.Valueofpeak exercise oxygen consumption for optimal timing of cardiac transplantation in ambulatory patients with heart failure. *Circulation* 1991;**83**:778–786.
239. Barriales-Villa R, Centurion-Inda R, Fernandez-Fernandez X, Ortiz MF, Perez-Alvarez L, Rodriguez G I, Hermida-Prieto M, Monserrat L. Severe cardiac conduction disturbances and pacemaker implantation in patients with hypertrophic cardiomyopathy. *Rev Esp Cardiol* 2010;**63**:985–988.
240. McCully RB, Nishimura RA, Tajik AJ, Schaff HV, Danielson GK. Extent of clinical improvement after surgical treatment of hypertrophic obstructive cardiomyopathy. *Circulation* 1996;**94**:467–471.
241. Counihan PJ, Frenneaux MP, Webb DJ, McKenna WJ. Abnormal vascular responses to supine exercise in hypertrophic cardiomyopathy. *Circulation* 1991;**84**:686–696.
242. Prasad K, Williams L, Campbell R, Elliott PM, McKenna WJ, Frenneaux M. Episodic syncope in hypertrophic cardiomyopathy: evidence for inappropriate vasodilation. *Heart* 2008;**94**:1312–1317.
243. Moya A, Sutton R, Ammirati F, Blanc JJ, Brignole M, Dahm JB, Deharo JC, Gajek J, Gjesdal K, Krahn A, Massin M, Pepi M, Pezawas T, Granell RR, Sarasin F, Ungar A, van Dijk JG, Walma EP, Wieling W, Abe H, Benditt DG, Decker WW, Grubb BP, Kaufmann H, Morillo C, Olshansky B, Parry SW, Sheldon R, Shen WK, Vahanian A, Auricchio A, Bax J, Ceconi C, Dean V, Filippatos G, Funck-Brentano C, Hobbs R, Kearney P, McDonagh T, McGregor K, Popescu BA, Reiner Z, Sechtem U, Sirnes PA, Tendera M, Vardas P, Widimsky P, Auricchio A, Acarturk E, Andreotti F, Asteggiano R, Bauersfeld U, Bellou A, Benetos A, Brandt J, Chung MK, Cortelli P, Da Costa A, Extramiana F, Ferro J, Gorenek B, Hedman A, Hirsch R, Kaliska G, Kenny RA, Kjeldsen KP, Lampert R, Molgard H, Paju R, Puodziukynas A, Raviele A, Roman P, Scherer M, Schondorf R, Sicari R, Vanbrabant P, Wolpert C, Zamorano JL. Guidelines for the diagnosis and management of syncope (version 2009): the Task Force for the Diagnosis and Management of Syncope of the European Society of Cardiology (ESC). *Eur Heart J* 2009;**30**:2631–2671.
244. Kofflard MJ, Ten Cate FJ, van der LC, van Domburg RT. Hypertrophic cardiomyopathy in a large community-based population: clinical outcome and identification of risk factors for sudden cardiac death and clinical deterioration. *J Am Coll Cardiol* 2003;**41**:987–993.

245. Elliott PM, Gimeno JR, Tome MT, Shah J, Ward D, Thaman R, Mogensen J, McKenna WJ. Left ventricular outflow tract obstruction and sudden death risk in patients with hypertrophic cardiomyopathy. *Eur Heart J* 2006;**27**:1933–1941.
246. Gimeno JR, Tome-Esteban M, Lofiego C, Hurtado J, Pantazis A, Mist B, Lambiase P, McKenna WJ, Elliott PM. Exercise-induced ventricular arrhythmias and risk of sudden cardiac death in patients with hypertrophic cardiomyopathy. *Eur Heart J* 2009;**30**:2599–2605.
247. Efthimiadis GK, Parcharidou DG, Giannakoulas G, Pagourelias ED, Charalampidis P, Savvopoulos G, Ziakas A, Karvounis H, Styliadis IH, Parcharidis GE. Left ventricular outflow tract obstruction as a risk factor for sudden cardiac death in hypertrophic cardiomyopathy. *Am J Cardiol* 2009;**104**:695–699.
248. Dimitrow PP, Chojnowska L, Rudzinski T, Piotrowski W, Ziolkowska L, Wojtarowicz A, Wycisk A, Dabrowska-Kugacka A, Nowalany-Kozielska E, Sobkowicz B, Wrobel W, Aleszewicz-Baranowska J, Rynkiewicz A, Loboz-Grudzien K, Marchel M, Wysokinski A. Sudden death in hypertrophic cardiomyopathy: old risk factors re-assessed in a new model of maximalized follow-up. *Eur Heart J* 2010;**31**:3084–3093.
249. Brignole M, Auricchio A, Baron-Esquivias G, Bordachar P, Boriani G, Breithardt OA, Cleland J, Deharo JC, Delgado V, Elliott PM, Gorenek B, Israel CW, Leclercq C, Linde C, Mont L, Padeletti L, Sutton R, Vardas PE, Zamorano JL, Achenbach S, Baumgartner H, Bax JJ, Bueno H, Dean V, Deaton C, Erol C, Fagard R, Ferrari R, Hasdai D, Hoes AW, Kirchhof P, Knuuti J, Kolh P, Lancellotti P, Linhart A, Nihoyannopoulos P, Piepoli MF, Ponikowski P, Sirnes PA, Tamargo JL, Tendera M, Torbicki A, Wijns W, Windecker S, Kirchhof P, Blomstrom-Lundqvist C, Badano LP, Aliyev F, Bansch D, Baumgartner H, Bsata W, Buser P, Charron P, Daubert JC, Dobreanu D, Faerestrand S, Hasdai D, Hoes AW, Le Heuzey JY, Mavrakis H, McDonagh T, Merino JL, Nawar MM, Nielsen JC, Pieske B, Poposka L, Ruschitzka F, Tendera M, Van Gelder IC, Wilson CM. 2013 ESC Guidelines on cardiac pacing and cardiac resynchronization therapy: the Task Force on cardiac pacing and resynchronization therapy of the European Society of Cardiology (ESC). Developed in collaboration with the European Heart Rhythm Association (EHRA). *Eur Heart J* 2013;**34**:2281–2329.
250. Brignole M, Vardas P, Hoffman E, Huikuri H, Moya A, Ricci R, Sulke N, Wieling W, Auricchio A, Lip GY, Almendral J, Kirchhof P, Aliot E, Gasparini M, Braunschweig F, Lip GY, Almendral J, Kirchhof P, Botto GL. Indications for the use of diagnostic implantable and external ECG loop recorders. *Europace* 2009;**11**:671–687.
251. Macatrao-Costa MF, Arteaga-Fernandez E, de Brito FS, Darrieux F, de Melo SL, Scanavacca M, Sosa E, Hachul D. Evaluation of the autonomic function in patients with hypertrophic cardiomyopathy with and without syncope. *Arq Bras Cardiol* 2013;**100**:180–186.
252. Gilligan DM, Nihoyannopoulos P, Chan WL, Oakley CM. Investigation of a hemodynamic basis for syncope in hypertrophic cardiomyopathy. Use of a head-up tilt test. *Circulation* 1992;**85**:2140–2148.
253. Raviele A, Giada F, Bergfeldt L, Blanc JJ, Blomstrom-Lundqvist C, Mont L, Morgan JM, Raatikainen MJ, Steinbeck G, Viskin S, Kirchhof P, Braunschweig F, Borggrefe M, Hocini M, Della BP, Shah DC. Management of patients with palpitations: a position paper from the European Heart Rhythm Association. *Europace* 2011;**13**:920–934.
254. Blomstrom-Lundqvist C, Scheinman MM, Aliot EM, Alpert JS, Calkins H, Camm AJ, Campbell WB, Haines DE, Kuck KH, Lerman BB, Miller DD, Shaeffer CW, Stevenson WG, Tomaselli GF, Antman EM, Smith SC Jr., Alpert JS, Faxon DP, Fuster V, Gibbons RJ, Gregoratos G, Hiratzka LF, Hunt SA, Jacobs AK, Russell RO Jr., Priori SG, Blanc JJ, Budaj A, Burgos EF, Cowie M, Deckers JW, Garcia MA, Klein WW, Lekakis J, Lindahl B, Mazzotta G, Morais JC, Oto A, Smiseth O, Trappe HJ. ACC/AHA/ESC guidelines for the management of patients with supraventricular arrhythmias: executive summary. a report of the American college of cardiology/American heart association task force on practice guidelines and the European society of cardiology committee for practice guidelines (writing committee to develop guidelines for the management of patients with supraventricular arrhythmias) developed in collaboration with NASPE-Heart Rhythm Society. *J Am Coll Cardiol* 2003;**42**:1493–1531.
255. Fananapazir L, Tracy CM, Leon MB, Winkler JB, Cannon RO III, Bonow RO, Maron BJ, Epstein SE. Electrophysiologic abnormalities in patients with hypertrophic cardiomyopathy. A consecutive analysis in 155 patients. *Circulation* 1989;**80**:1259–1268.
256. Inada K, Seiler J, Roberts-Thomson KC, Steven D, Rosman J, John RM, Sobieszczyk P, Stevenson WG, Tedrow UB. Substrate characterization and catheter ablation for monomorphic ventricular tachycardia in patients with apical hypertrophic cardiomyopathy. *J Cardiovasc Electrophysiol* 2011;**22**:41–48.
257. Lim KK, Maron BJ, Knight BP. Successful catheter ablation of hemodynamically unstable monomorphic ventricular tachycardia in a patient with hypertrophic cardiomyopathy and apical aneurysm. *J Cardiovasc Electrophysiol* 2009;**20**:445–447.
258. Stauffer JC, Ruiz V, Morard JD. Subaortic obstruction after sildenafil in a patient with hypertrophic cardiomyopathy. *N Engl J Med* 1999;**341**:700–701.
259. Braunwald E, Brockenbrough EC, Frye RL. Studies on digitalis. V. Comparison of the effects of ouabain on left ventricular dynamics in valvular aortic stenosis and hypertrophic subaortic stenosis. *Circulation* 1962;**26**:166–173.
260. Braunwald E, Lambrew CT, Rockoff SD, Ross J Jr., Morrow AG. Idiopathic hypertrophic subaortic stenosis. i) a description of the disease based upon an analysis of 64 patients. *Circulation* 1964;**30**:SUPPL-119.
261. Camm AJ, Lip GY, De Caterina R, Savelieva I, Atar D, Hohnloser SH, Hindricks G, Kirchhof P. 2012 focused update of the ESC Guidelines for the management of atrial fibrillation: an update of the 2010 ESC Guidelines for the management of atrial fibrillation. Developed with the special contribution of the European Heart Rhythm Association. *Eur Heart J* 2012;**33**:2719–2747.
262. Camm AJ, Kirchhof P, Lip GY, Schotten U, Savelieva I, Ernst S, Van Gelder IC, Al Attar N, Hindricks G, Prendergast B, Heidbuchel H, Alfieri O, Angelini A, Atar D, Colonna P, De Caterina R, De Sutter J, Goette A, Gorenek B, Heldal M, Hohloser SH, Kolh P, Le Heuzey JY, Ponikowski P, Rutten FH. Guidelines for the management of atrial fibrillation: the Task Force for the Management of Atrial Fibrillation of the European Society of Cardiology (ESC). *Europace* 2010;**12**:1360–1420.
263. Adelman AG, Shah PM, Gramiak R, Wigle ED. Long-term propranolol therapy in muscular subaortic stenosis. *Br Heart J* 1970;**32**:804–811.
264. Stenson RE, Flamm MD Jr., Harrison DC, Hancock EW. Hypertrophic subaortic stenosis. Clinical and hemodynamic effects of long-term propranolol therapy. *Am J Cardiol* 1973;**31**:763–773.
265. Flamm MD, Harrison DC, Hancock EW. Muscular subaortic stenosis. Prevention of outflow obstruction with propranolol. Circulation 1968;38:846–858.
266. Tendera M, Wycisk A, Schneeweiss A, Polonski L, Wodniecki J. Effect of sotalol on arrhythmias and exercise tolerance in patients with hypertrophic cardiomyopathy. *Cardiology* 1993;**82**:335–342.
267. Sherrid MV, Barac I, McKenna WJ, Elliott PM, Dickie S, Chojnowska L, Casey S, Maron BJ. Multicenter study of the efficacy and safety of disopyramide in obstructive hypertrophic cardiomyopathy. *J Am Coll Cardiol* 2005;**45**:1251–1258.
268. Sherrid MV, Shetty A, Winson G, Kim B, Musat D, Alviar CL, Homel P, Balaram SK, Swistel DG. Treatment of obstructive hypertrophic cardiomyopathy symptoms and gradient resistant to first-line therapy with beta-blockade or verapamil. *Circ Heart Fail* 2013;**6**:694–702.
269. Epstein SE, Rosing DR. Verapamil: its potential for causing serious complications in patients with hypertrophic cardiomyopathy. *Circulation* 1981;**64**:437–441.
270. Rosing DR, Kent KM, Borer JS, Seides SF, Maron BJ, Epstein SE. Verapamil therapy: a new approach to the pharmacologic treatment of hypertrophic cardiomyopathy. I. Hemodynamic effects. *Circulation* 1979;**60**:1201–1207.
271. Bonow RO, Rosing DR, Epstein SE. The acute and chronic effects of verapamil on left ventricular function in patients with hypertrophic cardiomyopathy. *Eur Heart J* 1983;**4 Suppl F**:57–65.
272. Spicer RL, Rocchini AP, Crowley DC, Vasiliades J, Rosenthal A. Hemodynamic effectsof verapamil in childrenand adolescents with hypertrophiccardiomyopathy. *Circulation* 1983;**67**:413–420.
273. Rosing DR, Idanpaan-Heikkila U, Maron BJ, Bonow RO, Epstein SE. Use of calcium-channel blocking drugs in hypertrophic cardiomyopathy. *Am J Cardiol* 1985;**55**:185B–195B.
274. Toshima H, Koga Y, Nagata H, Toyomasu K, Itaya K, Matoba T. Comparable effects of oral diltiazem and verapamil in the treatment of hypertrophic cardiomyopathy. Double-blind crossover study. *Jpn Heart J* 1986;**27**:701–715.
275. Betocchi S, Cannon RO III, Watson RM, Bonow RO, Ostrow HG, Epstein SE, Rosing DR. Effects of sublingual nifedipine on hemodynamics and systolic and diastolic function in patients with hypertrophic cardiomyopathy. *Circulation* 1985;**72**:1001–1007.
276. Hopf R, Kaltenbach M. Effects of nifedipine and propranolol combined therapy in patients with hypertrophic cardiomyopathy. *Z Kardiol* 1987;**76 Suppl 3**:105–112.
277. Menon SC, Ackerman MJ, Ommen SR, Cabalka AK, Hagler DJ, O'Leary PW, Dearani JA, Cetta F, Eidem BW. Impact of septal myectomy on left atrial volume and left ventricular diastolic filling patterns: an echocardiographic study of young patients with obstructive hypertrophic cardiomyopathy. *J Am Soc Echocardiogr* 2008;**21**:684–688.
278. Morrow AG, Reitz BA, Epstein SE, Henry WL, Conkle DM, Itscoitz SB, Redwood DR. Operative treatment in hypertrophic subaortic stenosis. Techniques, and the results of pre and postoperative assessments in 83 patients. *Circulation* 1975;**52**:88–102.
279. Krajcer Z, Leachman RD, Cooley DA, Coronado R. Septal myotomy-myomectomy versus mitral valve replacement in hypertrophic cardiomyopathy. Ten-year follow-up in 185 patients. *Circulation* 1989;**80**:I57–I64.
280. Heric B, Lytle BW, Miller DP, Rosenkranz ER, Lever HM, Cosgrove DM. Surgical management of hypertrophic obstructive cardiomyopathy. Early and late results. *J Thorac Cardiovasc Surg* 1995;**110**:195–206.
281. Robbins RC, Stinson EB. Long-term results of left ventricular myotomy and myectomy for obstructive hypertrophic cardiomyopathy. *J Thorac Cardiovasc Surg* 1996;**111**:586–594.
282. Schonbeck MH, Brunner-La Rocca HP, Vogt PR, Lachat ML, Jenni R, Hess OM, Turina MI. Long-term follow-up in hypertrophic obstructive cardiomyopathy after septal myectomy. *Ann Thorac Surg* 1998;**65**:1207–1214.
283. Schulte HD, Borisov K, Gams E, Gramsch-Zabel H, Losse B, Schwartzkopff B. Management of symptomatic hypertrophic obstructive cardiomyopathy: long-term results after surgical therapy. *Thorac Cardiovasc Surg* 1999;**47**:213–218.
284. Ommen SR, Maron BJ, Olivotto I, Maron MS, Cecchi F, Betocchi S, Gersh BJ, Ackerman MJ, McCully RB, Dearani JA, Schaff HV, Danielson GK, Tajik AJ, Nishimu-

raRA.Long-term effects of surgical septal myectomyon survival in patients with obstructive hypertrophic cardiomyopathy. *J Am CollCardiol* 2005;**46**:470–476.
285. Woo A, Williams WG, Choi R, Wigle ED, Rozenblyum E, Fedwick K, Siu S, Ralph-Edwards A, Rakowski H. Clinical and echocardiographic determinants of long-term survival after surgical myectomy in obstructive hypertrophic cardiomyopathy. *Circulation* 2005;**111**:2033–2041.
286. Smedira NG, Lytle BW, Lever HM, Rajeswaran J, Krishnaswamy G, Kaple RK, Dolney DO, Blackstone EH. Current effectiveness and risks of isolated septal myectomy for hypertrophic obstructive cardiomyopathy. *Ann Thorac Surg* 2008; **85**:127–133.
287. Desai MY, Bhonsale A, Smedira NG, Naji P, Thamilarasan M, Lytle BW, Lever HM. Predictors of long-term outcomes in symptomatic hypertrophic obstructive cardiomyopathy patients undergoing surgical relief of left ventricular outflow tract obstruction. *Circulation* 2013;**128**:209–216.
288. Altarabsheh SE, Dearani JA, Burkhart HM, Schaff HV, Deo SV, Eidem BW, Ommen SR, Li Z, Ackerman MJ. Outcome of septal myectomy for obstructive hypertrophic cardiomyopathy in children and young adults. *Ann Thorac Surg* 2013;**95**:663–669.
289. Iacovoni A, Spirito P, Simon C, Iascone M, Di Dedda G, De Filippo P, Pentiricci S, Boni L, Senni M, Gavazzi A, Ferrazzi P. A contemporary European experience with surgical septal myectomy in hypertrophic cardiomyopathy. *Eur Heart J* 2012;**33**:2080–2087.
290. Dearani JA, Ommen SR, Gersh BJ, Schaff HV, Danielson GK. Surgery insight: Septal myectomy for obstructive hypertrophic cardiomyopathy -the Mayo Clinic experience. *Nat Clin Pract Cardiovasc Med* 2007;**4**:503–512.
291. Kofflard MJ, van Herwerden LA, Waldstein DJ, Ruygrok P, Boersma E, Taams MA, Ten Cate FJ. Initial results of combined anterior mitral leaflet extension and myectomy in patients with obstructive hypertrophic cardiomyopathy. *J Am Coll Cardiol* 1996;**28**:197–202.
292. McIntosh CL, Maron BJ, Cannon RO III, Klues HG. Initial results of combined anterior mitral leaflet plication and ventricular septal myotomy-myectomy for relief of left ventricular outflow tract obstruction in patients with hypertrophic cardiomyopathy. *Circulation* 1992;**86**:II60–II67.
293. Reis RL, Bolton MR, King JF, Pugh DM, Dunn MI, Mason DT. Anterion-superior displacement of papillary muscles producing obstruction and mitral regurgitation in idiopathic hypertrophic subaortic stenosis. Operative relief by posterior-superior realignment of papillary muscles following ventricular septal myectomy. *Circulation* 1974;**50**:II181–II188.
294. Schoendube FA, Klues HG, Reith S, Flachskampf FA, Hanrath P, Messmer BJ. Long-term clinical and echocardiographic follow-up after surgical correction of hypertrophic obstructive cardiomyopathy with extended myectomy and reconstruction of the subvalvular mitral apparatus. *Circulation* 1995;**92**:II122–II127.
295. Kaple RK, Murphy RT, DiPaola LM, Houghtaling PL, Lever HM, Lytle BW, Blackstone EH, Smedira NG. Mitral valve abnormalities in hypertrophic cardiomyopathy: echocardiographic features and surgical outcomes. *Ann Thorac Surg* 2008; **85**:1527–1535.
296. Stassano P, Di Tommaso L, Triggiani D, Contaldo A, Gagliardi C, Spampinato N. Mitral valve replacement and limited myectomy for hypertrophic obstructive cardiomyopathy: a 25-year follow-up. *Tex Heart Inst J* 2004;**31**:137–142.
297. Minakata K, Dearani JA, Nishimura RA, Maron BJ, Danielson GK. Extended septal myectomy for hypertrophic obstructive cardiomyopathy with anomalous mitral papillary muscles or chordae. *J Thorac Cardiovasc Surg* 2004;**127**:481–489.
298. Sigwart U. Non-surgical myocardial reduction for hypertrophic obstructive cardiomyopathy. *Lancet* 1995;**346**:211–214.
299. Faber L, Welge D, Fassbender D, Schmidt HK, Horstkotte D, Seggewiss H. One-year follow-up of percutaneous septal ablation for symptomatic hypertrophic obstructive cardiomyopathy in 312 patients: predictors of hemodynamic and clinical response. *Clin Res Cardiol* 2007;**96**:864–873.
300. Fernandes VL, Nielsen C, Nagueh SF, Herrin AE, Slifka C, Franklin J, Spencer WH III. Follow-up of alcohol septal ablation for symptomatic hypertrophic obstructive cardiomyopathy the Baylor and Medical University of South Carolina experience 1996 to 2007. *JACC Cardiovasc Interv* 2008;**1**:561–570.
301. Kuhn H, Lawrenz T, Lieder F, Leuner C, Strunk-Mueller C, Obergassel L, Bartelsmeier M, Stellbrink C. Survival after transcoronary ablation of septal hypertrophy in hypertrophic obstructive cardiomyopathy (TASH): a 10 year experience. *Clin Res Cardiol* 2008;**97**:234–243.
302. Sorajja P, Valeti U, Nishimura RA, Ommen SR, Rihal CS, Gersh BJ, Hodge DO, Schaff HV, Holmes DR Jr. Outcome of alcohol septal ablation for obstructive hypertrophic cardiomyopathy. *Circulation* 2008;**118**:131–139.
303. Sorajja P, Ommen SR, Holmes DR Jr., Dearani JA, Rihal CS, Gersh BJ, Lennon RJ, Nishimura RA. Survival after alcohol septal ablation for obstructive hypertrophic cardiomyopathy. **Circulation** 2012;*126*:2374–2380.
304. Ten Cate FJ, Soliman OI, Michels M, Theuns DA, de Jong PL, Geleijnse ML, Serruys PW. Long-term outcome of alcohol septal ablation in patients with obstructive hypertrophic cardiomyopathy: a word of caution. *Circ Heart Fail* 2010;**3**:362–369.
305. Durand E, Mousseaux E, Coste P, Pilliere R, Dubourg O, Trinquart L, Chatellier G, Hagege A, Desnos M, Lafont A. Non-surgical septal myocardial reduction by coil embolization for hypertrophic obstructive cardiomyopathy: early and 6 months follow-up. *Eur Heart J* 2008;**29**:348–355.
306. Iacob M, Pinte F, Tintoiu I, Cotuna L, Caroescu M, Popa A, Cristian G, Goleanu V, Greere V, Moscaliuc I, Neagoe G, Crisan P, Garjeu A, ChiriacL, Bolohan R, Murgu V, Lobont B, Filip S, Roates J, Hila G, Postolea E. Microcoil embolisation for ablation of septal hypertrophy in hypertrophic obstructive cardiomyopathy. *Kardiol Pol* 2004;**61**:350–355.
307. Gross CM, Schulz-Menger J, Kramer J, Siegel I, Pilz B, Waigand J, Friedrich MG, Uhlich F, Dietz R. Percutaneous transluminal septal artery ablation using polyvinyl alcohol foam particles for septal hypertrophy in patients with hypertrophic obstructive cardiomyopathy: acute and 3-year outcomes. *J Endovasc Ther* 2004;**11**:705–711.
308. Oto A, Aytemir K, Okutucu S, Kaya EB, Deniz A, Cil B, Peynircioglu B, Kabakci G. Cyanoacrylate for septal ablation in hypertrophic cardiomyopathy. *J Interv Cardiol* 2011;**24**:77–84.
309. Lawrenz T, Borchert B, Leuner C, Bartelsmeier M, Reinhardt J, Strunk-Mueller C, Meyer Z V, Schloesser M, Beer G, Lieder F, Stellbrink C, Kuhn H. Endocardial radio-frequency ablation for hypertrophic obstructive cardiomyopathy: acute results and 6 months' follow-up in 19 patients. *J Am Coll Cardiol* 2011;**57**:572–576.
310. Keane D, Hynes B, King G, Shiels P, Brown A. Feasibility study of percutaneous transvalvular endomyocardial cryoablation for the treatment of hypertrophic obstructive cardiomyopathy. *J Invasive Cardiol* 2007;**19**:247–251.
311. Agarwal S, Tuzcu EM, Desai MY, Smedira N, Lever HM, Lytle BW, Kapadia SR. Updated meta-analysis of septal alcohol ablation versus myectomy for hypertrophic cardiomyopathy. *J Am Coll Cardiol* 2010;**55**:823–834.
312. Alam M, Dokainish H, Lakkis NM. Hypertrophic obstructive cardiomyopathy-alcohol septal ablation vs. myectomy: a meta-analysis. *Eur Heart J* 2009;**30**:1080–1087.
313. Zeng Z, Wang F, Dou X, Zhang S, Pu J. Comparison of percutaneous transluminal septal myocardial ablation versus septal myectomy for the treatment of patients with hypertrophic obstructive cardiomyopathy: a meta analysis. *Int J Cardiol* 2006;**112**:80–84.
314. Leonardi RA, Kransdorf EP, Simel DL, Wang A. Meta-analyses of septal reduction therapies for obstructive hypertrophic cardiomyopathy: comparative rates of overall mortality and sudden cardiac death after treatment. *Circ Cardiovasc Interv* 2010;**3**:97–104.
315. Faber L, Welge D, Fassbender D, Schmidt HK, Horstkotte D, Seggewiss H. Percutaneous septal ablation for symptomatic hypertrophic obstructive cardiomyopathy: managing the risk of procedure-related AV conduction disturbances. *Int J Cardiol* 2007;**119**:163–167.
316. Orme NM, Sorajja P, Dearani JA, Schaff HV, Gersh BJ, Ommen SR. Comparison of surgical septal myectomy to medical therapy alone in patients with hypertrophic cardiomyopathy and syncope. Am J Cardiol 2013;111:388–392.
317. Cooley DA, Wukasch DC, Leachman RD. Mitral valve replacement for idiopathic hypertrophic subaortic stenosis. Results in 27 patients. *J Cardiovasc Surg* (*Torino*) 1976;**17**:380–387.
318. Slade AK, Sadoul N, Shapiro L, Chojnowska L, Simon JP, Saumarez RC, Dodinot B, Camm AJ, McKenna WJ, Aliot E. DDD pacing in hypertrophic cardiomyopathy: a multicentre clinical experience. *Heart* 1996;**75**:44–49.
319. Nishimura RA, Trusty JM, Hayes DL, Ilstrup DM, Larson DR, Hayes SN, Allison TG, Tajik AJ. Dual-chamber pacing for hypertrophic cardiomyopathy: a randomized, double-blind, crossover trial. *J Am Coll Cardiol* 1997;**29**:435–441.
320. Kappenberger L, Linde C, Daubert C, McKenna W, Meisel E, Sadoul N, Chojnowska L, Guize L, Gras D, Jeanrenaud X, Ryden L. Pacing in hypertrophic obstructive cardiomyopathy. A randomized crossover study. PIC Study Group. *Eur Heart J* 1997;**18**:1249–1256.
321. Maron BJ, Nishimura RA, McKenna WJ, Rakowski H, Josephson ME, Kieval RS. Assessment of permanent dual-chamber pacing as a treatment for drug-refractory symptomatic patients with obstructive hypertrophic cardiomyopathy. A randomized, double-blind, crossover study (M-PATHY). *Circulation* 1999;**99**:2927–2933.
322. Mickelsen S, Bathina M, Hsu P, Holmes J, Kusumoto FM. Doppler evaluation of the descending aorta in patients with hypertrophic cardiomyopathy: potential for assessing the functional significance of outflow tract gradients and for optimizing pacemaker function. *J Interv Card Electrophysiol* 2004;**11**:47–53.
323. Gao YC, Li Y, Han ZH, Zhang XL, Zhao H, Jiang TY. [Transcoronary ablation of septal hypertrophy versus dual-chamber cardiac pacing for the treatment of aged patients with hypertrophic obstructive cardiomyopathy]. *Zhonghua Xin Xue Guan Bing Za Zhi* 2007;**35**:333–336.
324. Qintar M, Morad A, Alhawasli H, Shorbaji K, Firwana B, Essali A, Kadro W. Pacing for drug-refractory or drug-intolerant hypertrophic cardiomyopathy. *Cochrane Database Syst Rev* 2012;**5**:CD008523.
325. Topilski I, Sherez J, Keren G, Copperman I. Long-term effects of dual-chamber pacing with periodic echocardiographic evaluation of optimal atrioventricular delay in patients with hypertrophic cardiomyopathy >50 years of age. *Am J Cardiol* 2006;**97**:1769–1775.
326. Jeanrenaud X, Schlapfer J, Fromer M, Aebischer N, Kappenberger L. Dual chamber pacing in hypertrophic obstructive cardiomyopathy: beneficial effect of atrioventricular junction ablation for optimal left ventricular capture and filling. *Pacing Clin Electrophysiol* 1997;**20**:293–300.

327. O'Mahony C, Lambiase PD, Quarta G, Cardona M, Calcagnino M, Tsovolas K, Al Shaikh S, Rahman SM, Arnous S, Jones S, McKenna W, Elliott P. The long-term survival and the risks and benefits of implantable cardioverter defibrillators in patients with hypertrophic cardiomyopathy. *Heart* 2012;**98**:116–125.
328. Minami Y, Kajimoto K, Terajima Y, Yashiro B, Okayama D, Haruki S, Nakajima T, Kawashiro N, Kawana M, Hagiwara N. Clinical implications of midventricular obstruction in patients with hypertrophic cardiomyopathy. *J Am Coll Cardiol* 2011; **57**:2346–2355.
329. Efthimiadis GK, Pagourelias ED, Parcharidou D, Gossios T, Kamperidis V, Theofilogiannakos EK, Pappa Z, Meditskou S, Hadjimiltiades S, Pliakos C, Karvounis H, Styliadis IH. Clinical characteristics and natural history of hypertrophic cardiomyopathy with midventricular obstruction. *Circ J* 2013;**77**:2366–2374.
330. Shah A, Duncan K, Winson G, Chaudhry FA, Sherrid MV. Severe symptoms in mid and apical hypertrophic cardiomyopathy. *Echocardiography* 2009;**26**:922–933.
331. Alfonso F, Frenneaux MP, McKenna WJ. Clinical sustained uniform ventricular tachycardia in hypertrophic cardiomyopathy: association with left ventricular apical aneurysm. *Br Heart J* 1989;**61**:178–181.
332. Said SM, Schaff HV, Abel MD, Dearani JA. Transapical approach for apical myectomy and relief of midventricular obstruction in hypertrophic cardiomyopathy. *J Card Surg* 2012;**27**:443–448.
333. Kunkala MR, Schaff HV, Nishimura RA, Abel MD, Sorajja P, Dearani JA, Ommen SR. Transapical approach to myectomy for midventricular obstruction in hypertrophic cardiomyopathy. *Ann Thorac Surg* 2013;**96**:564–570.
334. Gao XJ, Kang LM, Zhang J, Dou KF, Yuan JS, Yang YJ. Mid-ventricular obstructive hypertrophic cardiomyopathy with apical aneurysm and sustained ventricular tachycardia: a case report and literature review. *Chin Med J* (*Engl*) 2011;**124**:1754–1757.
335. Takeda I, Sekine M, Matsushima H, Hosomi N, Nakamura T, Ohtsuki T, Yamawaki T, Matsumoto M. Two cases of cerebral embolism caused by apical thrombi in mid-ventricular obstructive cardiomyopathy. *Intern Med* 2011;**50**:1059–1060.
336. Sato Y, Matsumoto N, Matsuo S, Yoda S, Tani S, Kasamaki Y, Takayama T, Kunimoto S, Saito S. Mid-ventricular obstructive hypertrophic cardiomyopathy associated with an apical aneurysm: evaluation of possible causes of aneurysm formation. *Yonsei Med J* 2007;**48**:879–882.
337. McMurray JJ, Adamopoulos S, Anker SD, Auricchio A, Bohm M, Dickstein K, Falk V, Filippatos G, Fonseca C, Gomez-Sanchez MA, Jaarsma T, Kober L, Lip GY, Maggioni AP, Parkhomenko A, Pieske BM, Popescu BA, Ronnevik PK, Rutten FH, Schwitter J, Seferovic P, Stepinska J, Trindade PT, Voors AA, Zannad F, Zeiher A. ESC Guidelines for the diagnosis and treatment of acute and chronic heart failure 2012: The Task Force for the Diagnosis and Treatment of Acute and Chronic Heart Failure 2012 of the European Society of Cardiology. Developed in collaboration with the Heart Failure Association (HFA) of the ESC. *Eur Heart J* 2012;**33**:1787–1847.
338. Rosing DR, Condit JR, Maron BJ, Kent KM, Leon MB, Bonow RO, Lipson LC, Epstein SE. Verapamil therapy: a new approach to the pharmacologic treatment of hypertrophic cardiomyopathy: III. Effects of long-term administration. *Am J Cardiol* 1981;**48**:545–553.
339. Rogers DP, Marazia S, Chow AW, Lambiase PD, Lowe MD, Frenneaux M, McKenna WJ, Elliott PM. Effect of biventricular pacing on symptoms and cardiac remodelling in patients with end-stage hypertrophic cardiomyopathy. *Eur J Heart Fail* 2008;**10**:507–513.
340. Kato TS, Takayama H, Yoshizawa S, Marboe C, Schulze PC, Farr M, Naka Y, Mancini D, Maurer MS. Cardiac transplantation in patients with hypertrophic cardiomyopathy. *Am J Cardiol* 2012;**110**:568–574.
341. Biagini E, Spirito P, Leone O, Picchio FM, Coccolo F, Ragni L, Lofiego C, Grigioni F, Potena L, Rocchi G, Bacchi-Reggiani L, Boriani G, Prandstraller D, Arbustini E, Branzi A, Rapezzi C. Heart transplantation in hypertrophic cardiomyopathy. *Am J Cardiol* 2008;**101**:387–392.
342. Ragni L, Biagini E, Picchio FM, Prandstraller D, Leone O, Berardini A, Perolo A, Grigioni F, di Diodoro L, Gargiulo G, Arbustini E, Rapezzi C. Heart transplantation in infants with idiopathic hypertrophic cardiomyopathy. *Pediatr Transplant* 2009;**13**:650–653.
343. Coutu M, Perrault LP, White M, Pelletier GB, Racine N, Poirier NC, Carrier M. Cardiac transplantation for hypertrophic cardiomyopathy: a valid therapeutic option. *J Heart Lung Transplant* 2004;**23**:413–417.
344. Maron MS, Kalsmith BM, Udelson JE, Li W, DeNofrio D. Survival after cardiac transplantation in patients with hypertrophic cardiomyopathy. *Circ Heart Fail* 2010;**3**:574–579.
345. Wynne E, Bergin JD, Ailawadi G, Kern JA, Kennedy JL. Use of a left ventricular assist device in hypertrophic cardiomyopathy. J Card Surg 2011;26:663–665.
346. Topilsky Y, Pereira NL, Shah DK, Boilson B, Schirger JA, Kushwaha SS, Joyce LD, Park SJ. Left ventricular assist device therapy in patients with restrictive and hypertrophic cardiomyopathy. *Circ Heart Fail* 2011;**4**:266–275.
347. Bourmayan C, Razavi A, Fournier C, Dussaule JC, Baragan J, Gerbaux A, Gay J. Effect of propranolol on left ventricular relaxation in hypertrophic cardiomyopathy: an echographic study. *Am Heart J* 1985;**109**:1311–1316.
348. Alvares RF, Goodwin JF. Non-invasive assessment of diastolic function in hypertrophic cardiomyopathy on and off beta adrenergic blocking drugs. *Br Heart J* 1982;**48**:204–212.
349. Wilmshurst PT, Thompson DS, Juul SM, Jenkins BS, Webb-Peploe MM. Effects of verapamil on haemodynamic function and myocardial metabolism in patients with hypertrophic cardiomyopathy. *Br Heart J* 1986;**56**:544–553.
350. Udelson JE, Bonow RO, O'Gara PT, Maron BJ, Van Lingen A, Bacharach SL, Epstein SE. Verapamil prevents silent myocardial perfusion abnormalities during exercise in asymptomatic patients with hypertrophic cardiomyopathy. *Circulation* 1989;**79**:1052–1060.
351. Pacileo G, De Cristofaro M, Russo MG, Sarubbi B, Pisacane C, Calabro R. Hypertrophic cardiomyopathy in pediatric patients: effect of verapamil on regional and global left ventricular diastolic function. *Can J Cardiol* 2000;**16**:146–152.
352. Maron BJ, Olivotto I, Bellone P, Conte MR, Cecchi F, Flygenring BP, Casey SA, Gohman TE, Bongioanni S, Spirito P. Clinical profile of stroke in 900 patients with hypertrophic cardiomyopathy. *J Am Coll Cardiol* 2002;**39**:301–307.
353. Pisters R, Lane DA, Nieuwlaat R, de Vos CB, Crijns HJ, Lip GY. A novel user-friendly score (HAS-BLED) to assess 1-year risk of major bleeding in patients with atrial fibrillation: the Euro Heart Survey. *Chest* 2010;**138**:1093–1100.
354. Robinson K, Frenneaux MP, Stockins B, Karatasakis G, Poloniecki JD, McKenna WJ. Atrial fibrillation in hypertrophic cardiomyopathy: a longitudinal study. J *Am Coll Cardiol* 1990;**15**:1279–1285.
355. Cecchi F, Olivotto I, Montereggi A, Santoro G, Dolara A, Maron BJ. Hypertrophic cardiomyopathy in Tuscany: clinical course and outcome in an unselected regional population. *J Am Coll Cardiol* 1995;**26**:1529–1536.
356. Connolly SJ, Camm AJ, Halperin JL, Joyner C, Alings M, Amerena J, Atar D, Avezum A, Blomstrom P, Borggrefe M, Budaj A, Chen SA, Ching CK, Commerford P, Dans A, Davy JM, Delacretaz E, Di Pasquale G, Diaz R, Dorian P, Flaker G, Golitsyn S, Gonzalez-Hermosillo A, Granger CB, Heidbuchel H, Kautzner J, Kim JS, Lanas F, Lewis BS, Merino JL, Morillo C, Murin J, Narasimhan C, Paolasso E, Parkhomenko A, Peters NS, Sim KH, Stiles MK, Tanomsup S, Toivonen L, Tomcsanyi J, Torp-Pedersen C, Tse HF, Vardas P, Vinereanu D, Xavier D, Zhu J, Zhu JR, Baret-Cormel L, Weinling E, Staiger C, Yusuf S, Chrolavicius S, Afzal R, Hohnloser SH. Dronedarone in high-risk permanent atrial fibrillation. *N Engl J Med* 2011;**365**:2268–2276.
357. Di Donna P, Olivotto I, Delcre SD, Caponi D, Scaglione M, Nault I, Montefusco A, Girolami F, Cecchi F, Haissaguerre M, Gaita F. Efficacy of catheter ablation for atrial fibrillation in hypertrophic cardiomyopathy: impact of age, atrial remodelling, and disease progression. *Europace* 2010;**12**:347–355.
358. Bunch TJ, Munger TM, Friedman PA, Asirvatham SJ, Brady PA, Cha YM, Rea RF, Shen WK, Powell BD, Ommen SR, Monahan KH, Haroldson JM, Packer DL. Substrate and procedural predictors of outcomes after catheter ablation for atrial fibrillation in patients with hypertrophic cardiomyopathy. *J Cardiovasc Electrophysiol* 2008;**19**:1009–1014.
359. Gaita F, Di Donna P, Olivotto I, Scaglione M, Ferrero I, Montefusco A, Caponi D, Conte MR, Nistri S, Cecchi F. Usefulness and safety of transcatheter ablation of atrial fibrillation in patients with hypertrophic cardiomyopathy. *Am J Cardiol* 2007; **99**:1575–1581.
360. Kilicaslan F, Verma A, Saad E, Themistoclakis S, Bonso A, Raviele A, Bozbas H, Andrews MW, Beheiry S, Hao S, Cummings JE, Marrouche NF, Lakkireddy D, Wazni O, Yamaji H, Saenz LC, Saliba W, Schweikert RA, Natale A. Efficacy of catheter ablation of atrial fibrillation in patients with hypertrophic obstructive cardiomyopathy. *Heart Rhythm* 2006;**3**:275–280.
361. McCreadyJW,SmedleyT,LambiasePD,AhsanSY,SegalOR,RowlandE,LoweMD, Chow AW. Predictors of recurrence following radiofrequency ablation for persistent atrial fibrillation. *Europace* 2011;**13**:355–361.
362. Chen MS, McCarthy PM, Lever HM, Smedira NG, Lytle BL. Effectiveness of atrial fibrillation surgery in patients with hypertrophic cardiomyopathy. *Am J Cardio*l 2004;**93**:373–375.
363. Connolly SJ, Pogue J, Hart RG, Hohnloser SH, Pfeffer M, Chrolavicius S, Yusuf S. Effect of clopidogrel added to aspirin in patients with atrial fibrillation. *N Engl J Med* 2009;**360**:2066–2078.
364. Connolly SJ, Ezekowitz MD, Yusuf S, Eikelboom J, Oldgren J, Parekh A, Pogue J, Reilly PA, Themeles E, Varrone J, Wang S, Alings M, Xavier D, Zhu J, Diaz R, LewisBS, Darius H, Diener HC, Joyner CD, Wallentin L. Dabigatran versus warfarin in patients with atrial fibrillation. *N Engl J Med* 2009;**361**:1139–1151.
365. Gomez-Outes A, Terleira-Fernandez AI, Calvo-Rojas G, Suarez-Gea ML, Vargas-Castrillon E. Dabigatran, Rivaroxaban, or Apixaban versus Warfarin in Patients with Nonvalvular Atrial Fibrillation: A Systematic Review and Meta-Analysis of Subgroups. *Thrombosis* 2013;**2013**:640723.
366. Elliott PM, Gimeno JR, Thaman R, Shah J, Ward D, Dickie S, Tome Esteban MT, McKenna WJ. Historical trends in reported survival rates in patients with hypertrophic cardiomyopathy. *Heart* 2006;**92**:785–791.
367. Elliott PM, Sharma S, Varnava A, Poloniecki J, Rowland E, McKenna WJ. Survival after cardiac arrest or sustained ventricular tachycardia in patients with hypertrophic cardiomyopathy. *J Am Coll Cardiol* 1999;**33**:1596–1601.
368. Nicod P, Polikar R, Peterson KL. Hypertrophic cardiomyopathy and sudden death. *N Engl J Med* 1988;**318**:1255–1257.
369. StaffordWJ,TrohmanRG,BilskerM,ZamanL,CastellanosA,MyerburgRJ.Cardiac arrest in an adolescent with atrial fibrillation and hypertrophic cardiomyopathy. *J Am Coll Cardiol* 1986;**7:**701–704.
370. Krikler DM, Davies MJ, Rowland E, Goodwin JF, Evans RC, Shaw DB. Sudden death in hypertrophic cardiomyopathy: associated accessory atrioventricular pathways. *Br Heart J* 1980;**43**:245–251.

371. Joseph S, Balcon R, McDonald L. Syncope in hypertrophic obstructive cardiomyopathy due to asystole. *Br Heart J* 1972;**34**:974–976.
372. Maki S, Ikeda H, Muro A, Yoshida N, Shibata A, Koga Y, Imaizumi T. Predictors of sudden cardiac death in hypertrophic cardiomyopathy. *Am J Cardiol* 1998;**82**:774–778.
373. Autore C, Bernabo P, Barilla CS, Bruzzi P, Spirito P. The prognostic importance of left ventricular outflow obstruction in hypertrophic cardiomyopathy varies in relation to the severity of symptoms. *J Am Coll Cardiol* 2005;**45**:1076–1080.
374. D'Andrea A, Caso P, Severino S, Cuomo S, Capozzi G, Calabro P, Cice G, Ascione L, Scherillo M, Calabro R. Prognostic value of intra-left ventricular electromechanical asynchrony in patients with hypertrophic cardiomyopathy. *Eur Heart J* 2006;**27**:1311–1318.
375. Maron BJ, Casey SA, Hurrell DG, Aeppli DM. Relation of left ventricular thickness to age and gender in hypertrophic cardiomyopathy. *Am J Cardiol* 2003;**91**:1195–1198.
376. Cecchi F, Olivotto I, Montereggi A, Squillatini G, Dolara A, Maron BJ. Prognostic value of non-sustainedventricular tachycardiaand the potential roleof amiodarone treatment in hypertrophic cardiomyopathy: assessment in an unselected non-referral based patient population. *Heart* 1998;**79**:331–336.
377. Elliott PM, Poloniecki J, Dickie S, Sharma S, Monserrat L, Varnava A, Mahon NG, McKenna WJ. Sudden death in hypertrophic cardiomyopathy: identification of high risk patients. *J Am Coll Cardiol* 2000;**36**:2212–2218.
378. Louie EK, Maron BJ. Hypertrophic cardiomyopathy with extreme increase in left ventricular wall thickness: functional and morphologic features and clinical significance. *J Am Coll Cardiol* 1986;**8**:57–65.
379. Williams L, Frenneaux M. Syncope in hypertrophic cardiomyopathy: mechanisms and consequences for treatment. *Europace* 2007;**9**:817–822.
380. Olivotto I, Maron MS, Adabag AS, Casey SA, Vargiu D, Link MS, Udelson JE, Cecchi F, Maron BJ. Gender-related differences in the clinical presentation and outcome of hypertrophic cardiomyopathy. *J Am Coll Cardiol* 2005;**46**:480–487.
381. Frenneaux MP, Counihan PJ, Caforio AL, Chikamori T, McKenna WJ. Abnormal blood pressure response during exercise in hypertrophic cardiomyopathy. *Circulation* 1990;**82**:1995–2002.
382. Connolly SJ, Hallstrom AP, Cappato R, Schron EB, Kuck KH, Zipes DP, Greene HL, Boczor S, Domanski M, Follmann D, Gent M, Roberts RS. Meta-analysis of the implantable cardioverter defibrillator secondary prevention trials. AVID, CASH and CIDS studies. Antiarrhythmics vs Implantable Defibrillator study. Cardiac Arrest Study Hamburg. Canadian Implantable Defibrillator Study. *Eur Heart J* 2000;**21**:2071–2078.
383. Lee DS, Green LD, Liu PP, Dorian P, Newman DM, Grant FC, Tu JV, Alter DA. Effectiveness of implantable defibrillators for preventing arrhythmic events and death: a meta-analysis. *J Am Coll Cardiol* 2003;**41**:1573–1582.
384. Maron BJ, McKenna WJ, Danielson GK, Kappenberger LJ, Kuhn HJ, Seidman CE, Shah PM, Spencer WH III, Spirito P, Ten Cate FJ, Wigle ED. American College of Cardiology/European Society of Cardiology clinical expert consensus document on hypertrophic cardiomyopathy. A report of the American College of Cardiology Foundation Task Force on Clinical Expert Consensus Documents and the European Society of Cardiology Committee for Practice Guidelines. *J Am Coll Cardiol* 2003;**42**:1687–1713.
385. Gersh BJ, Maron BJ, Bonow RO, Dearani JA, Fifer MA, Link MS, Naidu SS, Nishimura RA, Ommen SR, Rakowski H, Seidman CE, Towbin JA, Udelson JE, Yancy CW. 2011 ACCF/AHA guideline for the diagnosis and treatment of hypertrophic cardiomyopathy: a report of the American College of Cardiology Foundation/American Heart Association Task Force on Practice Guidelines. *Circulation* 2011;**124**:e783–e831.
386. O'Mahony C, Tome-Esteban M, Lambiase PD, Pantazis A, Dickie S, McKenna WJ, Elliott PM. A validation study of the 2003 American College of Cardiology/European Society of Cardiology and 2011 American College of Cardiology Foundation/American Heart Association risk stratification and treatment algorithms for sudden cardiac death in patients with hypertrophic cardiomyopathy. *Heart* 2013;**99**:534–541.
387. O'Mahony C, Lambiase PD, Rahman SM, Cardona M, Calcagnino M, Quarta G, Tsovolas K, Al Shaikh S, McKenna W, Elliott P. The relation of ventricular arrhythmia electrophysiological characteristics to cardiac phenotype and circadian patterns in hypertrophic cardiomyopathy. *Europace* 2012;**14**:724–733.
388. Kiernan TJ, Weivoda PL, Somers VK, Ommen SR, Gersh BJ. Circadian rhythm of appropriate implantable cardioverter defibrillator discharges in patients with hypertrophic cardiomyopathy. *Pacing Clin Electrophysiol* 2008;**31**:1253–1258.
389. McKenna WJ, Oakley CM, Krikler DM, Goodwin JF. Improved survival with amiodarone in patients with hypertrophic cardiomyopathy and ventricular tachycardia. *Br Heart J* 1985;**53**:412–416.
390. Melacini P, Maron BJ, Bobbo F, Basso C, Tokajuk B, Zucchetto M, Thiene G, Iliceto S. Evidence that pharmacological strategies lack efficacy for the prevention of sudden death in hypertrophic cardiomyopathy. *Heart* 2007;**93**:708–710.
391. Cecchi F, Maron BJ, Epstein SE. Long-term outcome of patients with hypertrophic cardiomyopathysuccessfully resuscitated aftercardiacarrest. *J AmColl Cardiol* 1989;**13**:1283–1288.
392. Maron BJ, Spirito P, Shen WK, Haas TS, Formisano F, Link MS, Epstein AE, Almquist AK, Daubert JP, Lawrenz T, Boriani G, Estes NA III, Favale S, Piccininno M, Winters SL, Santini M, Betocchi S, Arribas F, Sherrid MV, Buja G, Semsarian C, Bruzzi P. Implantable cardioverter-defibrillators and prevention of sudden cardiac death in hypertrophic cardiomyopathy. *JAMA* 2007;**298**:405–412.
393. Syska P, Przybylski A, Chojnowska L, Lewandowski M, Sterlinski M, Maciag A, Gepner K, Pytkowski M, Kowalik I, Maczynska-Mazuruk R, Ruzyllo W, Szwed H. Implantable cardioverter-defibrillator in patients with hypertrophic cardiomyopathy: efficacy and complications of the therapy in long-term follow-up. *J Cardiovasc Electrophysiol* 2010;**21**:883–889.
394. Schinkel AF, Vriesendorp PA, Sijbrands EJ, Jordaens LJ, Ten Cate FJ, Michels M. Outcome and complications after implantable cardioverter defibrillator therapy in hypertrophic cardiomyopathy: systematic review and meta-analysis. *Circ Heart Fail* 2012;**5**:552–559.
395. Pelliccia A, Fagard R, Bjornstad HH, Anastassakis A, Arbustini E, Assanelli D, Biffi A, Borjesson M, Carre F, Corrado D, Delise P, Dorwarth U, Hirth A, Heidbuchel H, Hoffmann E, Mellwig KP, Panhuyzen-Goedkoop N, Pisani A, Solberg EE, van Buuren F, Vanhees L, Blomstrom-Lundqvist C, Deligiannis A, Dugmore D, Glikson M, Hoff PI, Hoffmann A, Hoffmann E, Horstkotte D, Nordrehaug JE, Oudhof J, McKenna WJ, Penco M, Priori S, Reybrouck T, Senden J, Spataro A, Thiene G. Recommendations for competitive sports participation in athletes with cardiovascular disease: a consensus document from the Study Group of Sports Cardiology of the Working Group of Cardiac Rehabilitation and Exercise Physiology and the Working Group of Myocardial and Pericardial Diseases of the European Society of Cardiology. *Eur Heart J* 2005;**26**:1422–1445.
396. Lin G, Nishimura RA, Gersh BJ, Phil D, Ommen SR, Ackerman MJ, Brady PA. Device complications and inappropriate implantable cardioverter defibrillator shocks in patients with hypertrophic cardiomyopathy. *Heart* 2009;**95**:709–714.
397. Almquist AK, Montgomery JV, Haas TS, Maron BJ. Cardioverter-defibrillator implantation in high-risk patients with hypertrophic cardiomyopathy. *Heart Rhythm* 2005;**2**:814–819.
398. Quin EM, Cuoco FA, Forcina MS, Coker JB, Yoe RH, Spencer WH III, Fernandes VL, Nielsen CD, Sturdivant JL, Leman RB, Wharton JM, Gold MR. Defibrillation thresholds in hypertrophic cardiomyopathy. *J Cardiovasc Electrophysiol* 2011;**22**:569–572.
399. Roberts BD, Hood RE, Saba MM, Dickfeld TM, Saliaris AP, Shorofsky SR. Defibrillation threshold testing in patients with hypertrophic cardiomyopathy. *Pacing Clin Electrophysiol* 2010;**33**:1342–1346.
400. Nagai T, Kurita T, Satomi K, Noda T, Okamura H, Shimizu W, Suyama K, Aihara N, Kobayashi J, Kamakura S. QRS prolongation is associated with high defibrillation thresholds during cardioverter-defibrillator implantations in patients with hypertrophic cardiomyopathy. *Circ J* 2009;**73**:1028–1032.
401. Cha YM, Gersh BJ, Maron BJ, Boriani G, Spirito P, Hodge DO, Weivoda PL, Trusty JM, Friedman PA, Hammill SC, Rea RF, Shen WK. Electrophysiologic manifestations of ventricular tachyarrhythmias provoking appropriate defibrillator interventions in high-risk patients with hypertrophic cardiomyopathy. *J Cardiovasc Electrophysiol* 2007;**18**:483–487.
402. Moss AJ, Schuger C, Beck CA, Brown MW, Cannom DS, Daubert JP, Estes NA III, Greenberg H, Hall WJ, Huang DT, Kautzner J, Klein H, McNitt S, Olshansky B, Shoda M, Wilber D, Zareba W. Reduction in inappropriate therapy and mortality through ICD programming. *N Engl J Med* 2012;**367**:2275–2283.
403. Braunschweig F, Boriani G, Bauer A, Hatala R, Herrmann-Lingen C, Kautzner J, Pedersen SS, Pehrson S, Ricci R, Schalij MJ. Management of patients receiving implantable cardiacdefibrillatorshocks: recommendations foracute and long-term patient management. *Europace* 2010;**12**:1673–1690.
404. Bardy GH, Smith WM, Hood MA, Crozier IG, Melton IC, Jordaens L, Theuns D, Park RE, Wright DJ, Connelly DT, Fynn SP, Murgatroyd FD, Sperzel J, Neuzner J, Spitzer SG, Ardashev AV, Oduro A, Boersma L, Maass AH, Van Gelder IC, Wilde AA, van Dessel PF, Knops RE, Barr CS, Lupo P, Cappato R, Grace AA. An entirely subcutaneous implantable cardioverter-defibrillator. *N Engl J Med* 2010;**363**:36–44.
405. Jarman JW, Todd DM. United Kingdom national experience of entirely subcutaneous implantable cardioverter-defibrillator technology: important lessons to learn. *Europace* 2013;**15**:1158–1165.
406. Olde Nordkamp LR, Dabiri AL, Boersma LV, Maass AH, de Groot JR, van Oostrom AJ, Theuns DA, Jordaens LJ, Wilde AA, Knops RE. The entirely subcutaneous implantable cardioverter-defibrillator: initial clinical experience in a large Dutch cohort. *J Am Coll Cardiol* 2012;**60**:1933–1939.
407. Lambiase PD, Barr C, Theuns DA, Knops R, Neuzil P, Johansen JB, Hood M, Pedersen S, Kaab S, Murgatroyd F, Reeve HL, Carter N, Boersma L. Worldwide experience with a totally subcutaneous implantable defibrillator: early results from the EFFORTLESS S-ICD Registry. *Eur Heart J* 2014.
408. Colan SD, Lipshultz SE, Lowe AM, Sleeper LA, Messere J, Cox GF, Lurie PR, Orav EJ, Towbin JA. Epidemiology and cause-specific outcome of hypertrophic cardiomyopathy in children: findings from the Pediatric Cardiomyopathy Registry. *Circulation* 2007;**115**:773–781.
409. Maron BJ, Spirito P, Ackerman MJ, Casey SA, Semsarian C, Estes NA III, Shannon KM, Ashley EA, Day SM, Pacileo G, Formisano F, Devoto E, Anastasakis A, Bos JM, Woo A, Autore C, Pass RH, Boriani G, Garberich RF, Almquist AK, Russell MW, Boni L, Berger S, Maron MS, Link MS. Prevention of sudden cardiac death with implantable cardioverter-defibrillators in children and adolescents with hypertrophic cardiomyopathy. *J Am Coll Cardiol* 2013;**61**: 1527–1535.
410. Decker JA, Rossano JW, Smith EO, Cannon B, Clunie SK, Gates C, Jefferies JL, Kim JJ, Price JF, Dreyer WJ, Towbin JA, Denfield SW. Risk factors and

mode of death in isolated hypertrophic cardiomyopathy in children. *J Am Coll Cardiol* 2009;**54**:250–254.
411. Ostman-Smith I, Wettrell G, Keeton B, Riesenfeld T, Holmgren D, Ergander U. Echocardiographic and electrocardiographic identification of those children with hypertrophic cardiomyopathy who should be considered at high-risk of dying suddenly. *Cardiol Young* 2005;**15**:632–642.
412. Dewland TA, Pellegrini CN, Wang Y, Marcus GM, Keung E, Varosy PD. Dual-chamber implantable cardioverter-defibrillator selection is associated with increased complication rates and mortality among patients enrolled in the NCDR implantable cardioverter-defibrillator registry. *J Am Coll Cardiol* 2011;**58**:1007–1013.
413. Wilson WR, Greer GE, Grubb BP. Implantable cardioverter-defibrillators in children: a single-institutional experience. *Ann Thorac Surg* 1998;**65**:775–778.
414. Kaski JP, Tome Esteban MT, Lowe M, Sporton S, Rees P, Deanfield JE, McKenna WJ, Elliott PM. Outcomes afterimplantable cardioverter-defibrillator treatment in children with hypertrophic cardiomyopathy. *Heart* 2007;**93**:372–374.
415. Efthimiadis GK, Giannakoulas G, Parcharidou DG, Pagourelias ED, Kouidi EJ, Spanos G, Kamperidis V, Gavrielides S, Karvounis H, Styliadis I, Parcharidis GE. Chronotropic incompetence and its relation to exercise intolerance in hypertrophic cardiomyopathy. *Int J Cardiol* 2011;**153**:179–184.
416. Berruezo A, Vatasescu R, Mont L, Sitges M, Perez D, Papiashvili G, Vidal B, Francino A, Fernandez-Armenta J, Silva E, Bijnens B, Gonzalez-Juanatey JR, Brugada J. Biventricular pacing in hypertrophic obstructive cardiomyopathy: a pilot study. *Heart Rhythm* 2011;**8**:221–227.
417. Savage DD, Seides SF, Maron BJ, Myers DJ, Epstein SE. Prevalence of arrhythmias during 24-hour electrocardiographic monitoring and exercise testing in patients with obstructive and nonobstructive hypertrophic cardiomyopathy. *Circulation* 1979;**59**:866–875.
418. Spirito P, Rapezzi C, Autore C, Bruzzi P, Bellone P, Ortolani P, Fragola PV, Chiarella F, Zoni-Berisso M, Branzi A. Prognosis of asymptomatic patients with hypertrophic cardiomyopathy and nonsustained ventricular tachycardia. Circulation 1994;90:2743–2747.
419. Morner S, Johansson B, Henein M. Arrhythmogenic left ventricular apical aneurysm in hypertrophic cardiomyopathy. *Int J Cardiol* 2011;**151**:e8–e9.
420. Bordignon S, Chun KR, Schmidt B. Epicardial ablation of monomorphic ventricular tachycardia storm in hypertrophic cardiomyopathy. *Europace* 2013;**15**:346.
421. Wong KC, Qureshi N, Jones M, Betts TR. Epicardial ablation of monomorphic ventriculartachycardia in acase of hypertrophiccardiomyopathy with apical aneurysm. *Europace* 2013;**15**:296.
422. Dukkipati SR, d'Avila A, Soejima K, Bala R, Inada K, Singh S, Stevenson WG, Marchlinski FE, Reddy VY. Long-term outcomes of combined epicardial and endocardial ablation of monomorphic ventricular tachycardia related to hypertrophic cardiomyopathy. *Circ Arrhythm Electrophysiol* 2011;**4**:185–194.
423. Sorajja P, Nishimura RA, Gersh BJ, Dearani JA, Hodge DO, Wiste HJ, Ommen SR. Outcome of mildly symptomatic or asymptomatic obstructive hypertrophic cardiomyopathy: a long-term follow-up study. *J Am Coll Cardiol* 2009;**54**:234–241.
424. Todiere G, Aquaro GD, Piaggi P, Formisano F, Barison A, Masci PG, Strata E, Bacigalupo L, Marzilli M, Pingitore A, Lombardi M. Progression of myocardial fibrosisassessed with cardiac magnetic resonance in hypertrophic cardiomyopathy. *J Am Coll Cardiol* 2012;**60**:922–929.
425. Olivotto I, Montereggi A, Mazzuoli F, Cecchi F. Clinical utility and safety of exercise testing in patients with hypertrophic cardiomyopathy. *G Ital Cardiol* 1999;**29**:11–19.
426. Sorajja P, Allison T, Hayes C, Nishimura RA, Lam CS, Ommen SR. Prognostic utility of metabolic exercise testing in minimally symptomatic patients with obstructive hypertrophic cardiomyopathy. *Am J Cardiol* 2012;**109**:1494–1498.
427. Regitz-Zagrosek V, Blomstrom LC, Borghi C, Cifkova R, Ferreira R, Foidart JM, Gibbs JS, Gohlke-Baerwolf C, Gorenek B, Iung B, Kirby M, Maas AH, Morais J, Nihoyannopoulos P, Pieper PG, Presbitero P, Roos-Hesselink JW, Schaufelberger M, Seeland U, Torracca L. ESC Guidelines on the management of cardiovascular diseases during pregnancy: the Task Force on the Management of Cardiovascular Diseases during Pregnancy of the European Society of Cardiology (ESC). *Eur Heart J* 2011;**32**:3147–3197.
428. Confidential Enquiry into Maternal and Child Health (CEMACH). Saving Mothers Lives: Reviewing Maternal Deaths to make motherhood safer – 2003–2005. The seventh report on confidential enquiries into maternal detahs in the United Kingdom. 2008.
429. Silversides CK, Sermer M, Siu SC. Choosing the best contraceptive method for the adult with congenital heart disease. Curr Cardiol Rep 2009;11:298–305.
430. Siu SC, Sermer M, Colman JM, Alvarez AN, Mercier LA, Morton BC, Kells CM, Bergin ML, Kiess MC, Marcotte F, Taylor DA, Gordon EP, Spears JC, Tam JW, Amankwah KS, Smallhorn JF, Farine D, Sorensen S. Prospective multicenter study of pregnancy outcomes in women with heart disease. *Circulation* 2001;**104**:515–521.
431. Autore C, Conte MR, Piccininno M, Bernabo P, Bonfiglio G, Bruzzi P, Spirito P. Risk associated with pregnancy in hypertrophic cardiomyopathy. *J Am Coll Cardiol* 2002; **40**:1864–1869.
432. Avila WS, Amaral FM, Ramires JA, Rossi EG, Grinberg M, Bortolotto MR, Mady C, Krieger JE, Zugaib M. Influence of pregnancy on clinical course and fetal outcome of women with hypertrophic cardiomyopathy. *Arq Bras Cardiol* 2007;**88**:480–485.
433. Thaman R, Varnava A, Hamid MS, Firoozi S, Sachdev B, Condon M, Gimeno JR, Murphy R, Elliott PM, McKenna WJ. Pregnancy related complications in women with hypertrophic cardiomyopathy. *Heart* 2003;**89**:752–756.
434. Krul SP, van der Smagt JJ, van den Berg MP, Sollie KM, Pieper PG, Spaendonck-Zwarts KY. Systematic review of pregnancy in women with inherited cardiomyopathies. *Eur J Heart Fail* 2011;**13**:584–594.
435. Schuler PK, Herrey A, Wade A, Brooks R, Peebles D, Lambiase P, Walker F. Pregnancy outcome and management of women with an implantable cardioverter defibrillator: a single centre experience. *Europace* 2012;**14**:1740–1745.
436. Drenthen W, Boersma E, Balci A, Moons P, Roos-Hesselink JW, Mulder BJ, Vliegen HW, van Dijk AP, Voors AA, Yap SC, van Veldhuisen DJ, Pieper PG. Predictors of pregnancy complications inwomen with congenital heart disease. *Eur Heart J* 2010;**31**:2124–2132.
437. Lui GK, Silversides CK, Khairy P, Fernandes SM, Valente AM, Nickolaus MJ, Earing MG, Aboulhosn JA, Rosenbaum MS, Cook S, Kay JD, Jin Z, Gersony DR. Heart rate response during exercise and pregnancy outcome in women with congenital heart disease. *Circulation* 2011;**123**:242–248.
438. Tadmor OP, Keren A, Rosenak D, Gal M, Shaia M, Hornstein E, Yaffe H, Graff E, Stern S, Diamant YZ. The effect of disopyramide on uterine contractions during pregnancy. *Am J Obstet Gynecol* 1990;**162**:482–486.
439. Magee LA, Downar E, Sermer M, Boulton BC, Allen LC, Koren G. Pregnancy outcome after gestational exposure to amiodarone in Canada. *Am J Obstet Gynecol* 1995;**172**:1307–1311.
440. Joglar JA, Page RL. Treatment of cardiac arrhythmias during pregnancy: safety considerations. *Drug Saf* 1999;**20**:85–94.
441. Tromp CH, Nanne AC, Pernet PJ, Tukkie R, Bolte AC. Electrical cardioversion during pregnancy: safe or not? *Neth Heart J* 2011;**19**:134–136.
442. Walker D, Kaur N, Bell R, Walker F. Hyperthrophic obstructive cardiomyopathy and pregnancy: University College London Hospital experience. *Minerva Anestesiol* 2007;**73**:485–486.
443. Pelliccia A, Maron MS, Maron BJ. Assessment of left ventricular hypertrophy in a trained athlete: differential diagnosis of physiologic athlete's heart from pathologic hypertrophy. *Prog Cardiovasc Dis* 2012;**54**:387–396.
444. Maron BJ, Pelliccia A. The heart of trained athletes: cardiac remodeling and the risks of sports, including sudden death. *Circulation* 2006;**114**:1633–1644.
445. Spirito P, Pelliccia A, Proschan MA, Granata M, Spataro A, Bellone P, Caselli G, Biffi A, Vecchio C, Maron BJ. Morphology of the "athlete's heart" assessed by echo-cardiography in 947 elite athletes representing 27 sports. *Am J Cardiol* 1994;**74**:802–806.
446. Pelliccia A, Maron BJ, Spataro A, Proschan MA, Spirito P. The upper limit of physiologic cardiac hypertrophy in highly trained elite athletes. *N Engl J Med* 1991;**324**:295–301.
447. Pelliccia A, Maron BJ, Culasso F, Spataro A, Caselli G. Athlete's heart in women. Echocardiographic characterization of highly trained elite female athletes. *JAMA* 1996;**276**:211–215.
448. Biffi A, Maron BJ, Culasso F, Verdile L, Fernando F, Di Giacinto B, Di Paolo FM, Spataro A, Delise P, Pelliccia A. Patterns of ventricular tachyarrhythmias associated with training, deconditioning and retraining in elite athletes without cardiovascular abnormalities. *Am J Cardiol* 2011;**107**:697–703.
449. Biffi A, Maron BJ, Di Giacinto B, Porcacchia P, Verdile L, Fernando F, Spataro A, Culasso F, Casasco M, Pelliccia A. Relation between training-induced left ventricular hypertrophy and risk for ventricular tachyarrhythmias in elite athletes. *Am J Cardiol* 2008;**101**:1792–1795.
450. Wilson MG, Sharma S, Carre F, Charron P, Richard P, O'Hanlon R, Prasad SK, Heidbuchel H, Brugada J, Salah O, Sheppard M, George KP, Whyte G, Hamilton B, Chalabi H. Significance of deep T-wave inversions in asymptomaticathletes with normal cardiovascular examinations: practical solutions for managing the diagnostic conundrum. *Br J Sports Med* 2012;*46 Suppl 1*:i51–i58.
451. Konno T, Fujino N, Hayashi K, Uchiyama K, Masuta E, Katoh H, Sakamoto Y, Tsubokawa T, Ino H, Yamagishi M. Differences in the diagnostic value of various criteria of negative T waves for hypertrophic cardiomyopathy based on a molecular genetic diagnosis. *Clin Sci* (*Lond*) 2007;**112**:577–582.
452. Corrado D, Pelliccia A, Heidbuchel H, Sharma S, Link M, Basso C, Biffi A, Buja G, Delise P, Gussac I, Anastasakis A, Borjesson M, Bjornstad HH, Carre F, Deligiannis A, Dugmore D, Fagard R, Hoogsteen J, Mellwig KP, Panhuyzen-Goedkoop N, Solberg E, Vanhees L, Drezner J, Estes NA III, Iliceto S, Maron BJ, Peidro R, Schwartz PJ, Stein R, Thiene G, Zeppilli P, McKenna WJ. Recommendations for interpretation of 12-lead electrocardiogram in the athlete. *Eur Heart J* 2010;**31**:243–259.
453. Afonso LC, Bernal J, Bax JJ, Abraham TP. Echocardiography in hypertrophic cardiomyopathy: the role of conventional and emerging technologies. *JACC Cardiovasc Imaging* 2008;**1**:787–800.
454. Maron BJ, Spirito P, Green KJ, Wesley YE, Bonow RO, Arce J. Noninvasive assessment of left ventricular diastolic function by pulsed Doppler echocardiography in patients with hypertrophic cardiomyopathy. *J Am Coll Cardiol* 1987;**10**:733–742.
455. Pelliccia A, Maron BJ, De Luca R, Di Paolo FM, Spataro A, Culasso F. Remodeling of left ventricular hypertrophy in elite athletes after long-term deconditioning. *Circulation* 2002;**105**:944–949.

456. Maron BJ, Pelliccia A, Spataro A, Granata M. Reduction in left ventricular wall thickness after deconditioning in highly trained Olympic athletes. *Br Heart J* 1993;**69**:125–128.
457. Papadakis M, Carre F, Kervio G, Rawlins J, Panoulas VF, Chandra N, Basavarajaiah S, Carby L, Fonseca T, Sharma S. The prevalence, distribution, and clinical outcomes of electrocardiographic repolarization patterns in male athletes of African/Afro-Caribbean origin. *Eur Heart J* 2011;**32**:2304–2313.
458. Sheikh N, Papadakis M, Carre F, Kervio G, Panoulas VF, Ghani S, Zaidi A, Gati S, Rawlins J, Wilson MG, Sharma S. Cardiac adaptation to exercise in adolescent athletes of African ethnicity: an emergent elite athletic population. *Br J Sports Med* 2013;**47**:585–592.
459. Pagourelias ED, Efthimiadis GK, Kouidi E, Zorou P, Giannoglou G, Deligiannis A, Athyros VG, Karagiannis A, Geleris P. Efficacyof various "classic" echocardiographic and laboratory indices in distinguishing the "gray zone" between athlete's heart and hypertrophic cardiomyopathy: a pilot study. *Echocardiography* 2013;**30**:131–139.
460. Gruner C, Ivanov J, Care M, Williams L, Moravsky G, Yang H, Laczay B, Siminovitch K, Woo A, Rakowski H. Toronto hypertrophic cardiomyopathy genotype score for prediction of a positive genotype in hypertrophic cardiomyopathy. *Circ Cardiovasc Genet* 2013;**6**:19–26.
461. Schmieder RE, Martus P, Klingbeil A. Reversal of left ventricular hypertrophy in essential hypertension. A meta-analysis of randomized double-blind studies. *JAMA* 1996;**275**:1507–1513.
462. Klingbeil AU, Schneider M, Martus P, Messerli FH, Schmieder RE. A meta-analysis of the effects of treatment on left ventricular mass in essential hypertension. *Am J Med* 2003;**115**:41–46.
463. Okin PM, Devereux RB, Jern S, Kjeldsen SE, Julius S, Nieminen MS, Snapinn S, Harris KE, Aurup P, Edelman JM, Wedel H, Lindholm LH, Dahlof B. Regression of electrocardiographic left ventricular hypertrophy during antihypertensive treatment and the prediction of major cardiovascular events. *JAMA* 2004;**292**: 2343–2349.
464. Skudicky D, Sareli P, Libhaber E, Candy G, Radevski I, Valtchanova Z, Tshele E, Thijs L, Wang JG, Staessen JA. Relationship between treatment-induced changes in left ventricular mass and blood pressure in black african hypertensive patients: results of the Baragwanath Trial. *Circulation* 2002;**105**:830–836.
465. Solomon SD, Appelbaum E, Manning WJ, Verma A, Berglund T, Lukashevich V, Cherif PC, Smith BA, Dahlof B. Effect of the direct Renin inhibitor aliskiren, the Angiotensin receptor blocker losartan, or both on left ventricular mass in patients with hypertension and left ventricular hypertrophy. *Circulation* 2009;**119**:530–537.
466. Verdecchia P, Staessen JA, Angeli F, de Simone G, Achilli A, Ganau A, Mureddu G, Pede S, Maggioni AP, Lucci D, Reboldi G. Usual versustight control of systolic blood pressure in non-diabetic patients with hypertension (Cardio-Sis): an open-label randomised trial. *Lancet* 2009;**374**:525–533.
467. Pewsner D, Juni P, Egger M, Battaglia M, Sundstrom J, Bachmann LM. Accuracy of electrocardiography in diagnosis of left ventricular hypertrophy in arterial hypertension: systematic review. *BMJ* 2007;**335**:711.
468. Olsen MH, Wachtell K, Hermann KL, Frandsen E, Dige-Petersen H, Rokkedal J, Devereux RB, Ibsen H. Is cardiovascular remodeling in patients with essential hypertension related to more than high blood pressure? A LIFE substudy. Losartan Intervention For Endpoint-Reduction in Hypertension. *Am Heart J* 2002;**144**:530–537.
469. Tang W, Devereux RB, Rao DC, Oberman A, Hopkins PN, Kitzman DW, Arnett DK. Associations between angiotensinogen gene variants and left ventricular mass and function in the HyperGEN study. *Am Heart J* 2002;**143**:854–860.
470. Brady TM, Fivush B, Flynn JT, Parekh R. Ability of blood pressure to predict left ventricular hypertrophy in children with primary hypertension. *J Pediatr* 2008;**152**:73–78.
471. Petersen SE, Selvanayagam JB, Francis JM, Myerson SG, Wiesmann F, Robson MD, Ostman-Smith I, Casadei B, Watkins H, Neubauer S. Differentiation of athlete's heart from pathological forms of cardiac hypertrophy by means of geometric indices derived from cardiovascular magnetic resonance. *J Cardiovasc Magn Reson* 2005;**7**:551–558.
472. Sipola P, Magga J, Husso M, Jaaskelainen P, Peuhkurinen K, Kuusisto J. Cardiac MRI assessed left ventricular hypertrophy in differentiating hypertensive heart disease from hypertrophic cardiomyopathy attributable to a sarcomeric gene mutation. *Eur Radiol* 2011;**21**:1383–1389.
473. Puntmann VO, Jahnke C, Gebker R, Schnackenburg B, Fox KF, Fleck E, Paetsch I. Usefulness of magnetic resonance imaging to distinguish hypertensive and hypertrophic cardiomyopathy. *Am J Cardiol* 2010;**106**:1016–1022.
474. Verdecchia P, Angeli F, Gattobigio R, Sardone M, Porcellati C. Asymptomatic left ventricular systolic dysfunction in essential hypertension: prevalence, determinants, and prognostic value. *Hypertension* 2005;**45**:412–418.
475. Gerdts E, Okin PM, Boman K, Wachtell K, Nieminen MS, Dahlof B, Devereux RB. Association of heart failure hospitalizations with combined electrocardiography and echocardiography criteria for left ventricular hypertrophy. *Am J Hypertens* 2012;**25**:678–683.
476. Cuspidi C, Negri F, Muiesan ML, Capra A, Lonati L, Milan A, Sala C, Longo M, Morganti A. Prevalence and severity of echocardiographic left ventricular hypertrophy in hypertensive patients in clinical practice. *Blood Press* 2011;**20**:3–9.
477. Fogari R, Mugellini A, Destro M, Corradi L, Lazzari P, Zoppi A, Preti P, Derosa G. Losartan and amlodipine on myocardial structure and function: a prospective, randomized, clinical trial. *Diabet Med* 2012;**29**:24–31.
478. Peterson GE, de Backer T, Contreras G, Wang X, Kendrick C, Greene T, Appel LJ, Randall OS, Lea J, Smogorzewski M, Vagaonescu T, Phillips RA. Relationship of left ventricular hypertrophy and diastolic function with cardiovascular and renal outcomes in African Americans with hypertensive chronic kidney disease. *Hypertension* 2013;**62**:518–525.
479. Vinereanu D, Florescu N, Sculthorpe N, Tweddel AC, Stephens MR, Fraser AG. Differentiation between pathologic and physiologic left ventricular hypertrophy by tissue Doppler assessment of long-axis function in patients with hypertrophic cardiomyopathy or systemic hypertension and in athletes. *Am J Cardiol* 2001;**88**:53–58.
480. Kato TS, Noda A, Izawa H, Yamada A, Obata K, Nagata K, Iwase M, Murohara T, Yokota M. Discrimination of nonobstructive hypertrophic cardiomyopathy from hypertensive left ventricular hypertrophy on the basis of strain rate imaging by tissue Doppler ultrasonography. *Circulation* 2004;**110**:3808–3814.
481. Faber L, Heemann A, Surig M, Michalowski Z, Gleichmann U, Klempt HW. Outflow acceleration assessed by continuous-wave doppler echocardiography in left ventricular hypertrophy: an analysis of 103 consecutive cases. *Cardiology* 1998;**90**:220–226.
482. Zywica K, Jenni R, Pellikka PA, Faeh-Gunz A, Seifert B, Attenhofer Jost CH. Dynamic left ventricular outflow tract obstruction evoked by exercise echocardiography: prevalence and predictive factors in a prospective study. *Eur J Echocardiogr* 2008;**9**:665–671.
483. Savage DD, Seides SF, Clark CE, Henry WL, Maron BJ, Robinson FC, Epstein SE. Electrocardiographic findings in patients with obstructive and nonobstructive hypertrophic cardiomyopathy. *Circulation* 1978;**58**:402–408.
484. Montgomery JV, Harris KM, Casey SA, Zenovich AG, Maron BJ. Relation of electrocardiographic patterns to phenotypic expression and clinical outcome in hypertrophic cardiomyopathy. *Am J Cardiol* 2005;**96**:270–275.
485. McLenachan JM, Henderson E, Morris KI, Dargie HJ. Ventricular arrhythmias in patients with hypertensive left ventricular hypertrophy. *N Engl J Med* 1987;**317**:787–792.
486. Siegel D, Cheitlin MD, Black DM, Seeley D, Hearst N, Hulley SB. Risk of ventricular arrhythmias in hypertensive men with left ventricular hypertrophy. *Am J Cardiol* 1990;**65**:742–747.
487. Hennersdorf MG, Strauer BE. Arterial hypertension and cardiac arrhythmias. *J Hypertens* 2001;**19**:167–177.
488. Binder J, Ommen SR, Gersh BJ, Van Driest SL, Tajik AJ, Nishimura RA, Ackerman MJ. Echocardiography-guided genetic testing in hypertrophic cardiomyopathy: septal morphological features predict the presence of myofilament mutations. *Mayo Clin Proc* 2006;**81**:459–467.
489. Konishi C, Shiraishi J, Muraguchi N, Ohtsuki K, Inoue M, Tatsumi T, Azuma A, Matsubara H. Beneficial effect of cibenzoline on left ventricular pressure gradient with sigmoid septum. *Circ J* 2004;**68**:968–971.
490. Ranasinghe I, Yeoh T, Yiannikas J. Negative ionotropic agents for the treatment of left ventricularoutflow tractobstruction due to sigmoid septum and concentric left ventricular hypertrophy. *Heart Lung Circ* 2011;**20**:579–586.
491. Tuseth N, Cramariuc D, Rieck AE, Wachtell K, Gerdts E. Asymmetric septal hypertrophy -a marker of hypertension in aortic stenosis (a SEAS substudy). *Blood Press* 2010;**19**:140–144.
492. Dweck MR, Joshi S, Murigu T, Gulati A, Alpendurada F, Jabbour A, Maceira A, Roussin I, Northridge DB, Kilner PJ, Cook SA, Boon NA, Pepper J, Mohiaddin RH, Newby DE, Pennell DJ, Prasad SK. Left ventricular remodeling and hypertrophy in patients with aortic stenosis: insights from cardiovascular magnetic resonance. *J Cardiovasc Magn Reson* 2012;**14**:50.
493. Vahanian A, Alfieri O, Andreotti F, Antunes MJ, Baron-Esquivias G, Baumgartner H, Borger MA, Carrel TP, De Bonis M, Evangelista A, Falk V, Iung B, Lancellotti P, Pierard L, Price S, Schafers HJ, Schuler G, Stepinska J, Swedberg K, Takkenberg J, Von Oppell UO, Windecker S, Zamorano JL, Zembala M. Guidelines on the management of valvular heart disease (version 2012). *Eur Heart J* 2012;**33**:2451–2496.
494. Di Tommaso L, Stassano P, Mannacio V, Russolillo V, Monaco M, Pinna G, Vosa C. Asymmetric septal hypertrophy in patients with severe aortic stenosis: the usefulness of associated septal myectomy. *J Thorac Cardiovasc Surg* 2013;**145**:171–175.
495. Kar AK, Roy S, Panja M. Aortic regurgitation in hypertrophic cardiomyopathy. *J Assoc Physicians India* 1993;**41**:576–578.
496. Shiota T, Sakamoto T, Takenaka K, Amano K, Hada Y, Hasegawa I, Suzuki J, Takahashi H, Sugimoto T. Aortic regurgitation associated with hypertrophic cardiomyopathy: a colour Doppler echocardiographic study. *Br Heart J* 1989;**62**:171–176.
497. Roberts WC, Kishel JC, McIntosh CL, Cannon RO III, Maron BJ. Severe mitral or aortic valve regurgitation, or both, requiring valve replacement for infective endocarditis complicating hypertrophic cardiomyopathy. *J Am Coll Cardiol* 1992;**19**:365–371.
498. Brown PS Jr., Roberts CS, McIntosh CL, Clark RE. Aortic regurgitation after left ventricular myotomy and myectomy. *Ann Thorac Surg* 1991;**51**:585–592.
499. Sasson Z, Prieur T, Skrobik Y, Fulop JC, Williams WG, Henderson MA, Gresser C, Wigle ED, Rakowski H. Aortic regurgitation: a common complication af-

ter surgery for hypertrophic obstructive cardiomyopathy. *J Am Coll Cardiol* 1989;**13**:63–67.
500. Lancellotti P, Moura L, Pierard LA, Agricola E, Popescu BA, Tribouilloy C, Hagendorff A, Monin JL, Badano L, Zamorano JL. European Association of Echocardiography recommendations for the assessment of valvular regurgitation. Part 2: mitral and tricuspid regurgitation (native valve disease). *Eur J Echocardiogr* 2010;**11**:307–332.
501. Spirito P, Rapezzi C, Bellone P, Betocchi S, Autore C, Conte MR, Bezante GP, Bruzzi P. Infective endocarditis in hypertrophic cardiomyopathy: prevalence, incidence, and indications for antibiotic prophylaxis. *Circulation* 1999;**99**:2132–2137.
502. Alessandri N, Pannarale G, del Monte F, Moretti F, Marino B, Reale A. Hypertrophic obstructive cardiomyopathy and infective endocarditis: a report of seven cases and a review of the literature. *Eur Heart J* 1990;**11**:1041–1048.
503. Habib G, Hoen B, Tornos P, Thuny F, Prendergast B, Vilacosta I, Moreillon P, de Jesus AM, Thilen U, Lekakis J, Lengyel M, Muller L, Naber CK, Nihoyannopoulos P, Moritz A, Zamorano JL. Guidelines on the prevention, diagnosis, and treatment of infective endocarditis (new version 2009): the Task Force on the Prevention, Diagnosis, and Treatment of Infective Endocarditis of the European Society of Cardiology (ESC). Endorsed by the European Society of Clinical Microbiology and Infectious Diseases (ESCMID) and the International Society of Chemotherapy (ISC) for Infection and Cancer. *Eur Heart J* 2009;**30**:2369–2413.
504. Vijgen J, Botto G, Camm J, Hoijer CJ, Jung W, Le Heuzey JY, Lubinski A, Norekval TM, Santomauro M, Schalij M, Schmid JP, Vardas P. Consensus statement of the European Heart Rhythm Association: updated recommendations for driving by patients with implantable cardioverter defibrillators. *Eur J Cardiovasc Nurs* 2010;**9**:3–14.
505. Smith D, Toff W, Joy M, Dowdall N, Johnston R, Clark L, Gibbs S, Boon N, Hackett D, Aps C, Anderson M, Cleland J. Fitness to fly for passengers with cardiovascular disease. *Heart* 2010;**96 Suppl 2**:ii1–16.
506. Bos JM, Towbin JA, Ackerman MJ. Diagnostic, prognostic, and therapeutic implications of genetic testing for hypertrophic cardiomyopathy. *J Am Coll Cardiol* 2009;**54**:201–211.

Превод: д-р Максим Хазан

Предпечат: ДМТ – Продукт ЕООД