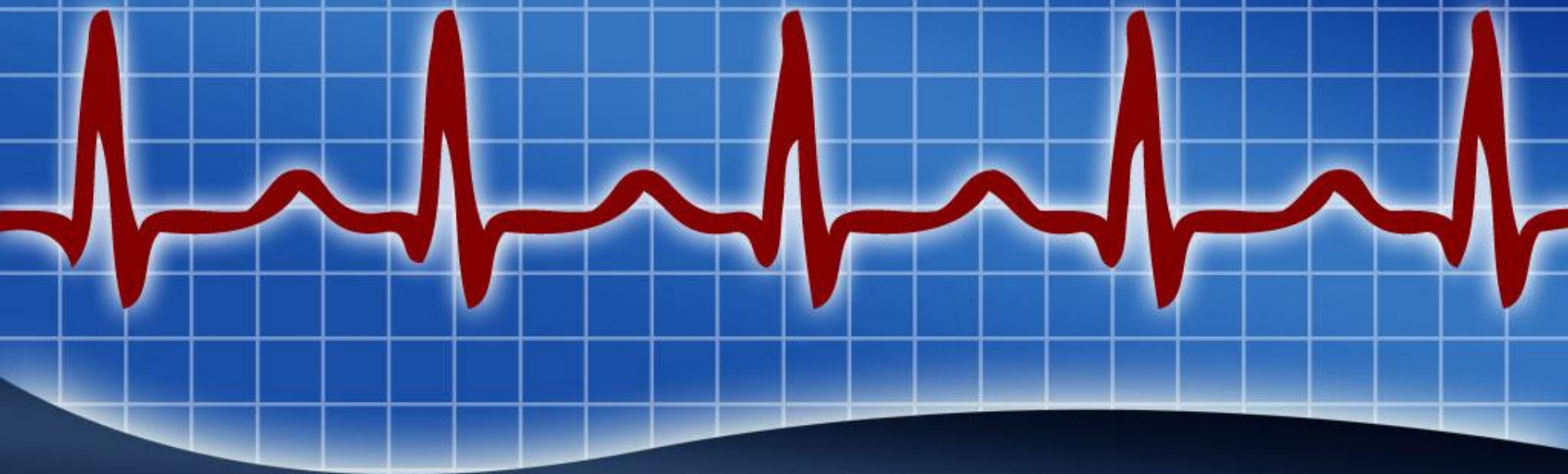

Споделено от клиничната практика



Д-р Антония Кишева
II клиника по кардиология
УМБАЛ „Св. Марина“ - Варна

Анамнеза

- Мъж, 57 год.
- Оплаква се от главоболие и световъртеж от 5 дни
- Измервани ст-ти на АН 180/100, въпреки провежданата терапия

Минали заболявания

- Хипертонична болест повече от 10 год.
- МСБ, стволлов ИМИ - 08.2014г.
- ЗД тип 2, установен - 2008г., ДПНП
- Затлъстяване
- ДПХ

Терапия в дома

- Диронорм 10/5 мг
- Хлофадон 0,15/20 мг 2-3x½ табл.
- Спиринолактон 25 мг
- Диапрел MR 1 табл.
- Сермион 3x10 мг
- Аспирин протект 100 мг
- Ривотрил 1 мг

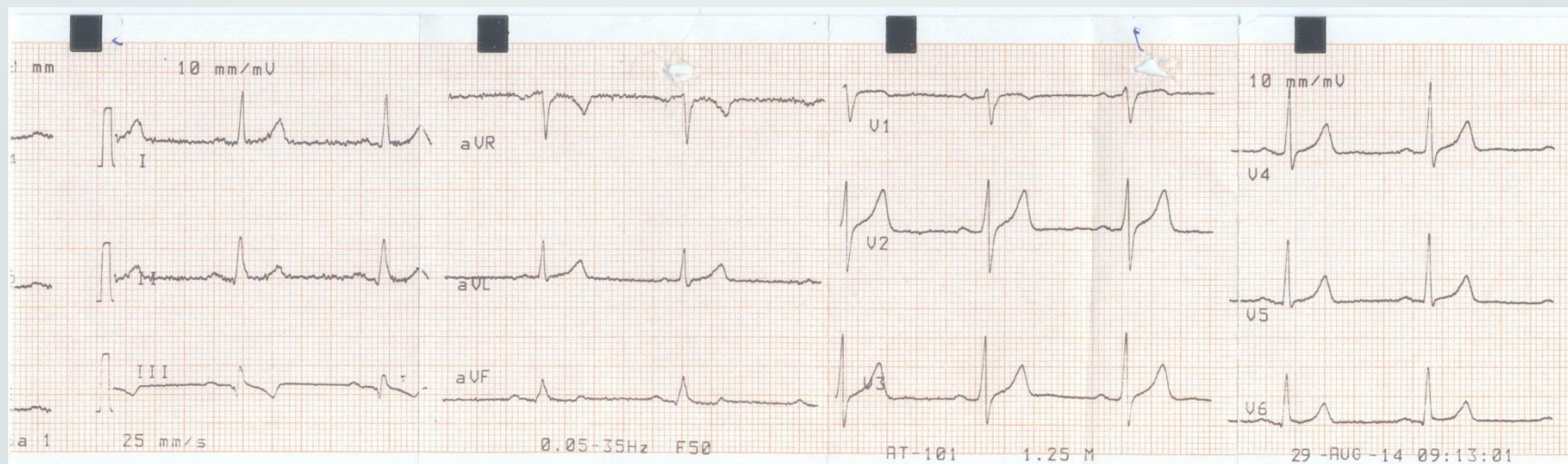
Обективно състояние

- Задоволително общо състояние
- Кожа и лигавици – б.о.
- BMI 37 kg/m², обиколка на корема 131 см
- Везикуларно дишане без хрипове
- Ритмична сърдечна дейност 60/мин
- Акцентуиран T2 в аортна аускултаторна зона
- RR 180/100 mmHg на д.р., 175/90 л.р.
- Ч.др. – на 2 см под ребрената дъга
- Крайници – без отоци

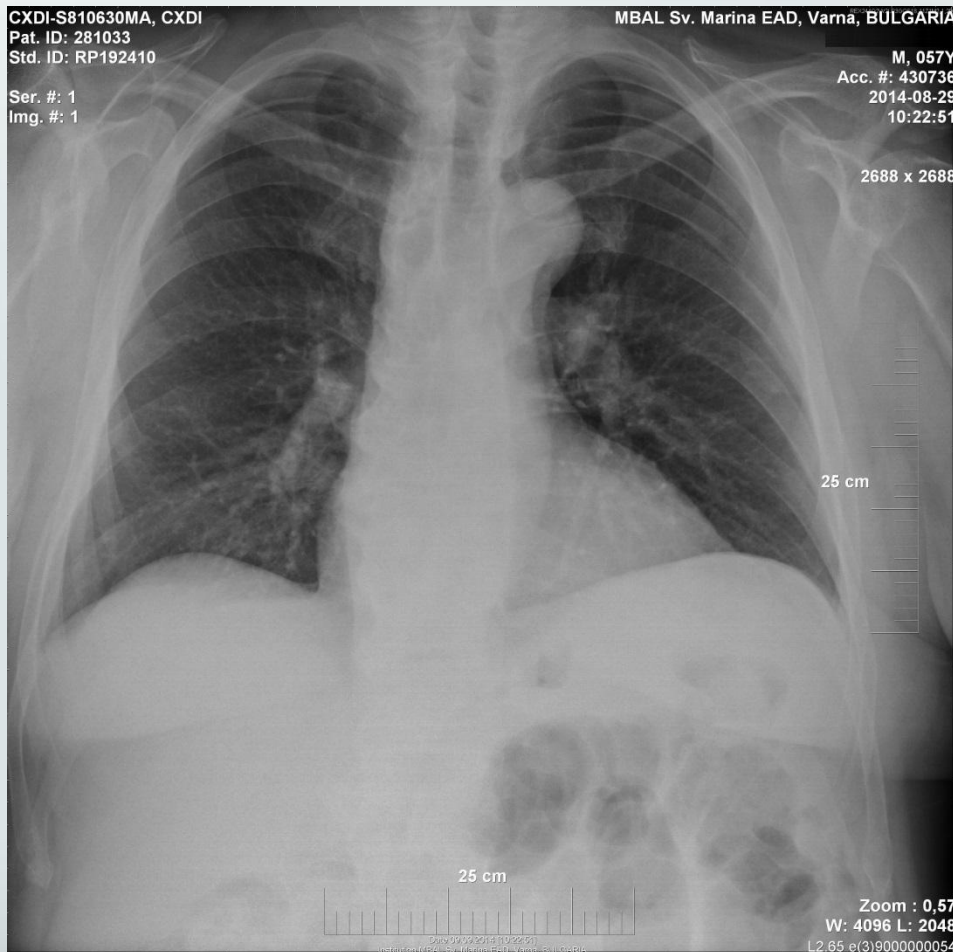
Лабораторни резултати

- » Хб 150
- » Левк. 8,9
- » Тромб. 245
- » АСАТ 24
- » АЛАТ 34
- » КФК 46
- » КФК-МБ 16
- » Тр. I 0,2
- » **Кръвна захар 7,5**
- » **КЗП 7,5...7,6...7,1**
- » ПВ 96%, INR 1,08
- » Креатинин 80
- » eGFR 94 ml/min/1,73 m²
- » **Пикочна киселина 669**
- » Натрий 137
- » Калий 3,7
- » **Общ холестерол 5,3**
- » **HDL-холестерол 0,92**
- » **LDL-холестерол 3,11**
- » **Тг 2,8**
- » **Микроалбуминурия – 100 мг/24 ч.**

ЕКГ



РЕНТГЕНОГРАФИЯ



- ✓ Свободни КДС
- ✓ КТИ – около 50%
- ✓ Нормален белодробен кръвоток
- ✓ Медиастинум – неразширен
- ✓ Хилуси – неуголемени
- ✓ Нормално прозрачни белодробни полета

ЕхоКГ

- » ЛК – 52/32мм, ФИ 66%
- » МКП 12мм
- » ЗСЛК 14мм
- » Релативна дебелина на стената 0,54
- » ЛК муск. маса 129 г/м²
- » ДК 29мм
- » Ао корен 36 мм
- » Възходяща Ао 36 мм
- » ЛП 40 мм, обем 30 мл/м²
- » Митрален кръвоток V т.Е 0,8 м/сек, V т.А 0,6 м/сек, DT 220 msec
- » E' 5,3 cm/сек (E/E'=15)
- » A' 7,5, S' 7,0
- » Митрална регургитация I ст.
- » Аортен кръвоток V max 1,6, PG 10mmHg
- » Аортна регургитация I ст.
- » Трикуспидална регургитация I ст.

Ехография на коремни органи

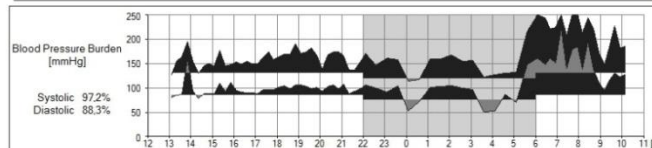
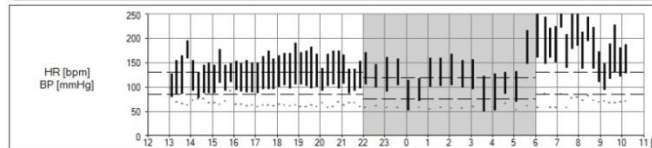
- Недилатирани интрахепатални съдове и жлъчни пътища
- **Черен дроб – стеатозна структура**
- Жлъчен мехур – б.о.
- Панкреас – хомогенна структура
- Свободно парааортално пространство
- Бъбреци – с нормални размери, без дренажни нарушения
- Слезка – хомогенна структура

Дуплекс-сонография на екстракраниални мозъчни артерии

- Каротидни артерии –
 - IMT 1,0
 - Мека плака, обхващаща бифуркацията и устието на ICA, стенозираща до 40% от лумена ѝ
 - Мека несигнификантна плака в RCCA
- Вертебрални артерии – нормален кръвоток

Амбулаторно мониториране на артериалното налягане

CARDIOSPY - ECG HOLTER SYSTEM BP Statistics
 PC Software Version: V4.04 RC24
 Record evaluated with: V4.04 RC24
 Recorder Version: V0.00
 Hospital / Institute: ДКЦ "Света Марина" - Варна LABTECH Ltd. Patient ID: 5705128806
Date of Recording: 2014-08-29
Physician: д-р Илия Катранджиев
Assistant: н.с. Славова

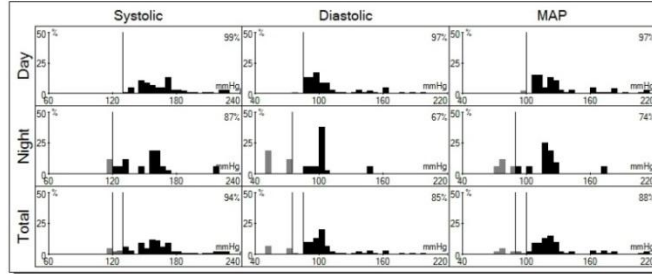


Blood Pressure Statistics

Unweighted
 Weighted

	Total 06:00-06:00				Day 06:00-22:00				Night 22:00-06:00			
Number of measurements	69				53				16			
	Avg	Min	Max	SD	Avg	Min	Max	SD	Avg	Min	Max	SD
Systolic [mmHg]	167	115	265	34	178	128	265	35	149	115	216	24
Diastolic [mmHg]	104	51	224	31	114	78	224	31	89	51	149	24
MAP [mmHg]	125	73	232	32	135	95	232	32	109	73	171	24
PP [mmHg]	62	26	98	12	64	26	98	14	59	44	75	9
HR [bpm]	63	53	97	8	67	57	97	8	57	53	65	3
Systolic % over normal	94% (Day + Night)				99% (>130)				87% (>120)			
Hyperbaric impact	1050				1178				821			
Diastolic % over normal	85% (Day + Night)				97% (>85)				67% (>75)			
Hyperbaric impact	717				720				653			
MAP % over normal	88% (Day + Night)				97% (>100)				74% (>90)			
Hyperbaric impact	826				876				724			

Diurnal Index: Systolic: 16.1% Diastolic: 21% MAP: 19%



Медикаментозна терапия

Предишна

- Лизиноприл/амлодипин 10/5 мг
- Клонидин/хлорталидон 0,15/20 мг 2x ½ табл.
- Спиринолактон 25 мг
- Аспирин 100 мг
- Ницерголин 3x10 мг
- Гликлазид MR 1 табл.
- Ривотрил 1 мг

Настояща

- Олмесартан/амлодипин (Теспадан) 40/5 мг
- Моксонидин 0,4 мг вечер
- Индапамид 1.5 мг
- Спиринолактон 50 мг
- Аторвастатин 20 мг
- Аспирин 100 мг
- Ницерголин 3x10 мг
- Милурит 100 мг
- Гликлазид MR 60 мг
- Метформин 2x500 мг
- Тритико 150 мг

Клинично проследяване след 1 месец

- Без главоболие
- Без отоци по долните крайници
- Везикуларно дишане без хрипове
- АН 140/90 на д.р.

Проследяване на лабораторните показатели след 1 месец

- » АСАТ 30
- » АЛАТ 36
- » КФК 63
- » **КЗП 6,4...7,0...6,2**
- » Креатинин 83
- » **Пикочна киселина 550**
- » Натрий 138
- » Калий 4,0
- » **Общ холестерол 3,77**
- » **HDL-холестерол 0,86**
- » **LDL-холестерол 2,17**
- » **Тг 1,6**
- » **Микроалбуминурия – 50 мг/24 ч.**

Проследяване на амбулаторното артериално налягане

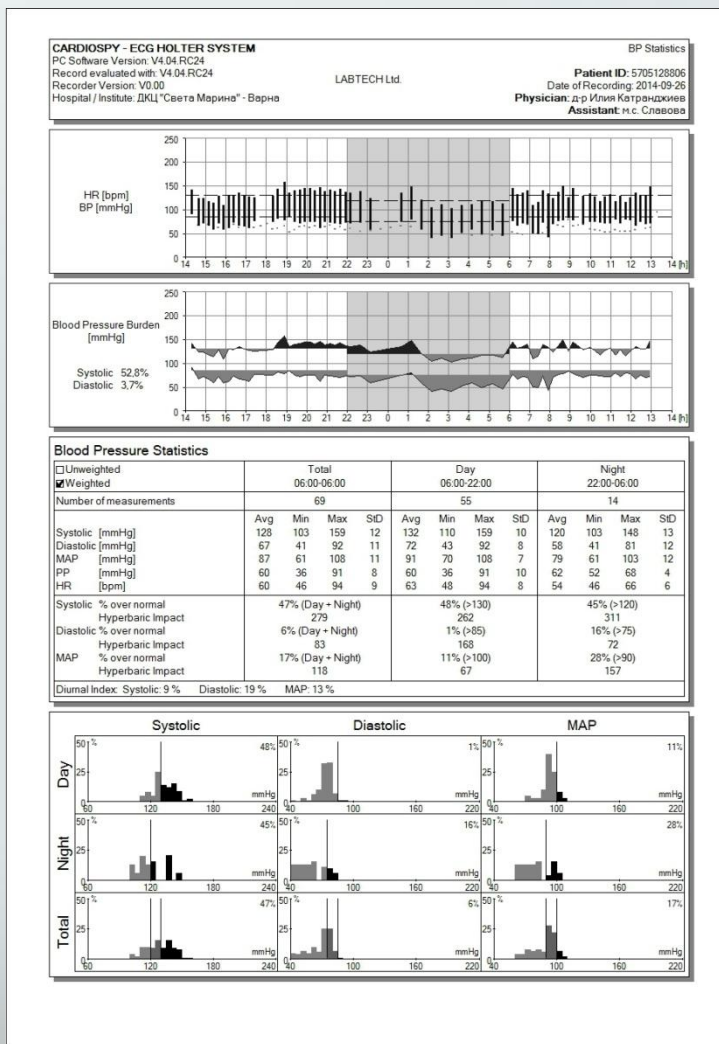


Table 6 Definitions of hypertension by office and out-of-office blood pressure levels


Category	Systolic BP (mmHg)	and/or	Diastolic BP (mmHg)
Office BP	≥140	and/or	≥90
Ambulatory BP			
Daytime (or awake)	≥135	and/or	≥85
Nighttime (or asleep)	≥120	and/or	≥70
24-h	≥130	and/or	≥80
Home BP	≥135	and/or	≥85

BP = blood pressure.

Заклучение

- Tesradan подобрява сигнифактно стойностите на амбулаторното артериално налягане
- 24 часов ефект
- Добър метаболитен профил
- Отлична поносимост

БЛАГОДАРЯ ЗА ВНИМАНИЕТО!



© The New Yorker Collection 2011 from cartoonbank.com. All Rights Reserved.



banys